

МИНИСТЕРСТВО НАУКИ И ВЫСШЕГО ОБРАЗОВАНИЯ РОССИЙСКОЙ ФЕДЕРАЦИИ

ФЕДЕРАЛЬНОЕ ГОСУДАРСТВЕННОЕ БЮДЖЕТНОЕ ОБРАЗОВАТЕЛЬНОЕ  
УЧРЕЖДЕНИЕ ВЫСШЕГО ОБРАЗОВАНИЯ

**СЕВЕРО-КАВКАЗСКАЯ ГОСУДАРСТВЕННАЯ АКАДЕМИЯ**

**МЕДИЦИНСКИЙ ИНСТИТУТ**

*Кафедра: топографической и патологической анатомии,  
с курсом оперативной хирургии*

М. Б. Узденов  
Дж. Т. Халкечева  
А. А. Джанибекова

# **КЛИНИЧЕСКАЯ АНАТОМИЯ ГОЛОВЫ И ШЕИ**

Учебно-методическое пособие для подготовки к практическим  
занятиям студентов II курса медицинского института  
по специальности 31.05.03 «Стоматология»

Черкесск, 2023

УДК 611  
ББК 28.706.  
У34

Рекомендовано к изданию редакционно-издательским советом СКГА.  
Протокол №24 от «26» сентября 2022 г.

**Рецензенты:** Тамбиева З.А. – к. м. н., доцент кафедры «Морфологии человека» МИ СКГА

У34      **Узденев, М.Б.** Клиническая анатомия головы и шеи: учебно-методическое пособие для студентов II курса медицинского института по специальности «Стоматология» / М. Б. Узденев, Дж. Т. Халкечева, А.А. Джанибекова. – Черкесск: БИЦ СКГА, 2023. – 116с.

Данное учебно-методическое пособие «Клиническая анатомия головы и шеи» разработано для студентов 2 курса стоматологического факультета медицинского института. Оно включает в себя учебный теоритический материал по клинической анатомии головы и шеи с тестовыми заданиями и контрольными вопросами для практических занятий.

**УДК 611**  
**ББК 28.706**

.

## СОДЕРЖАНИЕ:

Занятие № 1. Клиническая анатомия свода черепа	4
Занятие № 2. Клиническая анатомия наружного основания черепа.	10
Занятие № 3. Клиническая анатомия лицевого отдела головы	21
Занятие № 4. Клиническая анатомия боковой поверхности лица	30
Занятие № 5. Клиническая анатомия глубокой области лица	35
Занятие № 6. Клиническая анатомия верхней и нижней челюсти, хирургическая анатомия их переломов	41
Занятие № 7. Жевательный аппарат	49
Занятие № 8. Рубежный контроль – коллоквиум	57
Занятие № 9. Клиническая анатомия области рта	57
Занятие № 10. Анатомическая и клиническая формулы молочных и постоянных зубов. Иннервация и кровоснабжение зубов	65
Занятие № 11. Клиническая анатомия дна полости рта	78
Занятие № 12. Клиническая анатомия области носа	83
Занятие № 13. Клиническая анатомия шеи	91
Занятие № 14. Клиническая анатомия сонного треугольника. Топография органов шеи	101
Занятие № 15. Клиническая анатомия глотки, шейного отдела пищевода	109
Занятие № 16. Итоговое занятие. Колоквиум	113
Список литературы	114

## Занятие № 1.

### **Тема: КЛИНИЧЕСКАЯ АНАТОМИЯ СВОДА ЧЕРЕПА.**

**Содержание занятия:** Клиническая анатомия свода черепа, особенности кровоснабжения мягких тканей и строения костей черепа. Клетчаточные пространства и щели, пути распространения гнойно-воспалительных процессов.

#### **Контрольные вопросы:**

1. Граница лицевого и мозгового отделов головы. Области, входящие в состав мозгового отдела головы.
2. Проекция на кожные покровы поверхностной височной, задней ушной и затылочной артерий; надглазничного, ушно-височного, большого и малого затылочных нервов.
3. Границы и послойное строение лобно-теменно-затылочной области.
4. Источники кровоснабжения, иннервация и пути оттока лимфы от кожи лобно-теменно-затылочной области
5. Затылочно-лобная мышца: места начала и прикрепления, источники кровоснабжения и иннервации.
6. Клетчаточные пространства лобно-теменно-затылочной области.
7. Особенности строения костей свода черепа. Виды швов.
8. Мозговые оболочки, локализация эпидурального, субдурального и подпаутинного пространств.
9. Анастомозы между синусами твердой оболочки головного мозга с венами наружных покровов головы. Диплоические и эмиссарные вены.
10. Границы и послойное строение височной области.
11. Височная мышца: места начала и прикрепления, функции, источники кровоснабжения и иннервации.
12. Костная основа височной области. Особенности строения чешуйчатой части височной кости. Соединения костей височной ямки.
13. Локализация и характеристика клетчаточных пространств височной области.

#### **Справочный материал:**

Граница между головой и шеей проводится по краю и углу нижней челюсти к верхушке сосцевидного отростка, а далее – по верхней выйной линии до *protuberantia occipitalis externa*.

Различают мозговой и лицевой отделы головы, граница между которыми проходит по *margo supraorbitalis*, *os zygomaticus* и *arcus zygomaticus* до наружного слухового прохода. (рис. 1).

Мозговой отдел включает: 1) свод; 2) основание.

#### **Свод черепа, *fornix cranii*.**

Области свода черепа:

*Лобно-теменно-затылочная область, regio frontoparietooccipitali.*

Границы: спереди – верхний край глазницы, сзади – наружный затылочный бугор и верхняя выйная линия, сбоку – верхняя височная линия.

Волосистая часть головы состоит из 5 слоев мягких тканей:

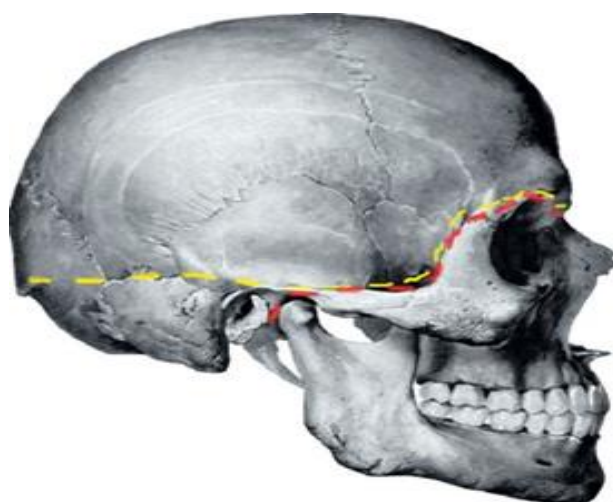


Рисунок 1– Граница между мозговым и лицевым отделами черепа.

- 1) Кожа толстая, соединена с сухожильным шлемом фиброзными перемычками. Содержит потовые и сальные железы.
- 2) Подкожная клетчатка. Содержит кровеносные и лимфатические сосуды.
- 3) Мышечно-апоневротический слой: затылочно-лобная мышца имеет лобное брюшко и затылочное брюшко, соединенные друг с другом широким сухожилием-апоневрозом (сухожильный шлем).
- 4) Подапоневротическое пространство – рыхлая клетчатка отделяющая мышцы и шлем от надкостницы. Содержит небольшие по калибру артерии и эмиссарные вены.
- 5) Надкостница черепа. Ее строение зависит от возраста. У плода роднички покрыты надкостницей снаружи и твердой мозговой оболочкой изнутри. У лиц молодого возраста надкостница соединяется с твердой мозговой оболочкой по линиям швов, и может быть легко отделена. У лиц зрелого возраста линии швов срастаются или сглаживаются, и надкостница не имеет прочного прикрепления. Надкостница черепа обеспечивает минимальное кровоснабжение костей черепа, благодаря чему ее отделение не вызывает некроза подлежащей ткани.

#### Особенности кровоснабжения мягких тканей свода черепа.

1. Артерии мягких тканей свода черепа идут в подкожной клетчатке.
2. Адвентиция артерий связана с соединительнотканными перемычками, поэтому сосуды не спадаются при повреждении, а зияют. Артерии идут снизу вверх (радиальное направление).
3. Кровоснабжение мягких тканей осуществляется артериями как из системы наружной сонной артерии, так и из системы внутренней сонной артерии.
4. В мягких тканях свода черепа существует широкая сеть анастомозов.

#### Особенности венозного оттока.

1. Вены, как и артерии, идут в подкожной клетчатке.
2. Вены образуют широкую сеть анастомозов.
3. Связаны как с диплоическими венами, так и с внутричерепными венами (синусы твердой мозговой оболочки) через эмиссарные вены.

4. Вены мягких тканей свода черепа не имеют клапанов.

5. Эмиссарные вены также не имеют клапанов. Эмиссарные вены существуют для выравнивания внутричерепного давления.

6. Связь между поверхностными и внутричерепными венами обуславливает возможность распространения инфекции из мягких тканей в полость черепа.

Проекция сосудов и нервов:

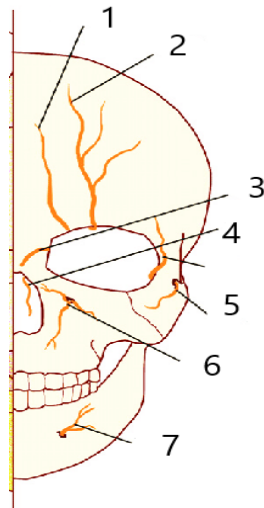


Рисунок 2– Проекция нервов лицевой области. 1) надблоковой нерв 2) надглазничный нерв 3)подблоковой нерв 4) аружный носовой нерв 5) слезный нерв 6) скулолицевой 7) подглазничный 8) подбородочный

Большинство вен сопровождают одноименные артерии.

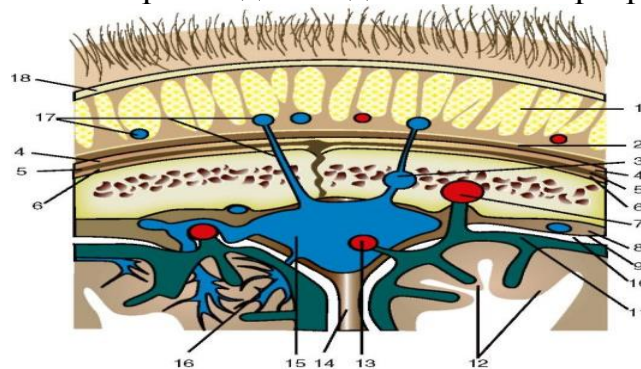


Рисунок. 3. Слои свода черепа на фронтальном разрезе: 1 - tela subcutanea; 2 - galea aroneurotica; 3 - vv. diploicae; 4 - подпапневротическая клетчатка; 5 - pericranium; 6 - поднадкостничная клетчатка; 7, 13 - пахионовы грануляции; 8 - dura mater; 9 - spatium subdurale; 10 - arachnoidea mater; 11 - spatium subarachnoidal; 12 - encephalon; 14 - falx cerebri; 15 - sinus sagittalis; 16 - vv. cerebri; 17 - v. subcutanea, v. emissaria; 18 – кожа

Лимфа оттекает: от лобной области – в поверхностные и глубокие околоушные лимфатические узлы, *nodi parotidei superficiales et profundi*; из теменной области – в сосцевидные, *nodi mastoidei*; из теменной и затылочной областей – в затылочные лимфатические узлы, *nodi occipitales*, расположенные под сухожильным шлемом или над ним.

Плоские кости черепа состоят из двух пластинок:

– прочной – наружной, *lamina externa*,

– хрупкой внутренней, *lamina interna* («стекловидной» – *lamina vitrea*).

Между пластинками находится губчатое вещество – диплоэ, в котором располагаются диплоические вены. Выпускники – отверстия в соответствующих костях, где проходят эмиссарные вены. Из них наиболее постоянны *v. emissaria parietalis*, *v. emissaria occipitalis*, *v. emissaria condilaris* и *v. emissaria mastoidea*.

### **Височная область, Regio Temporalis**

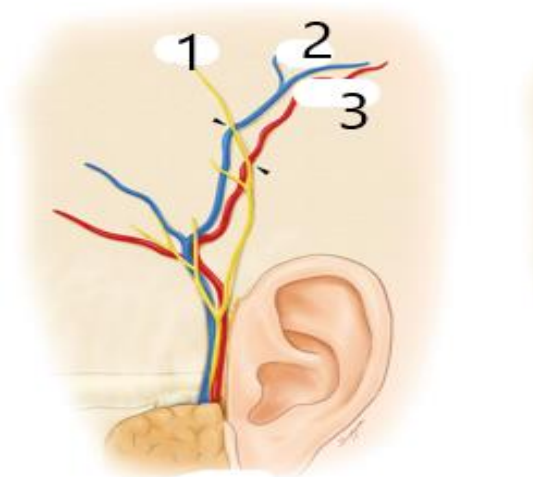


Рисунок 4– Проекция 1) Ушновисочный нерв 2) Поверхностная височная вена  
3) Поверхностная височная артерия.

Границы: спереди – лобный отросток скуловой кости, снизу – скуловая дуга, сверху и сзади - верхняя височная линия.

Слои:

- 1) Кожа тоньше, чем в лобно-теменно-затылочной области
- 2) Подкожная клетчатка рыхлая, слоистая.

Содержит: Поверхностные височные сосуды и ушно-височный нерв, *n. auriculotemporalis*. Выше скуловой дуги от *a. temporalis superficialis* отходит средняя височная артерия. Над передней третью скуловой дуги в подкожной клетчатке от лицевого нерва к лобному брышкю *m. occipitofrontalis* поднимается *r. frontalis*, а к круговой мышце глаза – *r. zygomaticus*. Чувствительную иннервацию височной области обеспечивают ветви тройничного нерва: *n. auriculotemporalis* и *n. zygomaticotemporalis*.

3) Фасция височной области, имеет вид апоневроза с веерообразно ориентированными пучками соединительнотканых волокон. Прикрепляясь к костям на границах области, по верхней височной линии, фасция замыкает сверху височную ямку. На 3-4 см выше скуловой дуги фасция расслаивается на поверхностный и глубокий листки. Поверхностный листок прикрепляется к наружной стороне скуловой дуги, а глубокий – к внутренней. Между листками фасции располагается межапоневротическая жировая клетчатка

4) Слой рыхлой подфасциальной клетчатки продолжается книзу от скуловой дуги в жевательно-челюстную щель, ограниченную внутренней поверхностью *m. masseter* и ветвью нижней челюсти. Между передним краем

височной мышцы и наружной стенкой глазницы выходит височный отросток жирового тела щеки.

5) Височная мышца, *m. temporalis* начинается от нижней височной линии, мощным сухожилием прикрепляется к венечному отростку нижней челюсти.

6) Подвисочная клетчатка. Содержит: *a., v. et n. temporales profundi anteriores et posteriores*. Эти артерии отходят от верхнечелюстной артерии, *a. maxillaris*, нервы от *n. mandibularis*. Глубокие височные вены впадают в крыловидное венозное сплетение. Лимфа оттекает в узлы, расположенные в толще околоушной слюнной железы, – *nodī parotideae profundi*.

7) Надкостница. В нижнем отделе области довольно прочно связана с подлежащей костью, выше ее связь с костью так же рыхла, как и в лобно-теменно-затылочной области.

Чешуя височной кости очень тонка, почти не содержит *diploe* и легко подвергается перелому.

Ввиду того, что к внутренней поверхности височной кости прилежит *a. meningea media*, переломы чешуи височной кости могут сопровождаться внутрочерепными кровотечениями.

## ТЕСТЫ ДЛЯ САМОКОНТРОЛЯ

**1. Укажите источники кровоснабжения лобно-теменно-затылочной области:**

- 1) надглазничная артерия;
- 2) надблоковая артерия;
- 3) поверхностная височная артерия;
- 4) подглазничная артерия;
- 5) затылочная артерия.

**2. Укажите источники иннервации кожи лобно-теменно-затылочной области:**

- 1) лицевой нерв;
- 2) глазной нерв;
- 3) ушно-височный нерв;
- 4) большой затылочный нерв;
- 5) малый затылочный нерв.

**3. Какие характерные особенности имеет кожа лобно-теменно-затылочной области?**

- 1) покрыта волосами (кроме лобной области);
- 2) тонкая, подвижная;
- 3) толстая, малоподвижная;
- 4) соединительнотканными перегородками связана с надчерепной мышцей;
- 5) иннервируется ветвями лицевого нерва.

**4. Какие особенности имеет подкожная жировая клетчатка лобно-теменно-затылочной области?**

- 1) содержит сухожильный шлем;



- 2) содержит сосудистую сеть;
- 3) имеет дольчатую структуру;
- 4) срастается с надкостницей свода черепа;
- 5) при ранении наблюдается обильное кровотечение.

**5. Выберите правильные ответы для характеристики надчерепной**

**мышцы:**

- 1) имеет два брюшка: лобное и затылочное;
- 2) иннервируется тройничным нервом;
- 3) иннервируется лицевым нервом;
- 4) связана соединительнотканными перегородками с кожей;
- 5) прочно срастается с надкостницей свода черепа.

**6. Выберите правильные ответы для характеристики костей свода**

**черепа:**

- 1) имеют разную толщину в различных областях свода черепа;
- 2) наибольшая толщина отмечается в височной области;
- 3) наименьшая толщина отмечается в затылочной области;
- 4) обладают высокой способностью к регенерации;
- 5) обладают низкой способностью к регенерации.

**7. Какие из образований входят в состав костей свода черепа?**

- 1) жировые отложения;
- 2) диплоэ;
- 3) наружная компактная пластинка;
- 4) фасциальный слой;
- 5) внутренняя (стекловидная) пластинка.

**8. Какие особенности имеет внутренняя пластинка костей свода**

**черепа?**

- 1) состоит из компактного вещества толщиной около 2 мм;
- 2) состоит из компактного вещества толщиной около 0,5 мм;
- 3) содержит большое количество диплоических вен;
- 4) проходят артериальные борозды;
- 5) при травмах черепа всегда остается неповрежденной.

**9. По каким образованиям проходит граница височной области?**

- 1) сверху и сзади — верхняя височная линия;
- 2) сверху — скуловая дуга;
- 3) снизу — основание нижней челюсти;
- 4) снизу — скуловая дуга;
- 5) спереди — скуловой отросток лобной кости.

**10. Какие сосуды и нервы проходят в подкожной клетчатке**

**височной области?**

- 1) поверхностная височная артерия и вена;
- 2) верхнечелюстная артерия и вена;
- 3) ушно-височный нерв;
- 4) скуловисочный нерв;
- 5) подглазничный нерв.

**11. Выберите правильные ответы для характеристики височной фасции:**

- 1) имеет поверхностную и глубокую пластинки;
- 2) покрывает височную мышцу;
- 3) плотно срастается с надкостницей височной ямки;
- 4) поверхностная пластинка фиксируется к наружному краю скуловой дуги;
- 5) между пластинками фасции имеется межапоневротическое клетчаточное пространство.

**12. Укажите места начала и прикрепления височной мышцы:**

- 1) начинается от костей височной ямки
- 2) начинается от венечного отростка нижней челюсти
- 3) начинается от мышцелкового отростка нижней челюсти
- 4) прикрепляется к венечному отростку нижней челюсти
- 5) прикрепляется к мышцелковому отростку нижней челюсти

**13. Укажите источники кровоснабжения и иннервации височной мышцы:**

- 1) поверхностная височная артерия;
- 2) верхнечелюстная артерия;
- 3) задняя ушная артерия;
- 4) лицевой нерв (VII);
- 5) нижнечелюстной нерв (V3).

Правильные ответы:

- 1.) 1, 2, 3, 5    2.) 2, 3, 4, 5    3.) 1, 3, 4    4.) 2, 3, 5    5.) 1, 3, 4  
6.) 1, 5    7.) 2, 3, 5    8.) 2, 4,    9.) 1, 4, 5    10.) 1, 3, 4    11.) 1, 2, 4, 5  
12. 1, 4    13.) 1, 2, 5

**Занятие № 2**

**Тема: КЛИНИЧЕСКАЯ АНАТОМИЯ НАРУЖНОГО ОСНОВАНИЯ ЧЕРЕПА.**

**Содержание занятия:** Топография наружного основания черепа. Отверстия и каналы наружного основания черепа. Черепные нервы. Топография тройничного (V пара), лицевого (VII пара), языкоглоточного (IX пара) и блуждающего (X пара) нервов и их ветвей.

**Контрольные вопросы:**

1. На рисунке 3. и на черепе найти следующие структуры:

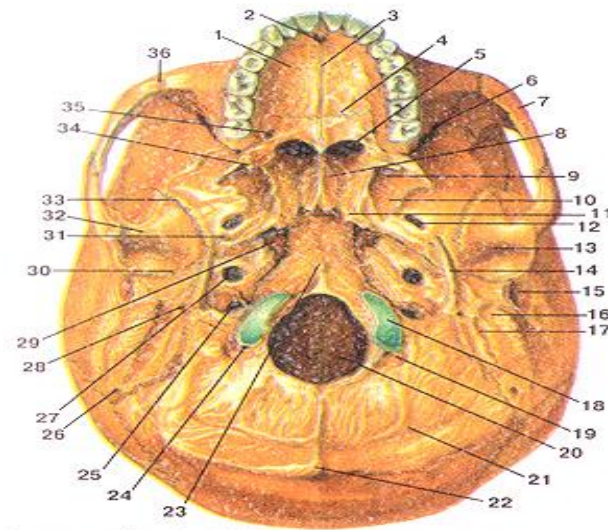


Рисунок.3– Наружное основание черепа

- 1-небный отросток верхней челюсти; 2-резцовое отверстие; 3-срединный небный шов; 4-поперечный небный шов; 5-хоана; 6-нижняя глазничная щель; 7-скуловая дуга; 8-крыло сошника; 9-крыловидная ямка; 10-латеральная пластинка крыловидного отростка; 11-крыловидный отросток; 12-овальное отверстие; 13-нижнечелюстная ямка; 14-шиловидный отросток; 15-наружный слуховой проход; 16-сосцевидный отросток; 17-сосцевидная вырезка; 18-затылочный мыщелок; 19-мыщелковая ямка; 20-большое (затылочное) отверстие; 21-нижняя выйная линия; 22-наружный затылочный выступ; 23-глоточный бугорок; 24-мышечковый канал; 25-яремное отверстие; 26-затылочно-сосцевидный шов; 27-наружное сонное отверстие; 28-шило-сосцевидное отверстие; 29-рваное отверстие; 30-каменисто-барабанная щель; 31-остистое отверстие; 32-суставной бугорок; 33-клиновидно-чешуйчатый шов; 34-крыловидный крючок; 35-большое небное отверстие; 36-скуло-верхнечелюстной шов

2. Качественный состав нервных волокон и ветви языкоглоточного нерва (IX), анатомические структуры, которые они иннервируют.

3. Ядра блуждающего нерва (X): названия, локализация в стволе мозга.

4. Качественный состав нервных волокон и ветви шейного отдела блуждающего нерва (X), области иннервации.

5. Топография возвратного гортанного нерва; области иннервации.

6. Перечислите органы грудной и брюшной полостей, иннервируемые блуждающим нервом (X). Влияние блуждающего нерва (X) на функции внутренних органов. Ядра добавочного нерва (XI): названия, локализация в стволе мозга.

7. Мышцы шеи, иннервируемые добавочным нервом (XI).

8. Топография ствола подъязычного нерва на шее, участие в формировании шейной петли, иннервируемые структуры.

### **Справочный материал:**

*Наружное основание черепа (basis cranii externa).*

Задний отдел, образован наружной поверхностью затылочной, височных и клиновидных костей. В переднем отделе закрыто лицевыми костями.

Структуры:

– большое затылочное отверстие, соединяет полость черепа с позвоночным каналом. Через него проходят – позвоночные артерии,

спинномозговые артерии, базилярное венозное сплетение, продолговатый мозг. К его краям прикрепляется твердая оболочка головного мозга. Служит местом прикрепления атланта-затылочных мембран.

– затылочные мышцелки, покрыты гиалиновым хрящом, участвуют в образовании атлантозатылочного сустава.

– мышцелковая ямка, в основании которой располагается мышцелковый канал.

– мышцелковый канал (непостоянный), через который проходит эмиссарная вена.

– канал подъязычного нерва, через который проходит одноименный нерв.

– наружным затылочным выступом с, отходящей от него вправо и влево, верхней выйной линией, а книзу наружный затылочный гребень, эти структуры являются местом прикрепления мышц.

– базилярная часть затылочной кости с хорошо выраженным глоточным бугорком, место прикрепления глотки.

– тело клиновидной кости, в толще которой расположена клиновидная пазуха.

– нижняя поверхность пирамиды височной кости, на которой видны следующие важнейшие образования:

– наружное отверстие сонного канала, через который проходит каменистая часть внутренней сонной артерии,

– отверстие мышечнотрубного канала, через который проходит слуховая труба и мышца, напрягающая барабанную перепонку.

– яремная ямка и яремная вырезка, которая с яремной вырезкой затылочной кости образует яремное отверстие, через которое проходят внутренняя яремная вена, языкоглоточный, блуждающий и добавочные нервы, задняя менингеальная артерия.

– шиловидный отросток, место прикрепления мышц шилодиафрагмы.

– сосцевидный отросток, а между ними шило-сосцевидное отверстие.

– наружное слуховое отверстие.

– барабанно-сосцевидной щели, через которую выходит ушная ветвь блуждающего нерва.

– сосцевидная вырезка, является местом прикрепления заднего брюшка двубрюшной мышцы.

– борозда затылочной артерии.

– нижнечелюстная ямка, служащая для сочленения с мышцелковым отростком нижней челюсти. Кпереди от этой ямки находится суставной бугорок.

– ость клиновидной кости.

– остистое отверстие, проходит – менингеальная ветвь верхнечелюстного нерва, средняя менингеальная артерия.

– овальное отверстие, через которое проходит нижнечелюстной нерв.

– рваное отверстие (foramen lacerum), закрытое хрящом.

**Тройничный нерв (n. trigeminus).**

Ядра тройничного нерва:

– чувствительные: среднемозговое, мостовое и спинномозговое.

– двигательное.

Троичный нерв имеет два корешка: 1) Чувствительный корешок (radix sensoria) 2) Двигательный корешок (radix motoria)

Ветви троичного нерва:

**1) Глазной нерв (n. ophthalmicus)**, чувствительный, направляется через верхнюю глазничную щель в глазницу.

Ветви:

**Лобный нерв (n. frontalis)** проходит под верхней стенкой глазницы и делится на:

– Надглазничный нерв (n. supraorbitalis) через надглазничную вырезку выходит из глазницы и заканчивается в коже лба.

– Надблоковый нерв (n. supratrochlearis) проходит над блоком верхней косой мышцы глаза и разветвляется в коже корня носа, нижнего отдела лба и в области медиального угла глаза, в коже и конъюнктиве верхнего века.

**Носо-ресничный нерв (n. nasociliaris)** проходит в глазнице между зрительным нервом и верхней прямой мышцей глаза. Делится на

1) Соединительная ветвь идет к ресничному узлу

2) 15-20 коротких ресничных нерва (nn. ciliares breves) направляются к главному яблоку

3) Два-три длинных ресничных нерва (nn. ciliares longi) направляются к задней поверхности глазного яблока.

4) Задний решетчатый нерв (n. ethmoidalis posterior) через одноименное отверстие в медиальной стенке глазницы идет к слизистой оболочке задних ячеек решетчатой кости и клиновидной пазухи.

5) Передний решетчатый нерв (n. ethmoidalis anterior) через одноименное отверстие глазницы направляется к твердой оболочке головного мозга в области передней черепной ямки и через передние решетчатые отверстия - в полость носа к ее слизистой оболочке и к лобной пазухе.

6) Подблоковый нерв (n. infratrochlearis) идет вдоль медиальной стенки глазницы под верхней косой мышцей к слезному мешку, слезному мясцу, коже верхнего века и спинки носа.

**Слезный нерв (n. lacrimalis)** проходит между латеральной и верхней прямыми мышцами глаза, отдает ветви к слезной железе, конъюнктиве верхнего века и к коже в области наружного угла глаза.

**2) Верхнечелюстной нерв (n. maxillaris)** отдает менингеальную ветвь, затем выходит из полости черепа через круглое отверстие. Далее верхнечелюстной нерв через нижнюю глазничную щель проходит в глазницу, ложится в подглазничную борозду, затем в канал и выходит через подглазничное отверстие на переднюю поверхность лица под названием подглазничный нерв (n. infraorbitalis), который образует «малую гусиную лапку»:

– нижние ветви век (rr. Palpebrales inferiores),

– наружные и внутренние носовые ветви (rr. nasales externi et interni)

– верхние губные ветви (rr. labiales superiores).

Узловые ветви к крыло-небному узлу (ganglion pterygopalatinum), от

которого отходят ветви:

– глазничные ветви (rr. orbitales) к слизистой оболочке клиновидной пазухи и задних ячеек решетчатой кости.

– медиальные и латеральные верхние задние носовые ветви (rr. nasales posteriors superiores mediales et laterales) через клино-небное отверстие проходят в носовую полость, к ее слизистой оболочке, и пазухи клиновидной кости. От верхних медиальных ветвей отходит

– носо-небный нерв (n. nasopalatinus), иннервирует слизистую оболочку перегородки носа,

проходит через резцовый канал в полость рта к слизистой оболочке передней части твердого неба.

– Глоточный нерв (nervus pharyngeus) к слизистой оболочке глотки.

– Большой небный нерв (n. palatinus major), отдает нижние задние носовые ветви к слизистой оболочке полости носа, затем проходит через большое небное отверстие, иннервирует слизистую оболочку десны, твердого неба, включая небные железы.

– Малые небные нервы (nn. palatini minores) идут через малые небные отверстия к слизистой оболочке мягкого неба и к небной миндалине.

Скуловой нерв (n. zygomaticus), направляется в глазницу через верхнюю глазничную щель, отдает парасимпатическую ветвь к слезной железе, затем входит в скуло-глазничное отверстие, где делится на:

– Скуло-височная ветвь

– Скуло-лицевая ветвь

– Верхние альвеолярные нервы (rr. alveolares superiores), задние, средняя и передние (posteriores, medius et anteriores), которые через одноименные каналы в передней стенке верхнечелюстной пазухи направляются к зубам верхней челюсти, образуя верхнее зубное сплетение (plexus dentalis superior), от которого отходят:

– верхние зубные ветви (rr. dentales superiores)

– верхние десневые ветви (rr. gingivales superiores).

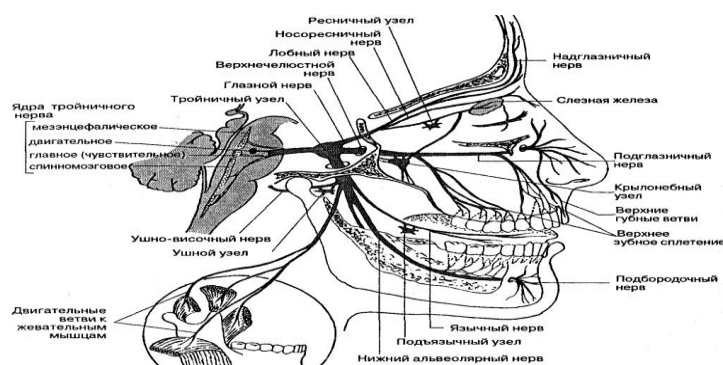


Рисунок 4– Схема проекции ветвей тройничного нерва.

**3) Нижнечелюстной нерв (n. mandibularis)**, содержит и двигательные, и чувствительные нервные волокна. Из полости выходит через овальное отверстие, делится на:

Двигательные ветви:

– жевательный нерв (n. massetericus),

– глубокие височные нервы (nn. temporales profundi),

– латеральный и медиальный крыловидные нервы (nn. pterygoidei lateralis et medialis), к одноименным жевательным мышцам.

– нерв мышцы, напрягающей барабанную перепонку (n. musculi tensoris tympani),

– нерв мышцы, напрягающей небную занавеску (n. musculi tensoris veli palatini).

#### *Чувствительные ветви*

– Менингеальная ветвь (rr. meningeus), входит через остистое отверстие в полость черепа и делится на переднюю (иннервирует твердую оболочку головного мозга) и заднюю ветви (выходит из полости черепа через каменисто-чешуйчатую щель и иннервирует слизистую оболочку ячеек сосцевидного отростка височной кости.)

– Щечный нерв (n. Buccalis) разветвляется в слизистой оболочке щеки

– Ушно-височный нерв (n. auriculotemporalis) отдает ряд ветвей:

1) Суставные ветви (rami articulares) направляются к капсуле ВНЧС.

2) Околоушные ветви (rami parotidei), содержащие вегетативные (парасимпатические) волокна, идут к околоушной слюнной железе.

3) Передние ушные нервы (nn. auriculares anteriores) направляются к передней части ушной раковины.

4) Нерв наружного слухового прохода (n. meatus acustici externi) иннервирует стенки наружного слухового прохода и барабанную перепонку.

– Поверхностные височные ветви (rr. Temporales superficiales) идут к коже височной области.

Ушной узел отдает ветки, которые направляются в составе ушновисочного нерва к околоушной слюнной железе.

– Язычный нерв (n. lingualis) к нему присоединяется барабанная струна (chorda tympani) - Язычный нерв отдает ветвь к слизистой оболочке передних двух третей языка (вкусовая и общая чувствительность), нижней части полости рта и передним отделам язычной поверхности десны нижней челюсти, небно-язычной дужке и небной миндалине, а также соединительную ветвь к подъязычному нерву. От язычного нерва отходят узловы ветви (rr. ganglionares) к подчелюстному и подъязычному парасимпатическим узлам, от которых отходят постганглионарные парасимпатические волокна в составе железистых ветвей (rr. glandulares) к поднижнечелюстной, подъязычной и к язычным железам.

– Нижний альвеолярный нерв (n. alveolaris inferior), смешанный (чувствительный и двигательный, входит в нижнечелюстной канал. До входа отдает челюстно-подъязычный нерв (n. mylohyoideus) к одноименной мышце и к переднему брюшку двубрюшной мышцы. В нижнечелюстном канале нижний альвеолярный нерв отдает ветви, образующие нижнее зубное сплетение (plexus dentalis inferior), его ветви:

– нижние зубные ветви (rr. dentales inferiores),

– нижние десневые ветви (rr. gingivales inferiores).

После выхода через подбородочное отверстие нижнечелюстной нерв переходит в подбородочный нерв (n. mentalis), его ветви:

– подбородочные ветви (rr. Mentales)

– нижние губные ветви (rr. labiales inferiores)

– десневые ветви – к передней губной поверхности десны нижней челюсти.

### **Лицевой нерв.**

Лицевой нерв (n. facialis), смешанный, выходит из мозга у заднего края моста. Далее нерв направляется во внутренний слуховой проход, затем идет в канал лицевого нерва височной кости. Из канала лицевой нерв выходит через шило-сосцевидное отверстие.

В канале лицевого нерва от него отходят несколько ветвей.

– Большой каменистый нерв (n. petrosus major) покидает канал лицевого нерва через расщелину канала большого каменистого нерва, уходит в крыловидный канал, где вместе с глубоким каменистым (симпатическим) нервом образует нерв крыловидного канала (n. canalis pterygoidei).

– Стременной нерв (n. stapedius), иннервирует стременную мышцу.

– Барабанная струна (chorda tympani) проходит транзитом через барабанную полость и выходит на основании черепа через каменисто-барабанную щель. Далее барабанная струна присоединяется к язычному нерву.

Лицевой нерв сразу после выхода из шило-сосцевидного отверстия отдает:

– задний ушной нерв (n. auricularis posterior), иннервирует затылочное брюшко надчерепной мышцы (затылочная ветвь, r. occipitalis), заднюю и верхнюю ушные мышцы (ушная ветвь, r. auricularis).

– двубрюшная ветвь, (r. digastricus)

– шилоподъязычная ветвь, r. stylohyoideus).

В толще околоушной слюнной железы лицевой нерв образует околоушное сплетение (plexus parotideus), его ветви образуют большую гусиную лапку:

– Височные ветви иннервируют ушные мышцы, лобное брюшко надчерепной мышцы, круговую мышцу глаза, мышцу, сморщивающую бровь.

– Скуловые ветви (rr. zygomatici), иннервируют круговую мышцу глаза, большую скуловую мышцу.

– Щечные ветви (rr. buccales) иннервируют скуловые мышцы.

мышцу, поднимающую верхнюю губу, мышцу, поднимающую угол рта, круговую мышцу рта, щечную мышцу, носовую мышцу, мышцу смеха.

– Краевая ветвь нижней челюсти (r. marginalis mandibulae) иннервирует мышцу, опускающую нижнюю губу и угол рта, подбородочную мышцу.

– Шейная ветвь участвует в образовании поверхностной шейной петли вместе с поперечным нервом шеи, иннервирует подкожную мышцу шеи.

### **Языкоглоточный нерв.**

Языкоглоточный нерв (n. glossopharyngeus) смешанный, выходит из продолговатого мозга позади оливы, идет к яремному отверстию. Ветви:

1) язычные ветви, (rr. linguales) к слизистой оболочке задней трети языка

2) Барабанный нерв (n. tympanicus) (чувствительные и секреторные волокна), образуя барабанное сплетение, иннервирует слизистую оболочку барабанной полости, ячеек сосцевидного отростка слуховой трубы



3) Малый каменистый нерв (n. petrosus minor), образован волокнами барабанного сплетения, выходит из барабанной полости через расщелину канала малого каменистого нерва, затем через рваное отверстие выходит из полости черепа и вступает в ушной узел, осуществляет парасимпатическую иннервацию околоушной слюнной железы.

4) Синусная ветвь (r. Sinus carotici), чувствительная, иннервирует сонный клубочек.

5) Глоточные ветви (rr. pharyngei) участвуют в образовании глоточного сплетения.

6) Ветвь шило-глоточной мышцы (r. musculi stylopharyngei).

7) Миндаликовые ветви (rr. tonsillares) идут к слизистой оболочке небных дужек и к небной миндалине.

### **Блуждающий нерв (головной и шейный отделы).**

Блуждающий нерв (n. vagus) содержит чувствительные, двигательные и секреторные волокна.

*Ветви головного отдела:*

1) Менингеальная ветвь (r. meningeus)

2) Ушная ветвь (r. auricularis) проходит в сосцевидном канальце височной кости, иннервирует кожу задней стенки наружного слухового прохода и наружной поверхности стороны ушной раковины.

*В шейном отделе от блуждающего нерва отходят:*

1) Глоточные ветви (rr. pharyngei) участвуют в образовании глоточного сплетения (plexus pharyngeus).

2) Верхний гортанный нерв (n. laryngeus superior) идет вперед по боковой поверхности глотки, иннервирует слизистую оболочку гортани выше голосовой щели и слизистую оболочку корня языка, а также нижний констриктор глотки, перстнещитовидную мышцу и щитовидную железу.

3) Верхняя шейная сердечная ветвь (r. cardiacus cervicalis superior) входят в состав сердечного сплетения.

4) Возвратный гортанный нерв (n. laryngeus recurrens) справа огибает правую подключичную артерию спереди снизу назад, идет вверх по латеральной стороне трахеи. Левый возвратный гортанный нерв огибает дугу аорты снизу в передне-заднем направлении, идет вверх в борозде между пищеводом и трахеей. От возвратных гортанных нервов отходят ветви к трахее (rr. tracheales) и пищеводные ветви (rr. oesophageales). Конечной ветвью возвратного нерва является нижний гортанный нерв (n. Laryngeus inferior), который иннервирует слизистую оболочку гортани ниже голосовой щели и все мышцы гортани (кроме перстне-щитовидной).

### **Добавочный нерв.**

Добавочный нерв (n. accessorius) двигательный. Образован двумя корешками:

1) черепной корешок, 2) спинномозговой корешок

Корешки, соединяясь, образуют один ствол, который выходит из полости черепа через яремное отверстие. У выхода из яремного отверстия ствол добавочного нерва отдает внутреннюю и наружную ветви.

Внутренняя ветвь (r. internus), входит в состав блуждающего нерва

Наружная ветвь (r. externus), иннервирует грудинно-ключичнососцевидную и трапецевидную мышцы.

### **Подъязычный нерв.**

Подъязычный нерв (n. hypoglossus), двигательный. Выйдя, из канала подъязычного нерва, идет вниз и вперед между внутренней сонной артерией и внутренней яремной веной, в поднижнечелюстном треугольнике, образуя дугу выпуклостью книзу, и отдает язычные ветви (rr. linguales), иннервирующих мышцы языка. Нисходящая ветвь (r. descendens), которая, образуя глубокую шейную петлю (ansa cervicalis profunda), иннервирует подподъязычную группу мышц.

### **ТЕСТЫ ДЛЯ САМОКОНТРОЛЯ**

#### **1. Какие ядра имеет языкоглоточный нерв (IX)?**

- 1) чувствительное;
- 2) двигательное;
- 3) симпатическое;
- 4) парасимпатическое;
- 5) нет ни одного правильного ответа.

#### **2. С какими черепными нервами языкоглоточный нерв (IX) имеет общее двигательное ядро?**

- 1) блуждающим (X);
- 2) подъязычным (XII);
- 3) лицевым (VII);
- 4) тройничным (V);
- 5) добавочным (XI).

#### **3. От какого ядра начинаются двигательные волокна языкоглоточного нерва?**

- 1) одиночного пути;
- 2) нижнего слюноотделительного;
- 3) двойного;
- 4) верхнего слюноотделительного;
- 5) дорсального.

#### **4. Через какое отверстие выходит из полости черепа языкоглоточный нерв?**

- 1) шилососцевидное;
- 2) большое (затылочное);
- 3) рваное;
- 4) яремное;
- 5) круглое.

#### **5. Где находится 1-й нейрон чувствительного пути языкоглоточного нерва?**

- 1) в ядре одиночного пути;
- 2) слизистой оболочке языка;
- 3) ушном узле;
- 4) верхнем и нижнем узлах языкоглоточного нерва (IX);
- 5) верхнем шейном узле.

#### **6. Какая из ветвей языкоглоточного нерва (IX) принимает участие**

**в образовании барабанного сплетения?**

- 1) синусная ветвь;
- 2) барабанный нерв;
- 3) глоточная ветвь;
- 4) миндаликовые ветви;
- 5) язычные ветви.

**7. Какие анатомические образования иннервирует барабанный нерв?**

- 1) слизистую оболочку глотки;
- 2) кожу ушной раковины и наружного слухового прохода;
- 3) слизистую оболочку барабанной полости;
- 4) мышцу, напрягающую барабанную перепонку;
- 5) слизистую оболочку гортани.

**8. Как называется барабанный нерв после выхода из барабанной полости?**

- 1) большой каменистый;
- 2) барабанная струна;
- 3) ушно-височный;
- 4) малый каменистый;
- 5) большой ушной.

**9. Какую часть слизистой оболочки языка иннервируют язычные ветви языкоглоточного нерва (IX)?**

- 1) корня языка около надгортанника;
- 2) передние 2/3 спинки языка;
- 3) заднюю 1/3 спинки языка;
- 4) боковые поверхности языка;
- 5) нижнюю поверхность языка.

**10. Какие виды чувствительности обеспечивают язычные ветви языкоглоточного нерва (IX)?**

- 1) вкусовую;
- 2) двигательную;
- 3) вкусовую и двигательную;
- 4) общую тактильную и болевую;
- 5) температурную.

**11. Какие ядра имеет блуждающий нерв (X)?**

- 1) верхнее слюноотделительное;
- 2) нижнее слюноотделительное;
- 3) двойное;
- 4) дорсальное;
- 5) ядро одиночного пути.

**12. Какие нервные волокна проходят в составе блуждающего нерва (X)?**

- 1) двигательные;
- 2) симпатические;
- 3) парасимпатические;
- 4) чувствительные;
- 5) комиссуральные.

**13. Через какое отверстие выходит из полости черепа блуждающий**

**нерв (X)?**

- 1) рваное;
- 2) овальное;
- 3) яремное;
- 4) большое (затылочное);
- 5) круглое.

**14. Какие ветви отходят от шейного отдела блуждающего нерва (X)?**

- 1) глоточные ветви;
- 2) верхний гортанный нерв;
- 3) верхние и нижние шейные сердечные ветви;
- 4) менингеальная ветвь;
- 5) ушная ветвь.

**15. Какие анатомические образования иннервирует верхний гортанный нерв?**

- 1) слизистую оболочку глотки;
- 2) слизистую оболочку барабанной полости;
- 3) твердую мозговую оболочку;
- 4) перстнещитовидную мышцу;
- 5) слизистую оболочку гортани выше голосовой щели.

**16. Укажите топографию верхнего гортанного нерва:**

- 1) берет свое начало от верхнего узла блуждающего нерва;
- 2) берет свое начало от нижнего узла блуждающего нерва;
- 3) огибает внутреннюю и наружную сонные артерии спереди;
- 4) проходит по боковой стенке глотки;
- 5) у подъязычной кости делится на наружную и внутреннюю ветви.

**17. Какие анатомические образования иннервирует наружная ветвь верхнего гортанного нерва?**

- 1) слизистую оболочку гортани выше голосовой щели;
- 2) слизистую оболочку гортани ниже голосовой щели;
- 3) перстнещитовидную мышцу;
- 4) слизистую оболочку корня языка;
- 5) голосовую мышцу.

**18. Какие анатомические образования иннервирует внутренняя ветвь верхнего гортанного нерва?**

- 1) слизистую оболочку гортани выше голосовой щели;
- 2) слизистую оболочку гортани ниже голосовой щели;
- 3) перстнещитовидную мышцу;
- 4) слизистую оболочку корня языка;
- 5) голосовую мышцу.

**19. Какие утверждения будут верны для характеристики возвратного гортанного нерва?**

- 1) левый возвратный гортанный нерв огибает дугу аорты спереди назад;
- 2) левый возвратный гортанный нерв огибает подключичную артерию спереди назад;
- 3) правый возвратный гортанный нерв огибает дугу аорты спереди назад;

4) правый возвратный гортанный нерв огибает правую подключичную артерию спереди назад;

5) возвратный гортанный нерв иннервирует мышцы гортани и слизистую оболочку ниже голосовых связок.

Правильные ответы:

- |                |              |           |              |              |
|----------------|--------------|-----------|--------------|--------------|
| 1.) 1, 2, 4    | 2.) 1, 5     | 3.) 3     | 4.) 4        | 5.) 4        |
| 6. 2           | 7.) 3        | 8.) 4     | 9. 3)        | 10.) 1, 4, 5 |
| 11. 3, 4, 5    | 12.) 1, 3, 4 | 13). 3    | 14.) 1, 2, 3 | 15.) 4, 5    |
| 16. 2, 3, 4, 5 | 17.) 3       | 18.) 1, 4 | 19.) 1, 4, 5 |              |

### **Занятие № 3.**

#### **Тема: КЛИНИЧЕСКАЯ АНАТОМИЯ ЛИЦЕВОГО ОТДЕЛА ГОЛОВЫ.**

**Содержание занятия:** Границы, внешние ориентиры. Область глазницы. Проекция ветвей лицевого нерва, сосудов, протока околоушной слюнной железы; кровоснабжение и иннервация, их особенности. Лимфатические сосуды лица, топография лимфатических узлов.

#### **Контрольные вопросы:**

1. Границы и области лицевого отдела головы.
2. Пропорции и деление лицевого отдела головы на трети.
3. Источники иннервации кожи лица. Проекция мест выхода под кожу чувствительных ветвей тройничного нерва.
4. Источники кровоснабжения лица; топография лицевой артерии, поверхностной височной артерий, выводного протока околоушной железы. Внутрисистемные и межсистемные артериальные анастомозы.
5. Пути оттока венозной крови от кожи лица; анастомозы и их значение в распространении инфекции.
6. Регионарные лимфатические узлы головы. Пути оттока лимфы от лицевого отдела головы.
7. Источники кровоснабжения лица; топография лицевой артерии, выводного протока околоушной железы. Внутрисистемные и межсистемные артериальные анастомозы.
8. Морфофункциональная характеристика мимических мышц: места начала и прикрепления, ориентация волокон, функции.
9. Двигательные ветви лицевого нерва: топография, области иннервации. Клинические проявления поражения лицевого нерва.

#### **Справочный материал:**

В лицевом отделе головы выделяют переднюю и боковую области лица.

К передней относятся: 1) области глазницы, regio orbitalis, 2) носа, regio nasalis, 3) область рта regio oralis, с примыкающей к ней подбородочной областью.

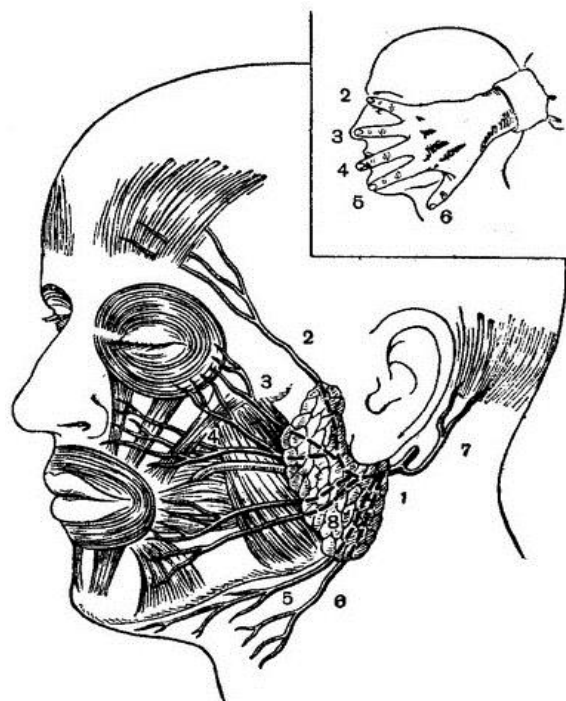


Рисунок 5– Топография ветвей лицевого нерва. 1 – Лицевой нерв; 2 – Височные ветви; 3 – Скуловые ветви; 4 – Щёчные ветви; 5 – Краевая ветвь нижней челюсти; 6 –Шейная ветвь 7 – задний ушной нерв; 8 – околоушное сплетение.

Кровоснабжение лицевого отдела осуществляется главным образом системой *a. carotis externa*, через её ветви: *a. facialis*, *a. temporalis superficialis* и *a. maxillaris*. Кроме того, в кровоснабжении лица принимает участие и *a. ophthalmica* из *a. carotis interna*.

Иннервация: двигательная: мимическую мускулатуру иннервируют ветви *n. facialis*, жевательную – третья ветвь тройничного нерва (*n. mandibularis*).

Чувствительная иннервация: обеспечивается ветвями *n. trigeminus*: *n. ophthalmicus* (первая ветвь), *n. maxillaris* (вторая ветвь), *n. mandibularis* (третья ветвь).

Ветви лицевого нерва проецируются по линиям, расходящимся веерообразно от точки, находящейся книзу и кпереди от козелка: височные и скуловые направляются к наружному углу глаза, щечная - к середине расстояния между крылом носа и углом рта, Краевая ветвь нижней челюсти - по нижнему краю нижней челюсти или на 1-2 см ниже него, шейная идет вертикально вниз.

#### Проекция ветвей лицевой артерии на лице.

Лицевая артерия (*a. facialis*) начинается от наружной сонной артерии. Она проходит в пределах сонного и поднижнечелюстного треугольников шеи, огибает край нижней челюсти и направляется к внутреннему углу глазницы. Проецируется от места прикрепления переднего края жевательной мышцы к краю нижней челюсти до внутреннего угла глазницы. В месте пересечения артерии и челюсти сосуд может быть прижат для временной остановки кровотечения. На своем пути в области лица артерия отдает

восходящую небную, подбородочную, нижнюю и верхнюю губные, угловую ветви- к медиальному углу глаза. В области угла глаза угловая артерия анастомозирует с дорсальной артерией носа. Их сопровождают одноименные вены.

Лицевая вена (*v. facialis*) идёт позади артерии, её ход более прямолинеен. Формируется в области внутреннего угла глаза в виде угловой вены. Угловая анастомозирует с надглазничной веной и направляется вниз и кнаружи, сливается с верхней губной веной. В сформировавшийся венозный сосуд впадают глубокая вена лица, нижняя губная, подбородочная вены. Впадает во внутреннюю яремную вену на уровне подъязычной кости.

Проекция выводного протока околоушной железы (*ductus parotideus*) идет вперед по наружной поверхности жевательной мышцы и жирового тела щеки, затем прободает щечную мышцу и открывается в преддверие рта напротив верхнего второго большого коренного зуба. Длина этого протока 3-5 см, диаметр 2-3 мм.

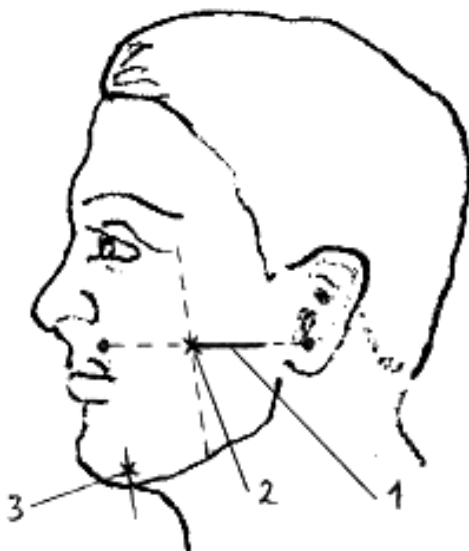


Рисунок 7– Проекция образований лица (выводного протока околоушной слюнной железы и места выхода подбородочного нерва)

- 1.- проекция выводного протока околоушной слюнной железы;
- 2.- место изгиба протока по переднему краю жевательной мышцы;
- 3.- место выхода подбородочного нерва.

#### Лимфатические узлы и сосуды головы и шеи.

Лимфатические узлы, в которые оттекает лимфа от тканей головы, располагаются главным образом на границе головы и шеи, а некоторые мелкие узлы находятся в пределах области головы.

Различают:

- 1) затылочные узлы;
- 2) сосцевидные узлы;
- 3) поверхностные околоушные узлы;
- 4) глубокие околоушные узлы: а) *предушные узлы*; б) *нижнеушные узлы*; в) *внутрижелезистые узлы*;
- 5) лицевые узлы: а) *щечный узел*; б) *носогубной узел*; в) *молярный узел*;

(скуловой) узел; г) нижнечелюстной узел;

- б) язычные узлы;
- 7) подподбородочные узлы;
- 8) поднижнечелюстные.

Лимфатические сосуды кожи волосистой части головы образуются из поверхностной и глубокой сетей лимфатических капилляров. В коже лица развиты густые поверхностная и глубокая сети лимфатических капилляров, имеющие обширные анастомотические связи.

Отводящие лимфатические сосуды глазного яблока и глазных мышц следуют к лицевым узлам. От передней части носовой полости отток лимфы происходит к лицевым и поднижнечелюстным узлам, а от задней – к заглоточным (*nodii retropharyngeales*) и глубоким передним шейным узлам.

Лимфатические сосуды слизистой оболочки полости рта достигают лицевых и поднижнечелюстных узлов. От слизистой оболочки и мышц языка лимфатические сосуды следуют к поднижнечелюстным узлам, а также к латеральным шейным узлам. От верхних зубов и десен лимфатические сосуды проходят в глубокие околоушные, лицевые (выделяют щечный, носогубный, молярный и скуловой узлы), поднижнечелюстные узлы, от нижних – в поднижнечелюстные (передние, средние и задние) и подподбородочные.

### **Область глазницы, regio orbitalis.**

Глазница (*orbita*) – парная полость, напоминающую четырехстороннюю пирамиду. В полости глазницы расположены глазное яблоко, зрительный нерв и вспомогательные органы (веки, слезный аппарат, мышцы глазного яблока).

Стенки глазницы:

*Верхняя стенка* (*paries superior*) образована:

- глазничной частью лобной кости
- малым крылом клиновидной кости.

На границе верхней стенки с латеральной имеется углубление - ямка слезной железы. У медиального края верхней стенки, находится блоковая ямка, рядом с которой имеется блоковая ось.

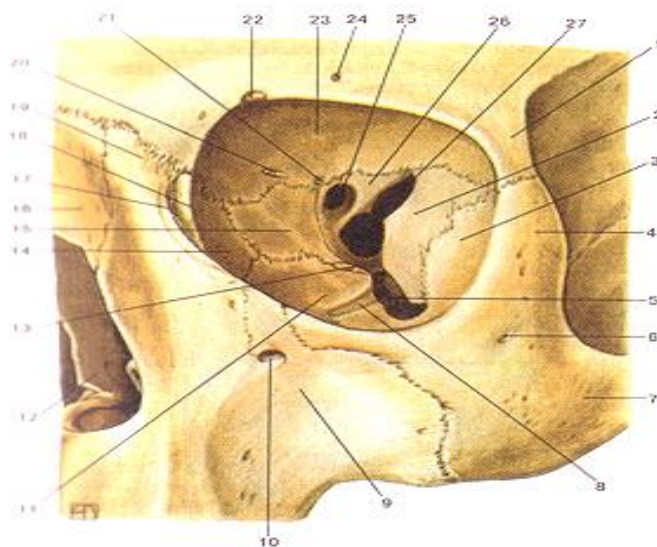


Рисунок 9. Глазница (*orbita*), левая.



Вид спереди. 1-скуловой отросток лобной кости; 2-большое крыло клиновидной кости (глазничная поверхность); 3-глазничная поверхность скуловой кости; 4-лобный отросток скуловой кости; 5-нижняя глазничная щель; 6-скуло-лицевое отверстие; 7-скуловая кость;

8-подглазничная борозда; 9-верхняя челюсть (верхнечелюстная кость, подглазничная поверхность); 10-надглазничное отверстие; 11-глазничная поверхность верхней челюсти; 12-полость носа; 13-глазничный отросток небной кости; 14-слезная кость; 15-глазничная пластинка решетчатой кости; 16-носовая кость; 17-слезная борозда (слезной кости);

18-задний слезный гребень (слезной кости); 19-лобный отросток верхней челюсти; 20-переднее решетчатое отверстие; 21-заднее решетчатое отверстие; 22-лобная вырезка; 23-глазничная часть лобной кости; 24-надглазничное отверстие; 25-зрительный канал; 26-малое крыло клиновидной кости; 27-верхняя глазничная щель.

*Медиальная стенка (paries medialis)* образована:

- лобный отросток верхнечелюстной кости
- слезная кость
- глазничная пластинка решетчатой кости
- тело клиновидной кости (сзади)
- глазничная часть лобной кости.

В переднем отделе медиальной стенки находится ямка слезного мешка (*fossa sacci lacrimalis*), которая книзу переходит в носослезный канал (*canalis nasolacrimalis*), открывающийся в нижний носовой ход полости носа. Несколько кзади видны два отверстия: переднее решетчатое отверстие (*foramen ethmoidale anterius*) и заднее решетчатое отверстие (*foramen ethmoidale posterius*) для одноименных нервов и сосудов.

*Нижняя стенка (paries inferior)* образована:

- глазничными поверхностями верхнечелюстной кости
- скуловой костью
- глазничный отросток небной кости.

На нижней стенке глазницы расположена подглазничная борозда, которая впереди переходит в одноименный канал, открывающийся на передней поверхности тела верхнечелюстной кости подглазничным отверстием.

*Латеральная стенка (paries lateralis)* образована:

- глазничными поверхностями большого крыла клиновидной кости
- лобного отростка скуловой кости
- скулового отростка лобной кости

Между латеральной и верхней стенками находится верхняя глазничная щель (*fissura orbitalis superior*), ведущая из глазницы в среднюю черепную ямку. Через верхнюю глазничную щель проходят: глазной нерв (ветвь тройничного нерва), глазодвигательный нерв, отводящий нерв, блоковый нерв, верхняя и нижняя глазные вены.

Между латеральной и нижней стенками – нижняя глазничная щель (*fissura orbitalis inferior*), сообщает глазницу с крыловиднонебной и подвисочной ямками. Через нижнюю глазничную щель проходят: подглазничный нерв с одноименными артерией и веной, скуловисочный нерв, скулолицевой нерв, анастомозы между венами глазницы и венозным

сплетением крыловидно-небной ямки.

На латеральной стенке глазницы имеется скуло-глазничное отверстие (для скулового нерва), ведущее в канал, который открывается на латеральной поверхности скуловой кости скулолицевым отверстием, и – на височной поверхности скуловой кости скуло-височным отверстием.

У верхушки глазницы расположен округлое отверстие – начало зрительного канала (длиной 5-6 мм), в котором проходят в глазницу зрительный нерв, *n. opticus* и глазная артерия, *a. ophthalmica*.

Мышцы глаза: 6 мышц глазного яблока: 4 прямые мышцы и 2 косые, и, мышца, поднимающая верхнее веко.

Веки – это кожно-хрящевые пластинки, защищающие поверхность глаза. Веки покрыты тонкой кожей с короткими пушковыми волосами, задняя поверхность покрыта конъюнктивой. В толще верхнего и нижнего века находится вековая часть круговой мышцы глаза, иннервирующаяся лицевым нервом. К хрящу верхнего века прикрепляется сухожилие мышцы, поднимающей верхнее веко. На свободном крае века – ресницы. В основании ресниц имеются сальные железы. (Гнойное воспаление этих желез известно как ячмень -*chalazion*). Края верхнего и нижнего века ограничивают глазную щель, которая с медиальной и латеральной стороны ограничена медиальной и латеральной спайками век. В месте перехода конъюнктивы с верхнего и нижнего век на глазное яблоко образуются верхний и нижний своды конъюнктивы. Латеральный угол глаза острый, медиальный угол глаза закруглен и ограничивает углубление – слезное озеро. У медиального угла глаза имеется небольшое возвышение – слезное мяско (*caruncula lacrimalis*). На свободном крае верхнего и нижнего век, возле медиального угла глаза, снаружи от слезного озера имеется возвышение – слезный сосочек с отверстием на вершине - слезная точка, которая является началом слезного канальца.

#### Слезный аппарат

Слезный аппарат (*apparatus lacrimalis*) включает слезную железу с ее выводными канальцами, и слезоотводящие пути.

*Слезная железа* (*glangula lacrimalis*) лежит в одноименной ямке. Выводные канальцы слезной железы открываются в латеральную часть верхнего свода конъюнктивы. Слезная жидкость оттекает в область медиального угла глаза в слезное озеро. В этом месте начинаются короткие, тонкие, верхний и нижний слезные канальцы, открывающиеся в слезный мешок. Книзу слезный мешок переходит в носо-слезный проток заканчивающийся в носовой полости, в передней части нижнего носового хода. С передней стенкой слезного мешка сращена слезная часть круговой мышцы глаза, которая при своем сокращении расширяет слезный мешок, что способствует всасыванию в него слезной жидкости через слезные канальцы. Глазное яблоко, окружено оболочкой – влагалищем. Между влагалищем глазного яблока и надкостницей глазницы находится жировая ткань - жировое тело глазницы.

*Иннервация органа зрения*: чувствительная ветви глазного нерва (из

тройничного нерва). Ресничную мышцу и сфинктер зрачка иннервируют парасимпатические волокна глазодвигательного нерва. Расширитель зрачка-симпатические волокна внутреннего сонного сплетения. Двигательная иннервация верхней, нижней, медиальной прямой, нижней косой мышц глаза, а также мышцы, поднимающей верхнее веко – из глазодвигательного нерва; латеральную прямую мышцу иннервирует отводящий нерв, верхнюю косую мышцу - блоковый нерв.

*Кровоснабжение органа зрения:* Все ткани глазницы, включая глазное яблоко, кровоснабжает глазная артерия, *a. ophthalmica* (из внутренней сонной артерии), проникает в глазницу через зрительный канал. Конечные ветви глазной артерии: надглазничная артерия, дорсальная артерия носа - выходят из глазницы на лицо.

Венозная кровь оттекает по глазным венам в пещеристый синус и крыловидное венозное сплетение.

*Лимфатические сосуды* впадают в поднижнечелюстные и в околоушные лимфатические узлы.

Область носа, *regio nasalis*. (см. соответствующее занятие)

Область рта, *regio oralis* (см. соответствующее занятие)

#### ТЕСТЫ ДЛЯ САМОКОНТРОЛЯ

**1. По каким анатомическим структурам проводят границу мозгового и лицевого отдела головы?**

- 1) надглазничный край;
- 2) подглазничный край;
- 3) наружный слуховой проход;
- 4) основание нижней челюсти;
- 5) сосцевидный отросток.

**2. Какие области выделяют в лицевом отделе головы?**

- 1) переднюю;
- 2) заднюю;
- 3) боковую;
- 4) медиальную;
- 5) верхнюю.

**3. Какие области включает передняя область лицевого отдела головы?**

- 1) область глазницы;
- 2) область носа;
- 3) область рта;
- 4) глубокую область;
- 5) щечную область.

**4. Какие нервы обеспечивают чувствительную иннервацию кожи лица?**

- 1) лицевой (VII);
- 2) тройничный (V);
- 3) блуждающий (X);
- 4) языкоглоточный (IX);

5) подъязычный (XII).

**5. Укажите место выхода на лицо подглазничного нерва:**

- 1) надглазничная вырезка;
- 2) надглазничное отверстие;
- 3) подглазничное отверстие;
- 4) подбородочное отверстие;
- 5) нижняя глазничная щель.

**6. Укажите проекцию подглазничного отверстия:**

- 1) на одной вертикальной линии с надглазничной вырезкой и подбородочным отверстием;
- 2) ниже подглазничного края на 0,5 – 0,8 см;
- 3) по вертикальной линии между 1-м и 2-м верхними молярами;
- 4) по вертикальной линии между 1-м и 2-м верхними премолярами;
- 5) на середине расстояния между основанием и альвеолярной частью нижней челюсти.

**7. Назовите области иннервации подглазничного нерва**

- 1) кожа нижнего века;
- 2) кожа верхнего века;
- 3) кожа крыльев носа;
- 4) кожа преддверия носа;
- 5) кожа и слизистая оболочка верхней губы.

**8. Укажите место выхода на лицо подбородочного нерва:**

- 1) подглазничное отверстие;
- 2) нижнечелюстное отверстие;
- 3) подбородочное отверстие;
- 4) передний край жевательной мышцы;
- 5) передний край околоушной железы.

**9. Укажите проекцию подбородочного отверстия:**

- 1) между альвеолярными возвышениями корней 1-го и 2-го нижних премоляров;
- 2) на середине расстояния между основанием и альвеолярной частью нижней челюсти;
- 3) на одной вертикальной линии с надглазничной вырезкой и подглазничным отверстием;
- 4) спереди от наружного слухового прохода;
- 5) ниже подглазничного края на 0,5–0,8 см.

**10. Назовите области иннервации подбородочного нерва:**

- 1) кожа и слизистая оболочка нижней губы;
- 2) вестибулярная поверхность нижней десны;
- 3) зубы нижней челюсти;
- 4) кожа подбородка;
- 5) подбородочная мышца.

**11. Какие из перечисленных артерий кровоснабжают кожу лица?**

- 1) лицевая;
- 2) поверхностная височная;

- 3) язычная;
- 4) надглазничная;
- 5) подбородочная.

**12. Где лицевая артерия выходит на лицо?**

- 1) в месте пересечения основания нижней челюсти с передним краем жевательной мышцы;
- 2) на 4 см кпереди от угла нижней челюсти на ее основании;
- 3) на середине расстояния между основанием и альвеолярной частью нижней челюсти;
- 4) на одной вертикальной линии с надглазничной вырезкой и подбородочным отверстием;
- 5) кпереди от наружного слухового прохода.

**13. Назовите ветви лицевой артерии:**

- 1) восходящая нёбная;
- 2) нисходящая нёбная;
- 3) восходящая глоточная;
- 4) верхняя и нижняя губные;
- 5) угловая.

**14. Какая из ветвей лицевой артерии образует анастомоз с дорсальной артерией носа (из системы глазной артерии)?**

- 1) верхняя губная артерия;
- 2) нижняя губная артерия;
- 3) угловая артерия;
- 4) восходящая нёбная артерия;
- 5) подбородочная артерия.

**15. По каким венам осуществляется венозный отток от кожи лица?**

- 1) верхнечелюстная;
- 2) нижнечелюстная;
- 3) лицевая;
- 4) надглазничная;
- 5) крыловидное венозное сплетение.

**16. Укажите источники формирования лицевой вены:**

- 1) надглазничная вена;
- 2) надблоковая вена;
- 3) угловая вена;
- 4) глубокая вена лица;
- 5) поперечная вена лица.

Правильные ответы:

- |             |             |               |               |             |
|-------------|-------------|---------------|---------------|-------------|
| 1. 1, 3, 5  | 2. 1, 3     | 3. 1, 2, 3    | 5. 1, 3, 4, 5 | 6. 2        |
| 7. 3        | 8. 1, 2, 4  | 9. 1, 3, 4, 5 | 10. 3         | 11. 1, 2, 3 |
| 12. 1, 2, 4 | 13. 1, 2, 5 | 14. 1, 2      | 15. 2, 3, 5   | 16. 1, 2, 3 |

## Занятие № 4

### Тема: КЛИНИЧЕСКАЯ АНАТОМИЯ БОКОВОЙ ПОВЕРХНОСТИ ЛИЦА.

**Содержание занятия:** Границы, внешние ориентиры и проекции. Топография околоушной железы и ее протока, проекция ветвей лицевого нерва, поверхностной височной артерии.

#### **Контрольные вопросы:**

1. Щечная область: послойное строение.
2. Возможные пути распространения инфекции из щечной области.
3. Границы и послойное строение околоушно-жевательной области.
4. Околоушная железа: топография, части, околоушной проток.
5. Строение фасции околоушной железы, ее слабые места. Особенности воспаления железы у детей и взрослых.
6. Взаимоотношения околоушной железы с сосудисто-нервными образованиями: лицевым нервом, наружной сонной артерией, занижнечелюстной и внутренней яремной венами, ушно-височным нервом, лимфатическими узлами.
7. Кровоснабжение, иннервация и пути лимфооттока от околоушной железы.

#### **Справочный материал:**

Боковая область лица состоит из:

- Щечная область.
- Околоушно-жевательная область.
- Скуловая область.
- Глубокая область лица (см. соответствующее занятие).

#### Щечная область.

Границы: верхняя – нижний край скуловой кости, нижняя – край тела нижней челюсти, передняя – круговая мышца рта (*m. orbicularis oris*), задняя – передний край жевательной мышцы *m. masseter*).

Послойная топография:

Кожа тонкая, легко смещается, содержит большое количество сальных и потовых желез. Подкожная клетчатка состоит из двух слоев: поверхностного и глубокого. Поверхностный слой представлен рыхлой клетчаткой; глубокий содержит в себе мимические мышцы, покрытые поверхностной фасцией, лицевую артерию, вену и ветви лицевого нерва.

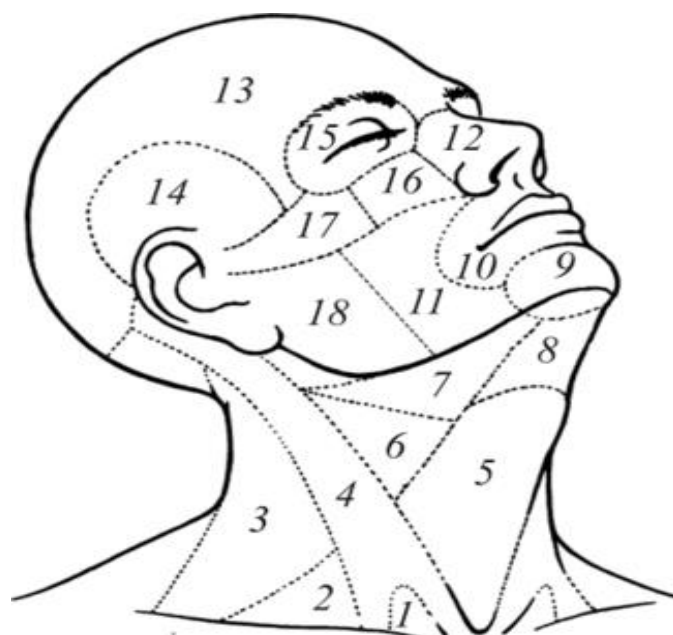


Рисунок 10– Области головы и шеи.

- 1 - малая надключичная ямка; 2 - лопаточно-ключичный треугольник;  
 3 - лопаточнотрапецевидный треугольник; 4 - грудино-ключично-сосцевидная область;  
 5 - подподъязычная область; 6 - сонный треугольник; 7 - поднижнечелюстной  
 треугольник; 8 - надподъязычная область; 9 - подбородочная область; 10- область рта;  
 11 - щечная область; 12 - область носа; 13 - лобно-теменно-затылочная область;  
 14 - височная область; 15 - область глазницы; 16 - подглазничная область;  
 17 - скуловая область; 18- околоушно-жевательная область

Собственная фасция образует капсулу жирового комка и прикрепляется к нижней челюсти. Жировой комок щеки располагается в подкожной клетчатке у задней границы области, примыкает к переднему краю жевательной мышцы, и имеет три отростка:

- височный – сообщается с подапоневротическим пространством височной области;
- глазничный – сообщается с полостью глазницы;
- крылонебный – сообщается с крылонебной ямкой.

Воспалительные процессы в жировом теле первоначально носят ограниченный характер, а при гнойном расплавлении фасциальной капсулы переходят на соседние области. Позади жирового комка проходят щечные артерия и вена.

Щечно-глоточная фасция покрывает снаружи щечную мышцу и прикрепляется к нижней челюсти.

Щечная мышца – самая глубокая мимическая мышца. На уровне 1-2-го верхних больших коренных зубов мышцу прободает выводной проток околоушной слюнной железы (проекция см. соответствующее занятие), изнутри покрыта слизистой оболочкой.

Основные источники и пути проникновения инфекции:

Очаги одонтогенной инфекции в области верхних и нижних премоляров, моляров, инфекционно-воспалительные поражения, инфицированные раны кожи и слизистой оболочки щеки. Вторичное

поражение в результате распространения инфекции из подглазничной, околоушно-жевательной, скуловой и подвисочной областей.

Пути дальнейшего распространения инфекции: околоушно-жевательная, поднижнечелюстная, подглазничная, скуловая области, крыловидно-челюстное пространство.

#### Околоушно-жевательная область

Границы: сверху – скуловая дуга, снизу – нижний край нижней челюсти, спереди – передний край жевательной мышцы, сзади – задний край ветви нижней челюсти.

Послойная топография:

*Кожа* тонкая, подвижная, у мужчин покрыта волосами. *Подкожная клетчатка* хорошо выражена и пронизана соединительно-тканными тяжами, которые связывают кожу с собственной фасцией. Состоит из двух слоев, разделенных поверхностной фасцией. В глубоком слое проходят ветви лицевого нерва.

*Собственная (околоушно-жевательная) фасция* представляет собой плотную соединительно-тканную пластинку, которая окружает околоушную железу и жевательную мышцу.

*Околоушная железа* расположена основной своей массой в зачелюстной ямке, которая является ее ложем. Собственная фасция околоушной железы не только образует для нее фасциальную капсулу, но и дает отростки, проникающие в толщу железы и делящие ее на дольки. Фасциальная капсула слабо развита на верхней поверхности железы, прилегающей к наружному слуховому проходу, а также с медиальной стороны в области глоточного отростка, где ложе околоушной железы сообщается с окологлоточным пространством. Последнее обстоятельство объясняет возможность проникновения гнойного процесса из околоушной железы в окологлоточное пространство, а также в наружный слуховой проход при гнойном паротите, и переход гнойно-воспалительного процесса из полости наружного уха на железу. В толще околоушной железы проходят наружная сонная артерия и ее конечные ветви, занижнечелюстная вена, ушно- височный и лицевой нервы, а также располагаются глубокие и поверхностные околоушные лимфатические узлы.

Жевательная мышца – начинается от скуловой дуги и прикрепляется к жевательной бугристости на углу нижней челюсти.

#### Скуловая область:

Границы области. Скуловая область соответствует расположению скуловой кости, края которой являются границами области.

В *подкожной клетчатке* скуловой области прослеживаются начальные волокна скуловой мышцы (m. zygomaticus). Чувствительная иннервация обеспечивается ветвями n. zygomaticus (от второй ветви тройничного нерва), двигательная – одноименными ветвями лицевого нерва. Кровоснабжение осуществляется скулоглазничной артерией, отходящей от поперечной артерии лица.

Основные источники и пути проникновения инфекции:

Очаги одонтогенной инфекции в области 16 15 14 24 25 26 зубов,



инфекционно-воспалительные поражения кожи, инфицированные раны скуловой области. Вторичное поражение в результате распространения инфекционно-воспалительного процесса из соседних областей: подглазничной, щечной, околоушно-жевательной, височной областей.

## ТЕСТЫ ДЛЯ САМОКОНТРОЛЯ

### **1. Назовите границы щечной области:**

- 1) нижняя – основание нижней челюсти;
- 2) верхняя – подглазничный край;
- 3) задняя – край ветви нижней челюсти;
- 4) задняя – передний край жевательной мышцы;
- 5) передняя – носогубная складка, вертикальная линия от угла рта вниз.

### **2. Какие мимические мышцы расположены в поверхностном слое мышц щечной области?**

- 1) большая скуловая мышца;
- 2) щечная мышца;
- 3) мышца смеха;
- 4) мышца, опускающая угол рта;
- 5) мышца, поднимающая угол рта.

### **3. Какие анатомические образования располагаются в межмышечном клетчаточном пространстве щеки?**

- 1) лицевая артерия;
- 2) лицевая вена;
- 3) щечные ветви лицевого нерва;
- 4) жировое тело щеки;
- 5) щечно-глоточная фасция.

### **4. Какая мышца образует дно межмышечного клетчаточного пространства щеки?**

- 1) мышца, поднимающая угол рта;
- 2) мышца, опускающая угол рта;
- 3) большая скуловая мышца;
- 4) малая скуловая мышца;
- 5) щечная мышца.

### **5. Какие отростки имеет жировое тело щеки?**

- 1) височный;
- 2) лобный;
- 3) глазничный;
- 4) крыловидный;
- 5) крыловидно-нёбный.

### **6. Какие анатомические структуры прободают через щечную мышцу?**

- 1) жировое тело щеки;
- 2) щечно-глоточная фасция;
- 3) проток околоушной железы;
- 4) щечный нерв;
- 5) верхнечелюстная.

**7. Укажите границы подглазничной области:**

- 1) сверху – подглазничный край;
- 2) сверху – надглазничный край;
- 3) снизу – основание нижней челюсти;
- 4) снизу – основание верхней губы (на уровне верхнего свода преддверия);
- 5) снаружи – скуловерхнечелюстной шов.

**8. Укажите границы околоушно-жевательной области:**

- 1) верхняя – скуловая дуга;
- 2) верхняя – подглазничный край;
- 3) нижняя – основание нижней челюсти;
- 4) задняя – сосцевидный отросток;
- 5) передняя – передний край жевательной мышцы.

**9. Какие части имеет околоушная железа?**

- 1) латеральную;
- 2) медиальную;
- 3) переднюю;
- 4) заднюю;
- 5) поверхностную и глубокую.

**10. Где расположена глубокая часть околоушной железы?**

- 1) между латеральной и медиальной крыловидными мышцами;
- 2) между шиловидным и сосцевидным отростками;
- 3) между медиальной крыловидной мышцей и шиловидным отростком;
- 4) в боковом окологлоточном пространстве;
- 5) в преддверии рта.

**11. Где расположена поверхностная часть околоушной железы?**

- 1) на наружной поверхности жевательной мышцы;
- 2) на наружной поверхности щечной мышцы;
- 3) в боковом окологлоточном пространстве;
- 4) между латеральной и медиальной крыловидными мышцами;
- 5) на наружной поверхности височной мышцы.

**12. Укажите топографию околоушного протока:**

- 1) проходит снаружи от жевательной мышцы;
- 2) проецируется по линии, проведенной от основания мочки уха к углу рта;
- 3) проходит через жировое тело щеки;
- 4) прободает щечную мышцу;
- 5) открывается в преддверие рта.

**13. Какие анатомические структуры прободает околоушной проток?**

- 1) щечный нерв;
- 2) щечную мышцу;
- 3) жевательную мышцу;
- 4) слизистую оболочку щеки;
- 5) жировое тело щеки.

**14. Назовите пластинки фасции околоушной железы:**

- 1) париетальная;
- 2) висцеральная;
- 3) наружная;
- 4) внутренняя;
- 5) латеральная, медиальная.

**15. Какая анатомическая структура делит паренхиму железы на дольки?**

- 1) околоушное сплетение лицевого нерва;
- 2) наружная сонная артерия;
- 3) глубокие лимфатические узлы;
- 4) занижнечелюстная вена;
- 5) околоушная фасция.

Правильные ответы:

- |               |            |             |          |            |
|---------------|------------|-------------|----------|------------|
| 1. 1, 2, 4, 5 | 2. 1, 3, 4 | 3. 1, 2, 4  | 4. 5     | 5. 1, 3, 5 |
| 6. 3          | 7. 1, 4, 5 | 8. 1, 3, 5  | 9. 5     | 10. 3, 4   |
| 11. 1         | 12. 1–5    | 13. 2, 4, 5 | 14. 3, 4 | 15. 5      |

**Занятие № 5**

**Тема: КЛИНИЧЕСКАЯ АНАТОМИЯ ГЛУБОКОЙ ОБЛАСТИ ЛИЦА.**

**Содержание занятия:** Границы, межчелюстная область по Пирогову, височно (челюстно)-крыловидная и межкрыловидная клетчаточные щели, сосуды и нервы.

**Контрольные вопросы:**

1. Границы глубокой области лица. Костные стенки подвисочной и крыловидно-нёбной ямок, их сообщение с другими областями головы.
2. Анатомические структуры, расположенные в глубокой области лица.
3. Верхнечелюстная артерия: части, ветви, области кровоснабжения.
4. Крыловидное сплетение: топография, источники формирования. Связи с пещеристым синусом и поверхностными венами лица.
5. Клетчаточные пространства глубокой области лица, их границы.
6. Сообщение клетчаточных пространств глубокой области лица.

**Справочный материал:**

Глубокая область лица становится доступной после удаления ветви нижней челюсти, жевательной мышцы и скуловой дуги. Область представляет собой пространство, ограниченное с наружной стороны ветвью нижней челюсти, с передней – бугром верхней челюсти, с медиальной–крыловидным отростком клиновидной кости, сверху– основанием черепа. Из мышц здесь располагаются латеральная и медиальная крыловидные и височная мышцы. В глубокой области выделяют два межфасциальных клетчаточных промежутка:

– височно-крыловидный (между латеральной крыловидной и височной мышцами), содержащий верхнечелюстную артерию с ее ветвями и многочисленные вены, образующие крыловидное венозное сплетение;

– межкрыловидный (между латеральной и медиальной крыловидными мышцами), содержащий крыловидное венозное сплетение, верхнечелюстную артерию и ее ветви, нижнечелюстной нерв.

*Височно-крыловидный промежуток* сообщается с:

жировым телом щеки и с крылонебной ямкой;

полостью черепа – через круглое отверстие;

полостью глазницы – через нижнюю глазничную щель;

полостью носа – через крылонебное отверстие;

полостью рта – через небный канал.

*Межкрыловидный промежуток* сообщается с:

височно-крыловидным и окологлоточным пространствами;

полостью черепа – через овальное и остистое отверстия;

дном полости рта – по ходу язычного нерва.

Глубокая область лица сообщается с крыловиднонебной ямкой, ограниченную сзади крыловидным отростком, спереди – бугром верхней челюсти, снизу – перпендикулярной пластинкой небной кости. Постепенно сужаясь книзу, ямка переходит в *canalis palatinus major*. Из щечной области в крыловиднонебную ямку поднимается одноименный отросток жирового тела щеки. Из средней черепной ямки в нее входит через круглое отверстие черепа верхнечелюстной нерв, *n. maxillaris* (II ветвь тройничного нерва); от которого здесь отходят чувствительные нервы. Книзу и кнутри от *n. maxillaris* располагается крылонебный узел, *ganglion pterygopalatinum*, к которому от *n. maxillaris* идут *nn. pterygopalatini*. В этом узле прерываются парасимпатические волокна большого каменистого нерва (из промежуточного), *n. petrosus major* (из *n. intermedius*), идущие затем к слезной железе и к железам полости носа и неба. Объединяясь с *n. petrosus major*, к крылонебному узлу подходят и симпатические волокна в составе глубокого каменистого нерва, *n. petrosus profundus*, образуя нерв крыловидного канала, *n. canalis pterygoidei*, который проходит в крыловиднонебную ямку по одноименному каналу.

Верхнечелюстная артерия (*a. maxillaris*), конечная ветвь наружной сонной артерии.

Отделы:

– челюстной отдел

– крыловидный отдел

– крыловидно-небный отдел.

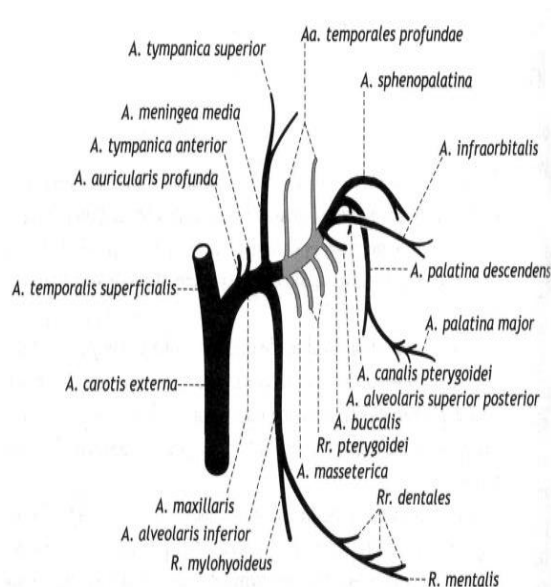


Рисунок 11– Ветви верхнечелюстной артерии

**Ветви челюстного отдела:**

– глубокая ушная артерия (a. auricularis profunda) – к височно-нижнечелюстному суставу, наружному слуховому проходу и к барабанной перепонке.

– передняя барабанная артерия (a. tympanica anterior), проходящая через каменисто-барабанную щель и отдающая ветвь к слизистой оболочке барабанной полости.

– средняя менингеальная артерия (a. meningea media), проходящая через остистое отверстие к твердой оболочке головного мозга и гассерову узлу. От этой артерии отходят верхняя барабанная артерия – через щель малого каменистого нерва к слизистой оболочке барабанной полости, и добавочная ветвь – к крыловидным мышцам и слуховой трубе, лобную и теменную ветвь к твердой оболочке головного мозга.

– нижняя альвеолярная артерия (a. alveolaris inferior), которая идет в канал нижней челюсти, отдает ветви к зубам, периодонту, альвеолам и деснам. До входа в канал артерия отдает челюстно-подъязычную ветвь к одноименной мышце. Из канала от этой артерии отходит через подбородочное отверстие подбородочная ветвь (r. mentalis), которая заканчивается в коже и мышцах подбородочной области.

**Ветви крыловидного отдела:**

- Жевательная артерия (a. masseterica) идет к одноименной мышце.
- Передняя и задняя глубокие височные артерии (a. temporalis profunda anterior et posterior)
- крыловидные ветви (rr. pterygoidei).
- Щечная артерия (a. buccalis) идет к щечной мышце и к слизистой оболочке щеки.
- Задняя верхняя альвеолярная артерия (a. alveolaris superior posterior).

### ***Ветви крыловидно-небного отдела:***

– Подглазничная артерия (a. infraorbitalis) идет через нижнюю глазничную щель в глазницу, где отдает ветви к мышцам глаза, затем артерия проходит в подглазничный канал, где от нее отходят передние верхние альвеолярные артерии (aa. alveolares superiores anteriores), отдающие зубные и околозубные ветви (rr. dentales et peridentales) к передним зубам, периодонту, альвеолам и деснам верхней челюсти. Далее подглазничная артерия выходит на лицо через подглазничное отверстие, кровоснабжает мимические мышцы ниже глазной щели и кожу лица в этой области.

– Артерия крыловидного канала (a. canalis pterygoidei) уходит в одноименный канал, отдает глоточную ветвь (r. pharyngeus) к стенке глотки и к слуховой трубе.

– Нисходящая небная артерия (a. palatina descendens) отдает большую и малые небные артерии (aa. Palatinae major et minores), идущие через большой и малый небные каналы к слизистой оболочке твердого неба и к мягкому небу.

– Клиновидно-небная артерия (a. sphenopalatina) через одноименное отверстие направляется в носовую полость, где отдает латеральные задние носовые артерии (aa. nasales posteriores laterales) и задние перегородочные ветви (rr. septales posteriores) к слизистой оболочке носа.

Венозное крыловидное сплетение (plexus venosus pterygoideus) занимает поверхностное положение в глубокой боковой области лица и располагается на обеих поверхностях латеральной крыловидной мышцы, переходя на медиальную крыловидную мышцу. Оно имеет вид петливой сети или нескольких крупных венозных стволов, окруженных мелкими венами, и принимает кровь из вен, сопровождающих артерии этой области. Отток крови из крыловидного сплетения осуществляется в занижечелюстную вену (v. retromandibularis). Венозное крыловидное сплетение связано анастомозами с пещеристым синусом (sinus cavernosus) через эмиссарную вену рваного отверстия (v. emissarium foraminis laceri anterioris) и венозную сеть овального отверстия (rete foraminis ovalis), через нижнюю глазничную щель оно связано с v. ophthalmica inferior. С поверхностными венами лица крыловидное сплетение связано посредством ветвей глубокой вены лица. Описанные венозные связи имеют большое клиническое значение, так как являются путями переноса инфекции.

### **ТЕСТЫ ДЛЯ САМОКОНТРОЛЯ**

**1. Какие анатомические образования относят к глубокой области лица?**

- 1) височную ямку;
- 2) подвисочную ямку;
- 3) крыловидно-нёбную ямку;
- 4) околоушную железу;
- 5) среднюю черепную ямку.

**2. Назовите костные стенки подвисочной ямки:**

- 1) снаружи — ветвь нижней челюсти;
- 2) изнутри — шиловидный отросток;
- 3) сверху — большое крыло клиновидной кости;
- 4) спереди — бугор верхней челюсти;
- 5) сзади — сосцевидный отросток.

**3. Какие отверстия и щели открываются в подвисочную ямку?**

- 1) крыловидно-верхнечелюстная щель;
- 2) верхняя глазничная щель;
- 3) нижняя глазничная щель;
- 4) круглое отверстие;
- 5) овальное отверстие.

**4. Какие анатомические структуры располагаются в подвисочной ямке?**

- 1) щечная мышца;
- 2) латеральная крыловидная мышца;
- 3) медиальная крыловидная мышца;
- 4) ветви нижнечелюстного нерва;
- 5) верхнечелюстная артерия и крыловидное венозное сплетение.

**5. Назовите костные стенки крыловидно-нёбной ямки:**

- 1) спереди — бугор верхней челюсти;
- 2) сзади — крыловидный отросток клиновидной кости;
- 3) медиально — большое крыло клиновидной кости;
- 4) медиально — перпендикулярная пластинка нёбной кости;
- 5) латерально — шиловидный отросток.

**6. Укажите содержимое крыловидно-нёбной ямки:**

- 1) конечный отдел верхнечелюстной артерии;
- 2) нижнечелюстной нерв;
- 3) верхнечелюстной нерв;
- 4) крыловидное венозное сплетение;
- 5) крылонёбный узел и глубокие лимфатические лицевые узлы.

**7. С какими полостями черепа сообщается крыловидно-нёбная ямка?**

- 1) полостью носа через клиновидно-нёбное отверстие;
- 2) глазницей через нижнюю глазничную щель;
- 3) передней черепной ямкой через верхнюю глазничную щель;
- 4) полостью рта через большой нёбный канал;
- 5) средней черепной ямкой через круглое отверстие.

**8. Какие анатомические образования проходят через круглое отверстие?**

- 1) верхнечелюстной нерв;
- 2) малый каменистый нерв;
- 3) эмиссарные вены;
- 4) венозное сплетение;
- 5) менингеальная ветвь нижнечелюстного нерва.

**9. С какой ветвью тройничного нерва связан крылонёбный узел?**

- 1) с глазным нервом;
- 2) носоресничным нервом;
- 3) нижнечелюстным нервом;
- 4) верхнечелюстным нервом;
- 5) щечным нервом.

**10. Какие ветви отходят от крылонёбного узла?**

- 1) глазничные ветви
- 2) задние верхние носовые ветви
- 3) скуловые ветви
- 4) передние верхние альвеолярные нервы
- 5) глоточный нерв, большие и малые нёбные нервы

**11. Назовите источники кровоснабжения и иннервации крыловидных мышц:**

- 1) подглазничный нерв
- 2) нижний альвеолярный нерв
- 3) нижнечелюстной нерв
- 4) нижняя альвеолярная артерия
- 5) верхнечелюстная артерия

**12. Укажите топографию верхнечелюстной артерии:**

- 1) I отдел располагается медиальнее суставного отростка нижней челюсти;
- 2) II отдел располагается в межкрыловидном пространстве;
- 3) III отдел располагается в крыловидно-нёбной ямке;
- 4) III отдел располагается в височно-крыловидном пространстве;
- 5) II отдел на уровне венечного отростка отдает ветви к жевательным мышцам.

**13. Какие ветви отходят от верхнечелюстной артерии в межкрыловидном пространстве?**

- 1) щечная артерия;
- 2) нижняя альвеолярная артерия;
- 3) средняя менингеальная артерия;
- 4) глубокие височные ветви;
- 5) крыловидные ветви.

**14. Какие ветви отходят от второго отдела верхнечелюстной артерии?**

- 1) глубокие височные ветви;
- 2) жевательная артерия;
- 3) средняя менингеальная артерия;
- 4) щечная артерия;
- 5) крыловидные ветви.

Правильные ответы:

- |            |                |            |                |             |
|------------|----------------|------------|----------------|-------------|
| 1. 2, 3    | 2. 1, 3, 4     | 3. 1, 3, 5 | 4. 2, 3, 4, 5  | 5. 1, 2, 4  |
| 6. 1, 3, 5 | 7. 1, 2, 4, 5  | 8. 1, 4    | 9. 4           | 10. 1, 2, 5 |
| 11. 3, 5   | 12. 1, 2, 3, 5 | 13. 2, 3   | 14. 1, 2, 4, 5 |             |



## Занятие №6

### **Тема: КЛИНИЧЕСКАЯ АНАТОМИЯ ВЕРХНЕЙ И НИЖНЕЙ ЧЕЛЮСТИ, ХИРУРГИЧЕСКАЯ АНАТОМИЯ ИХ ПЕРЕЛОМОВ.**

**Содержание занятия:** Клиническая анатомия верхней челюсти, ее отростки, поверхности. Кровоснабжение и иннервация зубов верхней челюсти. Клиническая анатомия нижней челюсти. Кровоснабжение и иннервация зубов нижней челюсти Хирургическая анатомия переломов верхней и нижней челюстей.

#### **Контрольные вопросы:**

1. Анатомия верхней челюсти.
3. Взаимоотношение верхней челюсти с другими костями лицевого и мозгового черепа.
4. Кровоснабжение и иннервация средней зоны лица.
5. Назовите наименее прочные участки костной ткани, описанные Ле Фором при I, II, III типах переломов верхней челюсти.
6. Какова этиология неогнестрельных переломов верхней челюсти?
7. Какие функциональные нарушения могут возникнуть при переломах верхней челюсти?
8. Для каких переломов верхней челюсти характерно наличие ликвореи?

#### **Справочный материал:**

Верхняя челюсть является парной костью. Различают четыре поверхности тела верхней челюсти: переднюю, подвисочную, глазничную, носовую. На передней поверхности расположено подглазничное отверстие. На подвисочной имеется бугор верхней челюсти, на котором располагаются 3-4 альвеолярных отверстия, через которые в толщу кости входят задние верхние альвеолярные ветви. На глазничной поверхности имеется подглазничная борозда, через которую подглазничный нерв и артерия попадают в подглазничный канал. Нерв и артерия в канале отдают задние, средние и передние альвеолярные ветви. На носовой поверхности между нижней и средней раковинами расположено отверстие верхнечелюстной пазухи. Кпереди от него проходит носослезный канал, открывающийся в полость носа. Кзади от него проходит большой небный канал. В области верхней челюсти различают лобный, альвеолярный, небный и скуловой отростки. В теле верхней челюсти расположена верхнечелюстная пазуха, она самая крупная из околоносовых пазух.

Стенки верхнечелюстной пазухи тонкие. Тем не менее, верхняя челюсть способна противостоять значительным механическим нагрузкам. Связано это с тем, что трабекулы губчатого вещества имеют вертикальный тип строения, а компактное вещество – утолщения в определенных участках, называемых контрофорами.

Выделяют 4 контрофора: лобно-носовой, скулоальвеолярный, крыловидно-небный и небный. Они обуславливают устойчивость верхней

челюсти к жевательному давлению и её способность противостоять значительным механическим воздействиям.

Клиническая картина и диагностика переломов верхней челюсти:

В клинической практике большинство врачей используют классификацию, предложенную Ле Фором в 1901 г., автор выделил: верхний (Ле Фор I), средний (Ле Фор II) и нижний (Ле Фор III) типы переломов. Согласно этой классификации, переломы верхней челюсти являются двусторонними, а щели их проходят симметрично.

### **Клиническая картина и диагностика переломов верхней челюсти по типу Ле Фор I (верхний тип)**

Щель перелома проходит в зоне соединения лобного отростка верхней челюсти с носовой частью лобной кости в области её решётчатой вырезки. Передний край последней соединяется с носовыми костями, а задний - с передним краем продырявленной пластинки решётчатой кости, которая участвует в образовании основания черепа в области его передней ямки.

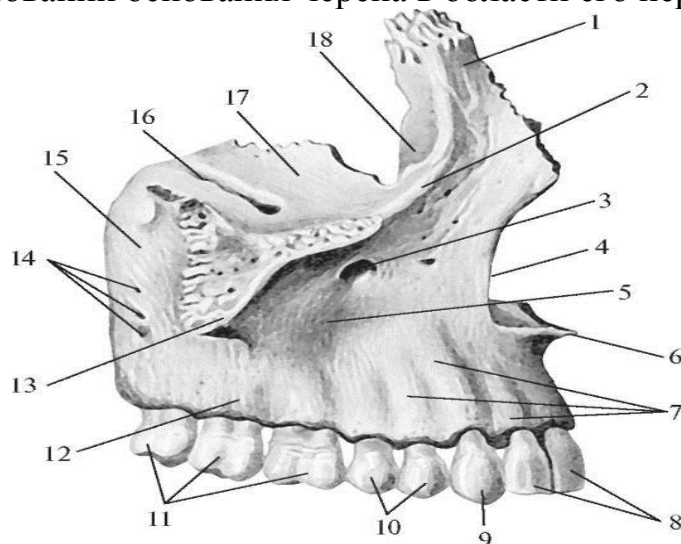


Рисунок 12. Строение правой верхней челюсти, maxilla (вид с латеральной стороны): 1 – лобный отросток, processus frontalis; 2 – подглазничный край; 3 – подглазничное отверстие, foramen infraorbitale; 4 – носовая вырезка, incisura nasalis; 5 – клыковая ямка, fossa canina; 6 – передняя носовая ость, spina nasalis anterior; 7 – альвеолярные возвышения, juga alveolaria; 8 – резцы; 9 – клык; 10 – премоляры; 11 – моляры; 12 – альвеолярный отросток, processus alveolaria; 13 – скуловой отросток, processus zygomaticus; 14 – альвеолярные отверстия, foramina alveolaria; 15 – бугор верхнечелюстной кости, tuber maxillare; 16 – подглазничная борозда; 17 – глазничная поверхность тела верхнечелюстной кости, facies orbitalis; 18 – слезная борозда, sulcus lacrimalis

Задние отделы носовой части лобной кости содержат ячейки, которые соприкасаются с решётчатой костью и образуют крышу её ячеек. Далее щель перелома распространяется по внутренней стенке глазницы до места соединения с верхнеглазничной и нижнеглазничной щелями, затем - по наружной стенке глазницы, направляется вверх и кпереди до её верхненаружного угла. Здесь она проходит вдоль лобно-скулового шва, затем - кзади и вниз по большому крылу клиновидной кости до нижней поверхности тела и верхнего отдела её крыловидного отростка. Также ломается скуловой отросток височной кости и перегородка носа.

Таким образом, при переломе по типу Ле Фор I верхняя челюсть отделяется вместе с другими лицевыми костями от костей мозгового черепа.

В отломанный костный конгломерат, кроме верхней челюсти, входит решетчатая пластинка решетчатой кости, слёзная кость, часть лобной, скуловой и клиновидной кости. Надо отметить, что глазничная поверхность лобной кости, решетчатая кость и тело клиновидной кости образуют переднюю черепную ямку, а тело и большое крыло клиновидной кости принимают участие в образовании средней черепной ямки.

Следовательно, перелом верхней челюсти по типу Ле Фор I неизбежно сопровождается переломом основания черепа.

Этот тип перелома можно относить к перелому только верхней челюсти условно, и существующие в литературе термины «черепнолицевое разъединение», «суббазальный перелом» более точно отражают его суть: как перелом костей средней зоны лица.

Перелом по типу Ле Фор I наиболее тяжёлый: превалируют признаки перелома основания черепа и повреждения головного мозга различной степени тяжести. В случае повреждения глазничного нерва (n. ophthalmicus) снижается или исчезает болевая чувствительность кожи в области лба, верхнего века, внутреннего и наружного углов глазной щели. Определяется открытый прикус. Мягкое нёбо смещается кзади и вниз. Иногда по задней стенке глотки видно истечение ликвора (спинномозговая жидкость), которая также может выделяться из полости носа или ушей

При переломе верхней челюсти по верхнему типу часто повреждается зрительный нерв, при этом снижается острота зрения, выпадают поля зрения. При повреждении глазодвигательного (III), блокового (IV), отводящего (VI) или глазничного нерва может частично открываться глаз, появляться сходящееся или расходящееся косоглазие, диплопия, нарушение болевой чувствительности кожи в области верхнего века, наружного и внутреннего углов глазной щели.

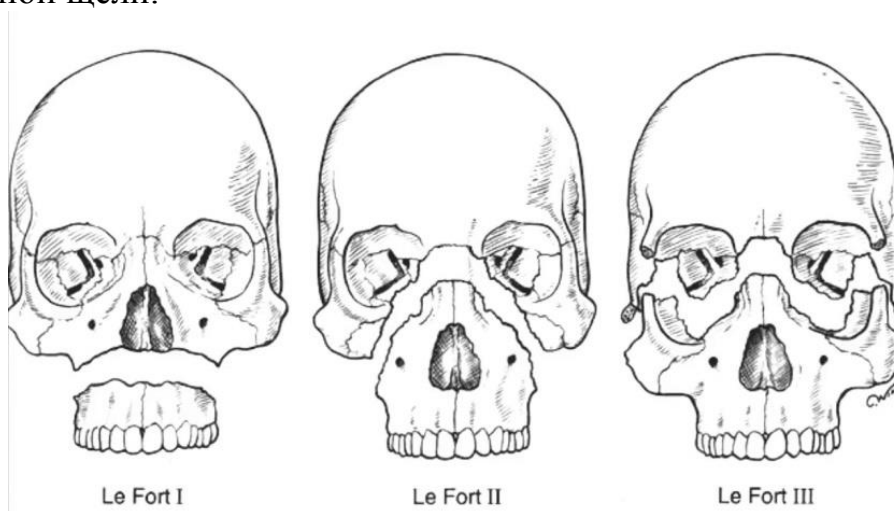


Рисунок 13– Схема переломов верхней челюсти.

### **Клиническая картина и диагностика переломов верхней челюсти по типу Ле Фор II (средний тип)**

При этом типе щель перелома проходит в месте соединения лобного отростка верхней челюсти с носовой частью лобной кости в области её решетчатой вырезки, по внутренней стенке глазницы до нижнеглазничной щели. Далее распространяется кпереди по нижней стенке глазницы до нижнеглазничного края. Щель перелома пересекает его вдоль скуловерхнечелюстного шва или рядом с ним. Затем идёт вниз и кзади по передней поверхности верхней челюсти, пересекает скулоальвеолярный гребень, проходит по подвисочной поверхности её и распространяется на крыловидный отросток клиновидной кости (иногда на границе его верхней и средней третей). Ломается перегородка носа. Иногда щель перелома проходит по подглазничному каналу и через подглазничное отверстие с повреждением подглазничного нерва.

Существующие в литературе термины «челюстно-лицевое разъединение» и «суборбитальный перелом» наиболее достоверно отражают суть перелома верхней челюсти по данному типу.

При переломе по типу Ле Фор II редко бывает перелом основания черепа и повреждение головного мозга.

Иногда отмечается снижение или потеря обоняния при разрыве или ущемлении обонятельных нитей, проходящих через продырявленную пластинку решётчатой кости.

При повреждении (сплющивании) носослёзного канала возможны жалобы на слезотечение.

Болевая чувствительность снижена или отсутствует в зоне иннервации малой «гусиной лапки». Прикус нарушен. Чаще контактируют только моляры (открытый прикус)

Мягкое нёбо смещено кзади.

### **Клиническая картина и диагностика переломов верхней челюсти по типу Ле Фор III (нижний тип)**

Щель перелома проходит через край грушевидного отверстия кзади по передней поверхности верхней челюсти несколько выше дна верхнечелюстной пазухи. Далее пересекает скулоальвеолярный гребень, идёт по бугру верхней челюсти и распространяется на нижнюю треть крыловидного отростка клиновидной кости. Иногда щель перелома заканчивается в области бугра.

При переломе по нижнему типу ломается перегородка носа в горизонтальной плоскости, отламывается дно носа и верхнечелюстной пазухи. Разрываются нервные стволы, проходящие в костных канальцах стенок верхней челюсти и принимающие участие в образовании верхнего зубного сплетения или отходящие от него, что проявляется нарушением болевой чувствительности в зоне иннервируемых ими тканей. Иногда может быть перелом одной верхней челюсти, тогда щель перелома проходит через твёрдое нёбо в сагиттальной плоскости.

**Переломы нижней челюсти** обусловлены особенностями её анатомии, а смещение отломков сокращением прикрепляющихся к ней мышц.

Нижняя челюсть (mandibula) – непарная подвижная кость подковообразной формы. В её толще проходит нижнечелюстной канал, где располагаются нижнеальвеолярный нерв, артерия и вена. В ветви нижней челюсти различают венечный и мыщелковый отростки.

Ветвь нижней челюсти (ramus mandibulae) имеет наружную и внутреннюю поверхности, передний и задний края, которые переходят соответственно в венечный отросток (processus coronoideus) и в мыщелковый отросток (processus condylaris). Эти отростки разделяет вырезка нижней челюсти (incisura mandibulae). Венечный отросток служит для прикрепления височной мышцы, мыщелковый – для образования ВНЧС. Форма ветви нижней челюсти индивидуально различна.

Мыщелковый отросток имеет головку (caput mandibulae) с суставной поверхностью для соединения с нижнечелюстной ямкой височной кости и шейку (collum mandibulae). На переднемедиальной поверхности шейки мыщелкового отростка расположена крыловидная ямка (fovea pterygoidea) – место прикрепления наружной крыловидной мышцы.

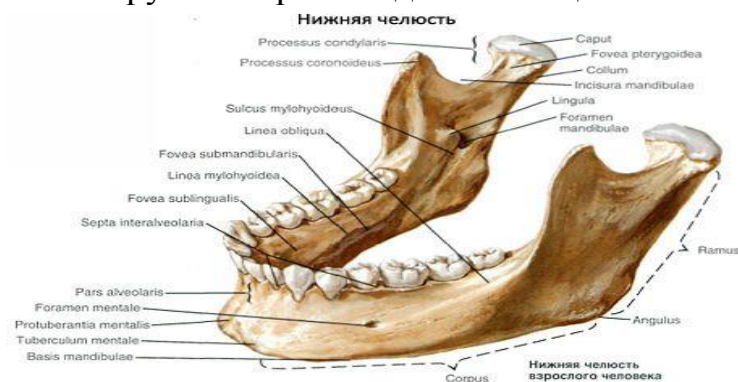

Рисунок 14– Нижняя челюсть.

Головка суставного отростка уплощена и занимает положение, при котором оси, проведенные через наибольший размер обеих головок, пересекаются у большого затылочного отверстия. Форма и положение головки индивидуально различны и зависят от условий работы ВНЧС и состояния его компонентов. Отклонения, ведущие к изменению объема и направления движения в суставе, меняют форму и положение суставных головок.

Передний край ветви нижней челюсти латерально переходит на наружной поверхности тела челюсти в косую линию, а медиально доходит до задних альвеол, ограничивая, таким образом, позадимолярную ямку. Медиальная часть гребня, образующаяся на месте перехода переднего края в стенки задних альвеол, выделяется под названием щечного гребня (crista buccinatoria), от которого начинается щечная мышца.

Задний край ветви переходит в основание челюсти, образуя угол (angulus mandibulae), величина которого колеблется от 110 до 145° (чаще 122–133°) и меняется на протяжении жизни. У новорожденных он близок к 150°, уменьшается у взрослых при сохранных зубах и максимальной жевательной нагрузке и вновь увеличивается у стариков при полном выпадении зубов.

Наружная поверхность ветви содержит жевательную бугристость (*tuberositas masseterica*), которая занимает большую часть ветви и угла челюсти и является местом прикрепления жевательной мышцы. На внутренней поверхности ветви в области угла и прилегающих отделов находится крыловидная бугристость (*tuberositas pterygoidea*) - место прикрепления медиальной крыловидной мышцы. На этой же поверхности, посередине, имеется отверстие нижней челюсти (*foramen mandibulae*), которое спереди и сверху прикрыто непостоянно выраженным костным выступом - язычком (*lingula mandibulae*). Выше и впереди от язычка находится нижнечелюстной валик (*torus mandibularis*) – место прикрепления двух связок: челюстно-крыловидной и челюстно-клиновидной.

Ветви нижней челюсти обычно развернуты наружу, так что расстояние между мышечковыми отростками правой и левой ветвей больше расстояния между наружными точками углов челюсти. Можно выделить как крайние формы челюсти с максимально и минимально развернутыми ветвями. Степень расхождения ветвей зависит от формы верхней половины лица. При широкой верхней половине лица ветви нижней челюсти менее развернуты, чем при узкой верхней половине лица. Наименьшая ширина ветви, которая обычно приходится на середину ее высоты, колеблется от 23 до 40 мм (чаще 29-34 мм). Ширина и глубина вырезки челюсти также индивидуально различны: ширина вырезки составляет от 26 до 43 мм (чаще 32-37 мм), глубина – от 7 до 21 мм (чаще 12-16 мм). У людей с широкой верхней половиной лица челюсти обычно с наибольшей шириной вырезки и наоборот.

К нижней челюсти прикрепляются жевательные мышцы, которые условно делят на две группы. Поднимающая группа (задняя) - жевательная, височная, медиальная и латеральная крыловидные мышцы. Мышцы, опускающие нижнюю челюсть (передняя группа): двубрюшная, челюстно-подъязычная, подбородочно-подъязычная, подбородочно-язычная и подъязычно-язычная.

### **Классификация переломов нижней челюсти.**

По локализации.

- Переломы тела челюсти:
- с наличием зуба в щели перелома;
- с отсутствием зуба в щели перелома.
- Переломы ветви челюсти:
- собственно ветви;
- венечного отростка;
- мышечкового отростка: основания, шейки, головки.

По характеру перелома.

- без смещения отломков;
- со смещением отломков;
- линейные;
- оскольчатые.

### Механизмы переломов нижней челюсти:

Выделяют четыре механизма перелома нижней челюсти: перегиб, сдвиг, сжатие, отрыв.

Нижняя челюсть при ударе испытывает высокое напряжение в области наиболее изогнутых и тонких участков: мышцелковый отросток, угол челюсти, подбородочное отверстие, клык. В этих «слабых» местах она ломается из-за *перегиба*. При этом прямой перелом нижней челюсти чаще возникает в месте приложения силы на нешироком участке, а не прямой - если сила приложена на значительной площади костной ткани.

Механизм сдвига. Вследствие сдвига происходит продольный перелом ветви нижней челюсти. При этом сила удара приложена снизу вверх в области основания нижней челюсти, впереди от угла на узком участке в проекции венечного отростка, т.е. на участке кости, не имеющем опоры. Этот участок при переломе сдвигается относительно другого участка этой кости, имеющего опору.

Механизм сжатия может проявиться, если действующая и противодействующая силы направлены навстречу друг другу. При нанесении удара снизу вверх по основанию тела нижней челюсти в области угла на широкой площади ветвь нижней челюсти, фиксированная в суставной впадине, подвергается сжатию, вследствие чего она ломается в поперечном направлении - чаще в среднем отделе.

Механизм отрыва может проявиться, когда сила удара направлена сверху вниз на область подбородка и при этом зубы плотно сжаты. В этом случае происходит рефлекторное сокращение всех жевательных мышц.

### Причины смещения отломков

Смещение отломков нижней челюсти происходит вследствие:

- сокращения прикрепленных к отломкам жевательных мышц (определяющий фактор);
- продолжающегося действия приложенной силы;
- собственной тяжести отломка.

### ТЕСТЫ ДЛЯ САМОКОНТРОЛЯ:

**1. Носовая поверхность верхней челюсти принимает участие в образовании:**

1. Латеральной стенки полости носа;
2. Медиальной стенки полости носа;
3. Верхней стенки полости носа;
4. Нижней стенки полости носа.

**2. Какой из перечисленных отростков верхней челюсти обращен латерально:**

1. лобный;
2. альвеолярный;
3. скуловой;
4. нёбный.

**3. Какой из отростков верхней челюсти принимает участие в образовании костного нёба:**

1. альвеолярный;
2. нёбный;
3. скуловой;
4. лобный.

**4. На какой поверхности верхней челюсти находятся задние альвеолярные отверстия:**

1. передней;
2. подвисочной;
3. носовой;
4. глазничной.

**5. Челюстно-подъязычная линия расположена на:**

1. наружной поверхности тела нижней челюсти;
2. внутренней поверхности тела нижней челюсти;
3. наружной поверхности ветви нижней челюсти;
4. внутренней поверхности ветви нижней челюсти.

**6. Крыловидная бугристость нижней челюсти расположена на:**

1. наружной поверхности угла нижней челюсти;
2. середине протяжения внутренней поверхности ветви нижней челюсти;
3. середине наружной поверхности ветви нижней челюсти;
4. внутренней поверхности угла нижней челюсти.

**7. Жевательная бугристость расположена на:**

1. наружной поверхности угла нижней челюсти;
2. внутренней поверхности угла нижней челюсти;
3. наружной поверхности тела нижней челюсти;
4. внутренней поверхности середины тела нижней челюсти.

**8. Отверстие нижней челюсти расположено на середине:**

1. внутренней поверхности тела;
2. внутренней поверхности ветви;
3. наружной поверхности ветви;
4. наружной поверхности тела.

**9. Верхнечелюстная пазуха открывается в:**

1. верхний носовой проход;
2. средний носовой проход;
3. общий носовой проход.
4. нижний носовой проход.

Правильные ответы:

- |      |      |      |      |      |      |
|------|------|------|------|------|------|
| 1. 1 | 2. 3 | 3. 2 | 4. 2 | 5. 2 | 6. 4 |
| 7. 1 | 8. 2 | 9. 2 |      |      |      |



## Занятие №7

### Тема: ЖЕВАТЕЛЬНЫЙ АППАРАТ.

**Содержание занятия:** Клиническая анатомия мышц лица (мимических, жевательных и вспомогательных), их характеристика, кровоснабжение и иннервация. Височно-нижнечелюстной сустав (суставная капсула), анатомические и физиологические особенности сочленения. Кровоснабжение, иннервация.

#### Контрольные вопросы:

1. Мышцы окружающие глазную щель.
2. Мышцы окружающие ротовое отверстие.
3. Иннервация мимических мышц.
4. Функции мимических мышц.
5. Жевательные мышцы, места начала и прикрепления.
6. Иннервация жевательных мышц.
7. Функции жевательных мышц.
8. Чем образован ВНЧС?
9. К каким суставам относится ВНЧС?
10. Связки укрепляющие ВНЧС?
11. Иннервация и кровоснабжение ВНЧС?

#### Справочный материал:

Мышцы и фасции головы:

Мимические мышцы начинаются на костях черепа и заканчиваются в коже лица, не имеют фасции. Функции: формирование мимики. Все мимические мышцы иннервируются лицевым нервом.

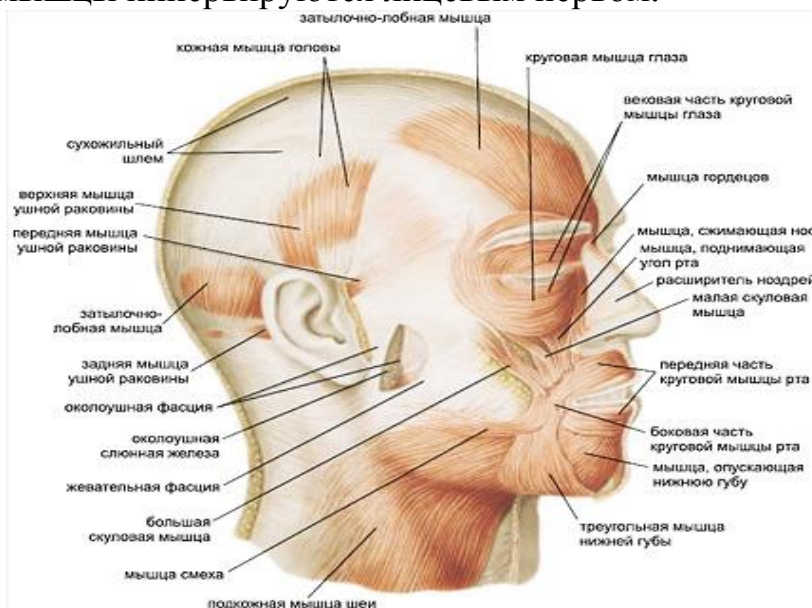


Рисунок 15– Мимические мышцы.

1. Затыльно-лобная мышца (m. occipitofrontalis), или надчерепная мышца, затылочное брюшко начинается на наивысшей выйной линии затылочной кости и основании сосцевидного отростка височной кости, переходит в апоневроз – сухожильный шлем (galea aponeurotica). Лобное

брюшко начинается на апоневрозе и вплетается в кожу бровей.

Функция: затылочное брюшко тянет кожу головы кзади, разглаживает складки в области лба. При сокращении лобного брюшка кожа лба образует поперечные складки.

2. Мышца гордецов (*m. procerus*) начинается на наружной поверхности носовой кости, вплетается в кожу лба.

Функция: образует поперечные складки у корня носа.

3. Мышца, сморщивающая бровь (*m. corrugator supercilii*) начинается на медиальной части надбровной дуги, заканчивается в коже брови.

Функция: сморщивает брови.

4. Круговая мышца глаза (*m. orbicularis oculi*) состоит из трех частей:

– Вековая часть (*pars palpebralis*) образуют мышечную основу верхнего и нижнего века.

– Глазничная часть (*pars orbitalis*) начинается на лобном отростке верхнечелюстной кости, носовой части лобной кости, медиальной связке века. Мышечные пучки идут вдоль верхнего нижнего края глазницы до латеральной ее стенки, где верхние и нижние пучки переходят друга в друга.

– Слезная часть (*pars lacrimalis*) начинается на слезном гребне и латеральной поверхности слезной кости и вплетается в стенки слезного мешка.

Функция: вековая часть смыкает веки. При сокращении глазничной части глаз замуривается. Слезная часть мышцы расширяет слезный мешок.

5. Носовая мышца (*m. nasalis*) - Поперечная часть (*pars transversa*) начинается выше и латеральнее резцов верхнечелюстной кости, апоневроз этой мышцы перекидывается через спинку носа, продолжается в поперечную часть носовой мышцы противоположной стороны.

– Крыльная часть (*pars alaris*) начинается на верхнечелюстной кости медиальнее и ниже поперечной части, заканчивается в коже крыла носа.

Функция: поперечная часть сужает просвет обонятельной части носа; крыльная часть расширяет ноздри.

6. Мышца, опускающая перегородку носа (*m. depressor septi nasi*), начинается на альвеолярном возвышении медиального резца верхнечелюстной кости, прикрепляется к хрящевой перегородке носа.

Функция: тянет перегородку носа вниз.

7. Круговая мышца рта (*m. orbicularis oris*) состоит из:

– Краевая (периферическая) часть (*pars marginalis*) образована пучками, которые подходят от соседних мимических мышц.

– Губная часть (*pars labialis*) образует мышечную основу губ

Функция: закрывает, суживает ротовую щель, участвует в актах сосания и жевания.

8. Мышца, опускающая угол рта (*m. depressor anguli oris*) начинается между подбородочным выступом и уровнем первого малого коренного зуба, прикрепляется к коже угла рта.

Функция: тянет угол рта латерально и вниз.

9. Мышца, опускающая нижнюю губу начинается ниже подбородочного отверстия, вплетается в слизистую оболочку нижней губы.

Функция: тянет нижнюю губу вниз и латерально.

10. Подбородочная мышца (m. mentalis) начинается на альвеолярных возвышениях резцов нижней челюсти, идет вниз и медиально, и вплетается в кожу подбородка.

Функция: подбородочная мышца тянет кожу подбородка вверх и латерально, образует ямочки на подбородке.

11. Мышца, поднимающая верхнюю губу (m. levator labii superioris), начинается на подглазничном крае верхнечелюстной кости, вплетается в кожусверхней губы и крыла носа.

Функция: поднимает верхнюю губу, тянет крыло носа кверху.

12. Большая скуловая мышца (m. zygomaticus major) начинается на латеральной поверхности скуловой кости, вплетается в угол рта.

Функция: тянет угол рта латерально и вверх.

13. Малая скуловая мышца (m. zygomaticus minor) начинается на скуловой кости вплетается в кожу угла рта.

Функция: поднимает угол рта.

14. Мышца, поднимающая угол рта (m. levator anguli oris) начинается на передней поверхности верхнечелюстной кости, в области клыковой ямки, прикрепляется к коже в области угла рта.

Функция: тянет угол рта вверх и латерально.

15. Мышца смеха (m. risorius) начинается на жевательной фасции, идет вперед и вплетается в кожу угла рта

Функция: тянет угол рта латерально и кзади, образует ямочку на щеке.

16. Щечная мышца (m. buccinator) расположена в толще щеки. Начинается щечная мышца на косо́й линии нижней челюсти на наружной стороне альвеолярной дуги верхнечелюстной кости на уровне больших коренных зубов, на передней части крылонижнечелюстного шва, вплетается в угол рта.

Функция: тянет угол рта кзади. При двустороннем сокращении мышцы растягивают ротовую щель, прижимают щеки к зубам.

17. Мышцы ушной раковины. (Передняя, верхняя, задняя ушные мышцы).

У человека эти мышцы обычно слабо развиты, часто отсутствуют.

Функция: тянут ушную раковину в соответствующую сторону.

### **Жевательные мышцы:**

Участвуют в акте жевания, в формировании членораздельной речи, в актах сосания, глотания. Все жевательные мышцы иннервирует нижнечелюстной нерв – третья ветвь тройничного нерва.

#### 1. Жевательная мышца (m. masseter)

– Поверхностная часть (pars superficialis) начинается на скуловом отростке верхнечелюстной кости и передней части скуловой дуги, прикрепляется к жевательной бугристости нижней челюсти.

– Глубокая часть (pars profunda) начинается на нижнем крае и внутренней поверхности задней части скуловой дуги. Обе части прикрепляются к наружной поверхности ветви и угла нижней челюсти (к жевательной бугристости).

Функция: поднимает нижнюю челюсть. Поверхностная часть мышцы участвует в выдвигении нижней челюсти вперед.

2. Височная мышца (m. temporalis) начинается на поверхности височной ямки. Мышечные пучки переходят в сухожилие, которое прикрепляется к венечному отростку нижней челюсти.

Функция: поднимает нижнюю челюсть, особенно переднюю ее часть, прижимает резцы и клыки нижней челюсти к зубам верхней челюсти («кусаящая мышца»). Задние пучки мышцы тянут нижнюю челюсть кзади.

3. Медиальная крыловидная мышца (m. pterygoideus medialis) начинается в крыловидной ямке крыловидного отростка клиновидной кости, прикрепляется мышца к крыловидной бугристости на внутренней поверхности нижней челюсти.

Функция: поднимает нижнюю челюсть и выдвигает ее вперед.

4. Латеральная крыловидная мышца (m. pterygoideus lateralis)

– Верхняя головка начинается на верхнечелюстной поверхности и подвисочном гребне клиновидной кости.

– Нижняя головка начинается на наружной поверхности латеральной пластинки крыловидного отростка этой же кости. Обе головки соединяются вместе, прикрепляются к крыловидной ямке на шейке суставного отростка нижней челюсти, к суставной капсуле и к суставному диску височно-нижнечелюстного сустава.

Функция: при двустороннем сокращении выдвигает нижнюю челюсть вперед, при одностороннем сокращении смещает нижнюю челюсть в противоположную сторону.

**Височно-нижнечелюстной сустав (ВНЧС)** образован головкой нижней челюсти и нижнечелюстной ямкой височной кости.

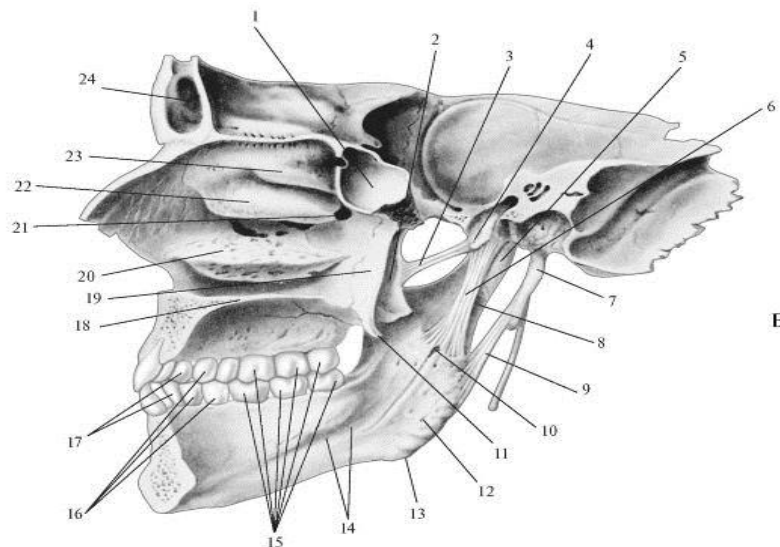


Рисунок 15. Височно-нижнечелюстной сустав (ВНЧС). : 1 - клиновидная пазуха; 2 - латеральная пластинка крыловидного отростка клиновидной кости; 3 - крыловидноостистая связка; 4 - ость клиновидной кости; 5 - шейка нижней челюсти; 6 - клиновиднонижнечелюстная связка; 7 - шиловидный отросток височной кости; 8 - мышцелковый отросток нижней челюсти; 9 - шилонижнечелюстная связка; 10 - отверстие нижней челюсти; 11 - крыловидный крючок; 12 - крыловидная бугристость; 13 - угол нижней челюсти; 14 - челюстноподъязычная линия; 15 - моляры; 16 - премоляры; 17 - клыки; 18 - твердое небо; 19 - медиальная пластинка крыловидного отростка; 20 - нижняя носовая раковина; 21 - клиновидно-нонёбное отверстие; 22 - средняя носовая раковина; 23 - верхняя носовая раковина; 24 - лобная пазуха

Суставная поверхность нижнечелюстной ямки в 2-3 раза больше головки нижней челюсти. Она имеет эллипсоидную форму. Ямка делится на две части: переднюю – внутрикапсулярную и заднюю – внекапсулярную. Инконгруэнтность между головкой и ямкой выравнивается за счет суставного диска и прикрепления капсулы сустава на височной кости. Внутрикапсулярная часть суставной ямки спереди ограничена скатом суставного бугорка, сзади – каменисто-барабанной щелью. Снаружи ямка ограничена корнем скулового отростка, изнутри – угловой остью клиновидной кости. Форма нижнечелюстной ямки различна и зависит от индивидуальных факторов развития, а также характера зубной окклюзии. Выделяют две крайние формы – глубокую и плоскую.

Одна из характерных особенностей ВНЧС – наличие суставного бугорка, ограничивающего ямку спереди, представляет собой костное возвышение скулового отростка.

Суставной диск (*discus articularis*) состоит из волокнистой хрящевой ткани. Он делит полость сустава на две изолированные щели – верхнюю и нижнюю. Диск имеет форму двояковогнутой линзы, в которой различают передний и задний отделы. Между последними располагается более тонкая и узкая средняя часть диска. Передний отдел диска толще заднего. Толщина его зависит от формы суставной ямки: чем глубже и уже ямка, тем диск толще, и, наоборот, чем шире и выше ямка, тем тоньше диск. Поэтому различают две крайние формы суставного диска: при одной из них суставной диск плоский и тонкий, при другой – узкий и толстый. Назначение диска – выравнивание несоответствия между суставной ямкой и головкой и вследствие его упругости – смягчение жевательных толчков. Верхняя суставная щель располагается между суставной ямкой и суставным бугорком и верхней поверхностью суставного диска. Нижняя суставная щель сверху ограничена вогнутой поверхностью диска, а снизу – суставной головкой нижней челюсти. Сочлененные поверхности в нижней щели сустава более плотно прилегают одна к другой, поэтому она здесь уже, чем верхняя. В переднемедиальном крае суставного диска вплетаются сухожильные волокна латеральной крыловидной мышцы, благодаря чему он может перемещаться по скату суставного бугорка вниз и вперед.

Суставная капсула ВНЧС обширна и податлива, допускает значительные движения нижней челюсти. Вверху капсула прикрепляется спереди по краю скуловой дуги, сзади – по *fissura petrotympanica*, медиально – по *spina angularis* и *sutura petrotympanica*, затем поворачивается кнаружи и спереди захватывает суставной бугорок. На нижней челюсти капсула идет по шейке суставного отростка, оставляя вне капсулы *fovea pterygoidea*. Сзади капсула утолщена, а внекапсулярная часть нижнечелюстной ямки заполнена рыхлой соединительнотканной тканью, образуя зачелюстную подушку.

Связки ВНЧС подразделяются на внутрикапсулярные и внекапсулярные. К внутрикапсулярным связкам относятся передняя и задняя дисковисочные, идущие от верхнего края диска вверх и вперед и назад по направлению к корню скуловой дуги; латеральная и медиальная дисконижнечелюстные, располагающиеся от нижнего края диска вниз до прикрепления капсулы у шейки нижней челюсти. Внекапсулярными являются три связки.

1. Латеральная связка (*ligamentum laterale*) начинается от основания скулового отростка и скуловой дуги, идет вниз к шейке суставного отростка. Связка имеет форму треугольника, с основанием, обращенным к скуловой дуге, и состоит из двух частей: задней, в которой пучки волокон идут сверху и вперед, и передней – пучки волокон идут сверху вниз и назад. Эта связка тормозит боковые движения нижней челюсти внутрь.

2. Клиновидно-нижнечелюстная связка (*ligamentum sphenomandibulare*) берет начало от угловой ости клиновидной кости, распространяется вниз, прикрепляясь к язычку нижней челюсти. Связка задерживает боковые и вертикальные движения нижней челюсти.

3. Шилонижнечелюстная связка (*ligamentum stylomandibular*) проходит от шиловидного отростка височной кости вниз к заднему краю ветви нижней челюсти. Эта связка тормозит выдвигание нижней челюсти вперед.

ВНЧС является комбинированным сочленением. Суставные поверхности его покрыты волокнистым хрящом. По характеру движений сустав относится к блоковидным. В суставе возможно опускание и поднятие нижней челюсти. При небольшом опускании нижней челюсти движение происходит вокруг фронтальной оси в нижней щели сустава, при этом головка нижней челюсти производит вращательные движения по нижней поверхности диска. Движение нижней челюсти вперед осуществляется в верхней щели сустава. В этом случае головка вместе с диском составляет одно целое и скользит вперед и вниз по скату суставного бугорка. Одновременно с этим движением головка челюсти совершает вращательные движения в нижней щели сустава. Боковые движения нижней челюсти происходят благодаря одностороннему сокращению латеральной крыловидной мышцы и передних пучков височной мышцы противоположной стороны. Угол отклонения в сторону нижней челюсти составляет 15-17°. Головка челюсти на стороне сокращающихся мышц совершает путь вниз и вперед на суставной бугорок вместе с диском, делая при этом поворот внутрь. Движение происходит в верхней щели между верхней поверхностью суставного диска и скатом суставного бугорка. В суставе противоположной стороны, куда выдвинулась нижняя челюсть, головка остается в суставной ямке, совершая вращательные движения вокруг вертикальной оси. Кроме того, происходит сдвиг головки назад и внутрь. Движение осуществляется в нижней камере сустава между нижней поверхностью диска и суставной головкой.

В полости сустава находится двояковогнутый Z-образно искривленный хрящевой диск. Сустав относят к типу и комбинированных, и комплексных, и двухосных. Движения в нем сложные. Строение сустава позволяет нижней челюсти совершать вращательные движения вокруг фронтальной оси - опускать челюсть (открывать рот) на расстояние до 5 см между передними зубами у взрослого человека. Дальнейшее опускание приводит к вывиху.

Подбородочная часть челюсти совершает движение как по окружности вокруг центра. Это смещение ограничено суставом противоположной стороны и, прежде всего, глубиной его ямки височной кости, выраженностью (высотой) суставного бугорка и прочностью суставных связок. От среднего положения подбородок может смещаться в стороны не более чем на 15-17°, т.е. на 4,5% окружности. Кроме этих движений, челюсть может смещаться

вперед и назад одновременно в своих обоих суставах: это движение называется поступательным. Таким образом, ВНЧС – единственный сустав, который позволяет совершать поступательные движения. Комбинации описанных движений создают возможность жевать, не только сдавливая, но и раздавливая пищу по типу сдвига (сместить челюсть вперед, вбок). Этому же служит и рельеф зубов.

### **Биомеханика нижней челюсти.**

Силы, сжимающие зубы, в большей мере создают напряжения у задних отделов ветвей. Самосохранение живой кости в этих условиях заключается в изменении положения ветвей, т.е. угол челюсти должен меняться; это происходит с детства через зрелость к старости. Оптимальные условия сопротивления напряжению заключаются в изменении величины угла челюсти до 60-70°. Эти величины получаются при изменении «внешнего» угла: между плоскостью базиса и задним краем ветви.

Общая прочность нижней челюсти при компрессии в статических условиях составляет около 400 кгс, меньше чем прочность верхней челюсти на 20%. Это говорит о том, что произвольные нагрузки при сжатии зубов не могут повредить верхнюю челюсть, которая жестко связана с мозговым отделом черепа. Таким образом, нижняя челюсть выступает как бы естественным датчиком, «щупом», допускающим возможность разгрызть, разрушить зубами, даже сломаться, но только самой нижней челюсти, не допуская повреждения верхней.

## **ТЕСТЫ ДЛЯ САМОКОНТРОЛЯ**

**1. Височно-нижнечелюстной сустав – это парное сочленение, образованное ниже-челюстной и:**

1. теменными костями;
2. височными костями;
3. затылочной костью;
4. верхнечелюстными костями;
5. лобной костью;

**2. Какой формы суставная головка мыщелкового отростка нижней челюсти?:**

1. круглой;
2. эллипсоидной;
3. плоской;
4. шаровидной;
5. конусовидной.

**3. Нижнечелюстная (суставная) ямка височной кости ограничивается спереди:**

1. передним краем каменисто - барабанной щели;
2. суставной ямкой;
3. суставным бугорком;
4. скуловым отростком.

**4. Нижнечелюстная (суставная) ямка височной кости ограничивается сзади:**

1. передним краем каменисто - барабанной щели;

2. суставной ямкой;
3. суставным бугорком;
4. скуловым отростком.

**5. Каменисто – барабанная щель делит нижнечелюстную ямку на две части:**

1. переднюю и заднюю;
2. внутреннюю и наружную;
3. верхнюю и нижнюю.
4. латеральную и медиальную.

**6. Объем верхнего этажа височно - нижнечелюстного сустава составляет:**

1. 0,5 мл;
2. 1,0 мл;
3. 1,5 мл;
4. 2,0 мл;
5. 2,5 мл;

**7. За счет чего выравнивается инконгруэнтность височно-нижнечелюстного сустава?:**

1. суставного бугорка и суставной ямки;
2. суставной головки и диска;
3. капсулы и диска;
4. капсулы и связок;
5. суставного бугорка, капсулы, связок и диска.

**8. В каком возрасте суставной бугорок отсутствует?:**

1. у новорожденных;
2. до 5-6 летнего возраста;
3. до 8-12 летнего возраста;
5. до 16 летнего возраста;
6. до 22 летнего возраста.

**9. В каком возрасте появляется суставной бугорок?:**

1. к 1-2 месяцу жизни ребенка;
2. к 3-6 месяцу жизни ребенка;
3. к 7-8 месяцу жизни ребенка;
4. к 1-му году жизни ребенка;
5. ко 2-му году жизни ребенка.

**10. Передняя часть суставной капсулы прикрепляется:**

1. впереди бугорка;
2. позади бугорка;
3. на верхушке бугорка.

**11. Суставная головка при движении нижней челюсти скользит по:**

1. заднему скату суставного бугорка;
2. переднему скату суставного бугорка;
3. по наружной поверхности суставного бугорка;
4. по внутренней поверхности суставного бугорка.

**12. Высота суставного бугорка:**

1. зависит от возраста и зубной окклюзии;



- 2.зависит только от возраста;
- 3.зависит только от зубной окклюзии;
- 4.не зависит от возраста и зубной окклюзии.

**13. В пожилом возрасте высота суставного бугорка:**

- 1.увеличивается сильно;
- 2.немного увеличивается;
3. остается без изменений;
4. уменьшается.

**14. Задняя часть суставной капсулы прикрепляется:**

1. позади суставного бугорка;
2. в каменисто - барабанной щели;
3. к костям среднего уха;
4. к костям внутреннего уха;
- 5.к скуловому отростку височной кости.

Правильные ответы:

1.2	2.2	3.3	4.1	5.1	6.3	7.3	8.1	9.3
10.1	11.1	12.1	13.4	14.2				

**Занятие №8**

**РУБЕЖНЫЙ КОНТРОЛЬ – КОЛЛОКВИУМ.**

**Занятие №9.**

**Тема: КЛИНИЧЕСКАЯ АНАТОМИЯ ОБЛАСТИ РТА.**

**Содержание занятия:** Клиническая анатомия области рта, границы. Строение верхней и нижней губы, кровоснабжение, иннервация, лимфоотток. Преддверие рта, деление на отделы.

**Контрольные вопросы:**

1. Границы преддверия полости рта. Послойное строение губы. Источники кровоснабжения и иннервации, пути оттока лимфы.
2. Стенки собственно полости рта. Послойное строение твердого нёба, источники кровоснабжения и иннервации, пути оттока лимфы.
3. Строение мягкого нёба, источники кровоснабжения и иннервации, пути оттока лимфы.
4. Рельеф слизистой оболочки дна полости рта. Топография выводных протоков поднижнечелюстной и подъязычной слюнных желез.
5. Мышцы дна полости рта: морфофункциональная характеристика, источники кровоснабжения и иннервации.
6. Части, поверхности, борозды языка. Местоположение язычной миндалины.
7. Слепое отверстие языка: локализация, происхождение, связь со срединными кистами и свищами шеи.
8. Группы мышц языка: места начала, прикрепления, функции.
9. Источники кровоснабжения и иннервации слизистой оболочки и

мышц языка, пути венозного оттока. Пути оттока лимфы от различных частей языка.

10. Поднижнечелюстная и подъязычная слюнные железы: топография, кровоснабжение и иннервация, выводные протоки.

11. Клетчаточные пространства дна полости рта. Содержимое подъязычного пространства, его сообщения с другими клетчаточными пространствами.

### Справочный материал:

**Полость рта** (cavitas oris) Стенки: внизу – челюстно-подъязычные мышцы, которые образуют диафрагму рта, сверху – небо, с боков – щеки, спереди – губы, сзади сообщается с глоткой - зев (fauces).

*Преддверие рта* ограничено снаружи губами и щеками, а изнутри – зубами и деснами, которые представляют собой покрытые слизистой оболочкой альвеолярные отростки верхнечелюстных костей и альвеолярную часть нижней челюсти. Губы ограничивают ротовую щель, (rima oris).

Верхняя губа и нижняя губа (labium superius et labium inferius) представляют собой круговую мышцу рта покрытую слизистой оболочкой изнутри и снаружи кожей, изнутри она образует по срединной линии – уздечку верхней губы и уздечку нижней губы.

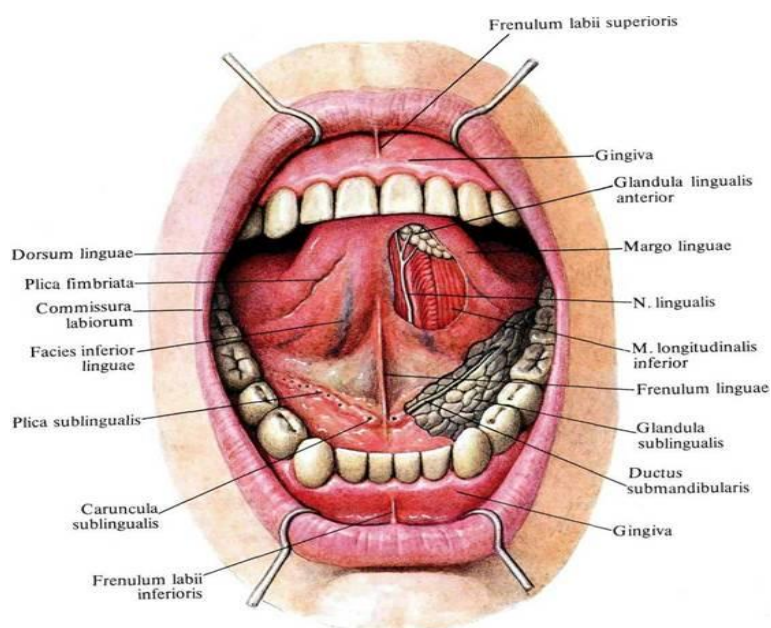


Рисунок 15. Полость рта.

*Щеки* (buccae). В толще щеки расположена щечная мышца. Снаружи покрыта кожей, изнутри – слизистой оболочкой. На слизистой оболочке щеки на уровне второго верхнего большого коренного зуба находится сосочек околоушной слюнной железы (papilla parotidea).

*Небо* (palatum): Твердое небо (palatum durum), образовано небными отростками верхнечелюстных костей и горизонтальными пластинками небных костей, покрытыми слизистой оболочкой. По срединной линии расположен шов неба (raphe palati), от которого отходят в стороны 1-6 поперечных небных складок.

Мягкое небо (*palatum molle*), образовано небным апоневрозом и мышцами, покрытыми слизистой оболочкой. Задний отдел мягкого неба или небная занавеска, заканчивается небным язычком (*uvula palatina*). От латеральных краев мягкого неба в стороны и вниз отходят две складки (дужки):

- Передняя – небно-язычная дужка (*arcus palatoglossus*)
- Задняя - небно-глоточная дужка (*arcus palatopharyngeus*)

Между ними располагается миндаликовая ямка (*fossa tonsillaris*), в которой располагается небная миндалина (*tonsilla palatina*), являющаяся одним из органов иммунной системы.

Зев (*fauces*), ограничено с боков небно-язычными дужками, сверху – мягким небом, а снизу – спинкой языка.

*Мышцы мягкого неба:*

Небно-язычная мышца (*m. palatoglossus*) парная, начинается в латеральной части корня языка, поднимается кверху в толще небно-язычной дужки, вплетается в небный апоневроз.

Небно-глоточная мышца (*m. palatopharyngeus*) парная, начинается в задней и в боковой стенках глотки и на заднем крае пластинки щитовидного хряща, идет в небно-глоточной дужке.

Мышца, напрягающая небную занавеску (*m. tensor veli palatini*), парная, тянется от хрящевой и перепончатой частей слуховой трубы, ости и ладьевидной ямки клиновидной кости, идет сверху вниз, переходит в сухожилие, которое огибает крючок крыловидного отростка, и которое расходится горизонтально в медиальном направлении, заканчиваясь в небном апоневрозе.

Мышца, поднимающая небную занавеску (*m. levator veli palatini*), парная, начинается на нижней поверхности пирамиды височной кости, спереди от наружного отверстия сонного канала, идет вниз и медиально, вплетается в апоневроз мягкого неба.

Мышца язычка (*m. uvulae*) начинается на задней носовой ости, небном апоневрозе, вплетается в слизистую оболочку небного язычка. Мышца поднимает и укорачивает язычок.

Иннервация мягкого неба: чувствительная – небными ветвями из верхнечелюстного нерва; вегетативная парасимпатическая – из крылонебного узла; двигательная: нижнечелюстным нервом – мышцу, напрягающую мягкое небо, глоточными ветвями блуждающего нерва – все остальные мышцы мягкого неба.

Кровоснабжение мягкого неба: восходящая небная артерия (от лицевой артерии), нисходящая небная артерия (от верхнечелюстной артерии), восходящая глоточная артерия (от наружной сонной артерии).

Венозный отток: в глоточные притоки внутренней яремной вены, лицевой вены, в крыловидное сплетение, далее в занижнечелюстную вену.

Лимфатический отток от мягкого неба: в подчелюстные, заглоточные, глубокие околоушные лимфатические узлы, глубокие латеральные шейные лимфатические узлы (яремные).

Десна (*gingiva*) – это слизистая оболочка, покрывающая альвеолярные отростки верхней челюсти и альвеолярную часть нижней челюсти от шеек

зубов до переходной складки преддверия полости рта и до подвижной слизистой оболочки дна полости рта.

Десна делится на:

– пришеечную, прилежащую к шейке зуба  
– альвеолярную, покрывающую альвеолярные отростки верхнечелюстных костей и альвеолярную часть нижней челюсти.

В альвеолярной части десны можно выделить следующие поверхности: преддверную (вестибулярную), щечную, или губную и язычную, или небную на верхней челюсти. Десна со стороны преддверия полости рта повторяет костные альвеолярные возвышения. Край пришеечной части десны называется десневым краем (*margo gingivalis*). Десневой край образует десневые или межзубные сосочки (*papillae gingivales, interdentes*), которые распространяются на межзубные пространства. Между десневым краем и зубом образуется щелевидное пространство глубиной 1-1,5 мм- десневым карманом, его нижняя граница- место соединения эпителия десны с кутикулой эмали выше анатомической шейки зуба. Десна соединена неподвижно с надкостницей. Десна является частью пародонта, выполняет фиксирующую функцию для зубов, а также барьерную функцию.

Малые слюнные железы (*glandulae salivariae minores*) расположены в толще слизистой оболочки или в подслизистой основе стенок полости рта: губные, щечные, молярные, небные, язычные железы. Их величина 1-5 мм.

Большие слюнные железы (*glandulae salivariae majores*):

**Околоушная слюнная железа** (*glandula parotidea*) парная, является сложной альвеолярной железой серозного типа секреции, масса ее 20-30 г. Расположена под кожей спереди и книзу от ушной раковины, на латеральной стороне ветви нижней челюсти в зачелюстной ямке. Вверху железа почти доходит до скуловой дуги и наружного слухового прохода, внизу - до угла нижней челюсти, а сзади - до сосцевидного отростка височной кости и переднего края грудино-ключичнососцевидной мышцы. С медиальной стороны околоушная железа прилежит к жевательной мышце (впереди), а сзади, позади нижней челюсти (в занижнечелюстной ямке), железа прилежит к стенке глотки, шиловидному отростку и начинающимся от него шилоподъязычной, шило-язычной и шило-глоточной мышцам. У железы обычно различают глубокую часть и поверхностную части. Околоушная слюнная железа покрыта тонкой соединительнотканной капсулой, которая сращена с поверхностным листком шейной фасции, жевательной и височной фасциями. От капсулы вглубь железы отходят отростки, которые разделяют дольки железы. Главный околоушной выводной проток открывается в преддверие рта напротив верхнего второго большого коренного зуба. В толще околоушной железы проходят наружная сонная артерия (*a. Carotis externa*), занижнечелюстная вена (*v. retromandibularis*), лицевой (*n. facialis*) и ушно-височный (*n. auriculotemporalis*) нервы, а также здесь находятся поверхностные и глубокие околоушные лимфатические узлы (*nodi lymphatici parotidei superficiales et profundi*).

Иннервация околоушной железы: чувствительная – из ушно-височного нерва, парасимпатическая – из языкоглоточного нерва (из ушного узла), симпатическая – из сплетения вокруг наружной сонной артерии.

Кровоснабжение: из поверхностной височной артерии.

Венозный отток: в занижнечелюстную и в лицевую вену.

Лимфатические сосуды впадают: в поверхностные и глубокие околоушные лимфатические узлы, глубокие латеральные шейные лимфатические узлы.

**Поднижнечелюстная железа** (*glandula submandibularis*) парная, массой 10-15 г является сложной альвеолярно-трубчатой железой, выделяет секрет смешанного характера. Располагается железа в поднижнечелюстном треугольнике, под поверхностной пластинкой шейной фасции, имеет тонкую капсулу. Медиальная поверхность железы прилежит к подъязычно-язычной и шило-язычной мышцам, спереди железа прилегает к переднему брюшку двубрюшной мышцы. Вверху железа соприкасается с внутренней поверхностью тела нижней челюсти (в области ямки поднижнечелюстной железы), сзади доходит до угла нижней челюсти, внизу железа прилежит к заднему брюшку двубрюшной мышцы, к шило-подъязычной, грудино-ключично-сосцевидной и медиальной крыловидной мышцам. Поднижнечелюстной проток железы открывается в полости рта небольшим отверстием на подъязычном сосочке, рядом с уздечкой языка.

Иннервация: чувствительная – из язычного нерва, парасимпатическая – из лицевого нерва (от поднижнечелюстного узла), симпатическая – из сплетения вокруг наружной сонной артерии.

Кровоснабжение: ветви лицевой артерии (задняя половина железы), подподбородочной артерии (верхне-передняя часть железы) и язычной артерии (нижне-передняя часть железы).

Венозный отток: по притокам лицевой, подподбородочной и язычной вен.

Лимфатические сосуды впадают: в поднижнечелюстные лимфатические узлы, глубокие латеральные шейные лимфатические узлы.

**Подъязычная железа** (*glandula sublingualis*) парная, массой около 5 г выделяет секрет слизистого типа, имеет тонкую соединительнотканную капсулу. Железа располагается на челюстноподъязычной мышце, под слизистой оболочкой дна полости рта, которая образует здесь подъязычную складку. Латеральной своей стороной железа прилежит к внутренней поверхности тела нижней челюсти (к ямке подъязычной железы). Медиальной стороной железа соприкасается с подбородочно-подъязычной, подъязычно-язычной и подбородочно-язычной мышцами. Большой подъязычный проток, (*ductus sublingualis major*), или бортолинов проток, идет вдоль железы и открывается вместе с выводным протоком поднижнечелюстной железы (или самостоятельно) на подъязычном сосочке. 18-20 малых подъязычных протоков (*ductus sublinguales minores*) открываются в полость рта самостоятельно на поверхности слизистой оболочки вдоль всей подъязычной складки.

Иннервация: чувствительная – из язычного нерва, парасимпатическая – из лицевого нерва (от поднижнечелюстного узла), симпатическая – из сплетения вокруг наружной сонной артерии.

Кровоснабжение: подъязычная артерия – ветвь язычной артерии.

Венозный отток: через подъязычную вену в язычную.

Лимфатические сосуды впадают: в язычные, поднижнечелюстные, подбородочные лимфатические узлы, глубокие латеральные шейные лимфатические узлы.

## ТЕСТЫ ДЛЯ САМОКОНТРОЛЯ

**1. Какими анатомическими структурами ограничено преддверие рта?**

- 1) снаружи – зубами и деснами;
- 2) изнутри – зубами и деснами;
- 3) снаружи – губами и щеками;
- 4) снизу – диафрагмой рта;
- 5) сзади – нёбной занавеской.

**2. Какое послонное строение имеет губа?**

- 1) снаружи располагается кожа;
- 2) мышечный слой отсутствует;
- 3) в подслизистой основе располагаются губные артерии и вены;
- 4) слизистая оболочка образует уздечку верхней и нижней губы;
- 5) слизистая оболочка покрыта мерцательным эпителием.

**3. Какие мышцы формируют мышечный слой верхней губы?**

- 1) круговая мышца рта;
- 2) большая и малая скуловые мышцы;
- 3) мышца, поднимающая верхнюю губу;
- 4) мышца, поднимающая угол рта;
- 5) щечная мышца.

**4. Какие мышцы формируют мышечный слой нижней губы?**

- 1) большая и малая скуловые мышцы;
- 2) круговая мышца рта;
- 3) мышца, опускающая угол рта;
- 4) мышца, опускающая нижнюю губу;
- 5) подбородочная мышца.

**5. Укажите источники иннервации кожи и слизистой оболочки верхней губы:**

- 1) щечные ветви лицевого нерва;
- 2) верхние губные ветви подглазничного нерва;
- 3) нижний альвеолярный нерв;
- 4) нижние губные ветви подбородочного нерва;
- 5) щечный нерв.

**6. Укажите источники иннервации кожи и слизистой оболочки нижней губы:**

- 1) щечные ветви лицевого нерва;
- 2) верхние губные ветви подглазничного нерва;
- 3) нижние губные ветви подбородочного нерва;
- 4) щечный нерв;
- 5) подъязычный нерв.

**7. К каким лимфатическим узлам направляется лимфа от верхней и нижней губы?**

- 1) поднижнечелюстным;

- 2) подбородочным;
- 3) заглочным;
- 4) околоушным;
- 5) лицевым.

**8. Где открывается выводной проток околоушной слюнной железы?**

- 1) в преддверии рта на уровне 2-го верхнего премоляра;
- 2) в преддверии рта на уровне 2-го верхнего моляра;
- 3) на подъязычном сосочке;
- 4) на резцовом сосочке;
- 5) на подъязычной складке.

**9. Каким образом сообщаются преддверие и собственная полость рта?**

- 1) через отверстие зева;
- 2) через межзубные промежутки;
- 3) через ротовую щель;
- 4) через ретромоллярные промежутки;
- 5) все вышеперечисленное верно.

**10. Какие складки слизистой оболочки имеются в преддверии рта?**

- 1) уздечка языка;
- 2) уздечка верхней губы;
- 3) уздечка нижней губы;
- 4) крылонижнечелюстная складка;
- 5) резцовый сосочек.

**11. Какие кости формируют костное нёбо?**

- 1) медиальная пластинка крыловидного отростка;
- 2) сошник;
- 3) горизонтальная пластинка нёбной кости;
- 4) перпендикулярная пластинка нёбной кости;
- 5) нёбный отросток верхней челюсти.

**12. Укажите элементы рельефа слизистой оболочки твердого нёба:**

- 1) шов нёба;
- 2) большое нёбное отверстие;
- 3) малые нёбные отверстия;
- 4) резцовый сосочек;
- 5) поперечные нёбные складки.

**13. Назовите источники кровоснабжения слизистой оболочки твердого нёба:**

- 1) большая нёбная артерия;
- 2) малые нёбные артерии;
- 3) подглазничная артерия;
- 4) задние верхние альвеолярные артерии;
- 5) передние верхние альвеолярные артерии.

**14. Назовите источники иннервации слизистой оболочки твердого нёба:**

- 1) подглазничный нерв;
- 2) большой нёбный нерв;

- 3) малые нёбные нервы;
- 4) носонёбный нерв;
- 5) передние, средние, верхние альвеолярные нервы.

**15. Какие мышцы входят в состав мягкого нёба?**

- 1) нёбно-язычная;
- 2) нёбно-глоточная;
- 3) верхняя продольная;
- 4) мышца, напрягающая нёбную занавеску;
- 5) мышца, поднимающая нёбную занавеску.

**16. Укажите источники иннервации мышц мягкого нёба:**

- 1) малые нёбные нервы;
- 2) большие нёбные нервы;
- 3) носонёбный нерв;
- 4) блуждающий нерв;
- 5) нижнечелюстной нерв.

**17. Укажите источники иннервации слизистой оболочки мягкого нёба:**

- 1) большие нёбные нервы;
- 2) малые нёбные нервы;
- 3) носонёбный нерв;
- 4) язычный нерв;
- 5) подглазничный нерв.

**18. Укажите элементы рельефа слизистой оболочки дна ротовой полости:**

- 1) подъязычные складки;
- 2) подъязычные сосочки;
- 3) поперечные складки;
- 4) резцовый сосочек;
- 5) уздечка нижней губы.

**19. Какие мышцы образуют нижнюю стенку полости рта?**

- 1) челюстно-подъязычная;
- 2) подбородочно-подъязычная;
- 3) подбородочно-язычная;
- 4) подъязычно-язычная;
- 5) двубрюшная.

Правильные ответы:

- |          |             |               |                |                |
|----------|-------------|---------------|----------------|----------------|
| 1. 2,    | 2. 1, 3, 4  | 3. 1, 2, 3, 4 | 4. 2, 3, 4     | 5. 2           |
| 6. 3     | 7. 1, 2, 5  | 8. 2          | 9. 2, 3, 4     | 10. 2, 3       |
| 11. 3, 5 | 12. 1, 4, 5 | 13. 1, 2      | 14. 2, 3, 4    | 15. 1, 2, 4, 5 |
| 16. 4, 5 | 17. 1, 2    | 18. 1, 2      | 19. 1, 2, 3, 5 |                |



## Занятие №10

### Тема: АНАТОМИЧЕСКАЯ И КЛИНИЧЕСКАЯ ФОРМУЛЫ МОЛОЧНЫХ И ПОСТОЯННЫХ ЗУБОВ. ИННЕРВАЦИЯ И КРОВΟΣНАБЖЕНИЕ ЗУБОВ. ПЕРИОДОНТ, ПАРАДОНТ. ПОНЯТИЕ О ПРИКУСЕ. КЛИНИЧЕСКАЯ АНАТОМИЯ ПОЛОСТИ РТА, ГРАНИЦЫ, МЯГКОЕ И ТВЕРДОЕ НЕБО. КРОВΟΣНАБЖЕНИЕ, ИННЕРВАЦИЯ, ЛИМФООТТОК.

**Содержание занятия:** Общая анатомия, строение, функция зубов. Развитие, сравнительная анатомия зубов. Аномалии развития. Понятие о зубном органе, зубо-челюстных сегментах. Части зуба. Полость зуба. Общее строение зуба. Дентин. Эмаль. Парадонт, его строение. Периодонт, его зубодесневые, зубо-альвеолярные и верхушечные пучки коллагеновых волокон. Поверхности зуба: поверхность смыкания (у резцов и клыков – режущий край). Вестибулярная, язычная, контактные (медиальные поверхности). Вестибулярная норма, линовальная норма. Оклюзиальная, средняя и шеечная трети коронки. Шеечная средняя и верхушечная трети корня. Признаки зубов: 1) признак угла коронки; 2) признак кривизны эмали коронки; 3) признак корня. Зубочелюстные сегменты. Анатомическая характеристика каждого из сегментов верхней и нижней челюсти.

Частная анатомия зубов. Признаки и принадлежность зубов. Молочные и постоянные зубы.

Частная анатомия зубов. Резцы, клыки, малые и большие коренные зубы. Характеристика коронки; ее поверхности, рельеф, бугорки, борозды. Характеристика корней: количество, форма, размеры. Полость коронки, корневые каналы. Различия в количестве, положении, в форме зубов. Диастема. Различные степени дифференцировки корневой системы верхних премоляров – слабая, средняя, крайне сильная. Молочные зубы, их особенности. Строение каждого из молочных зубов. Прорезывание зубов. Сроки прорезывания молочных и постоянных зубов. Рентгенанатомия зубов. Соотношение корней зубов с носовой полостью, верхнечелюстной пазухой и нижнечелюстным каналом.

Зубочелюстная система как целое. Оклюзия. Физиологические и патологические прикусы.

Зубочелюстная система как целое. Зубочелюстные сегменты. Анатомическая характеристика каждого из сегментов верхней и нижней челюсти. Зубная дуга, альвеолярная дуга, базальная дуга. Оклюзионная поверхность. Сагиттальная окклюзионная линия. Зубная формула полная. Обозначение каждого зуба в отдельности. Формула молочных зубов. Групповая формула зубов взрослого и ребенка с молочными зубами. Буквенно-цифровая формула зубов. Артикуляция. Прикусы физиологические и патологические.

#### **Контрольные вопросы:**

1. Количество и группы зубов постоянного прикуса. Варианты записи формул постоянных зубов.

2. Части зуба: коронка, шейка, корень. Определение понятий «клиническая коронка», «клинический корень». Как изменяется их соотношение в процессе развития и функционирования зуба?

3. Число корней у зубов различных групп. Название корней в многокорневых зубах.
4. Строение корня в полностью сформированном зубе, варианты строения корневого канала.
5. Взаимоотношение корней постоянных зубов с нижней стенкой верхнечелюстной пазухи, полостью носа, нижнечелюстным каналом.
6. Строение и содержимое полости зуба.
7. Определение признаков принадлежности зуба к правой или левой половине зубной дуги.
8. Сроки прорезывания постоянных зубов.
9. Кровоснабжение и пути оттока лимфы от зубов верхней и нижней челюсти.
10. Иннервация зубов и десны верхней челюсти.
11. Иннервация зубов и десны нижней челюсти.
12. Поверхности коронки передних и боковых зубов.
13. Деление коронки и корня зуба на трети.
14. Элементы рельефа коронки: бугорки, гребешки, валики, пояс, щели, ямки.
15. Экватор зуба и его значение.
16. Групповая характеристика резцов. Центральный и боковой резцы верхней и нижней челюсти: форма и поверхности коронки, корень, полость зуба.
17. Клыки верхней и нижней челюсти: форма и поверхности коронки, корень, полость зуба.
18. Групповая характеристика премоляров.
19. Групповая характеристика моляров.

### **Справочный материал:**

**Зубы** (*dentes*). Верхнечелюстная зубная дуга образована зубами верхней челюсти вместе с альвеолярными отростками верхнечелюстных костей. Нижнечелюстная зубная дуга образована зубами нижней челюсти, вместе с альвеолярной дугой нижней челюсти.

Молочные зубы (*dentes decidui*) прорезываются к 2 годам, в составе: 2 резца, 1 клык, 0 премоляров и 2 моляра. Постоянные зубы (*dentes permanentes*), появляющимися с 5-6 года в составе: 2 резца, 1 клык, 2 премоляра, 3 моляра.

Общий план строения:

– Корень зуба (*radix dentis*) покрыт снаружи цементом, располагается внутри альвеолы, и заканчивается верхушкой корня зуба (*apex radialis dentis*), имеющей отверстие, через которое внутрь зуба проходят сосуды и нервы.

– Шейка зуба (*cervix dentis*) – располагается между коронкой и корнем.

*Клиническая коронка* – участок зуба, выступающий над десной и изменяющийся с возрастом. По мере увеличения возраста человека из-за атрофии пародонта, высота клинической коронки увеличивается. Размеры клинического корня при этом уменьшаются, а клиническая шейка перемещается от анатомической коронки на анатомический корень. Полость зуба (*cavitas dentis*), или пульпарная полость (*cavitas pulparis*), располагается внутри зуба и ее форма и размер зависит от строения зуба и состоит из:

- полости коронки
- канал корня зуба (*canalis radialis dentis*).

Свод – это стенка полости зуба, соответствующая снаружи его жевательной поверхности, имеет углубления, соответствующие жевательным бугоркам, заполненные пульпой.

Дно полости - это поверхность полости, где берут начало каналы корня зуба. У однокорневых зубов дно полости воронкообразно суживается, переходя в канал корня зуба. У многокорневых зубов дно полости плоское с отверстиями каналов корней зуба. Полость зуба заполнена его пульпой (*pulpa dentis*), рыхлой волокнистой соединительной тканью со значительным содержанием клеточных элементов, сосудами, нервами. Различают пульпу коронки (*pulpa coronalis*) и пульпу корня (*pulpa radicularis*).

### **Строение зубов**

Поверхности коронки:

Поверхность смыкания (*facies occlusalis*), или окклюзионная поверхность:

- жевательной поверхность (у моляров и премоляров) имеет бугорки и борозды (первого, второго и третьего порядков.)

- Борозды первого порядка (межбугорковые) наиболее глубокие.

- Борозды второго порядка разделяют различные участки (гребешки) бугорка

- Борозды третьего порядка отделяют дополнительные бугорки на жевательной поверхности коронки.

Режущий край имеется у клыков и резцов. Вестибулярная (лицевая) поверхность (*facies vestibularis s. facialis*) обращена к преддверию рта:

- губная поверхность у передних зубов.

- щечной поверхностью (*facies buccalis*) у коренных зубов.

Язычная поверхность (*facies lingualis*) обращена к языку:

- Небная поверхность (у зубов верхней челюсти). Выступающие края язычной поверхности передних зубов или края бугорков задних зубов (моляров, премоляров), называются краевыми гребешками (*cristae marginales*). Продолжение язычной поверхности на корень зуба называют язычной поверхностью корня, которой соответствует язычная поверхность зубной альвеолы. Контактная поверхность (*facies contactus*) или аппроксимальная поверхность, парная, обращена к соседним зубам.

Различают:

- мезиальную поверхность (медиальная)

- дистальную поверхность (латеральную)

Экватор зуба – линия, проходящей по наибольшей выпуклости мезиальной, вестибулярной, дистальной и язычной поверхностей коронки. Все зубы имеют общий план внутреннего строения, состоят из одинаковых тканей. Твердую основу составляет дентин (*dentinum*), который у коронки зуба снаружи покрыт слоем белой эмали (*enamelum*), корня зуба - цементом (*sementum*). Эмаль и цемент могут соединяться встык; перекрывать друг друга (цемент эмаль и наоборот); эмаль может не достигать цемента, тогда между ними присутствует открытый участок дентина. Дентин зуба по строению сходен с грубоволокнистой костью, отличается от нее отсутствием клеток и большей твердостью. Различают наружный (плащевой) и

внутренний (околопульпарный) слой дентина. Эмаль зуба образована эмалевыми призмами, которые имеют полигональную форму, идут радиально относительно продольной оси зуба. На поверхности эмали только что прорезавшихся зубов располагается лишенная извести, прочная, устойчивая к действию кислот тонкая оболочка – кутикула эмали (*cuticula enameli*), которая стирается и заменяется пелликулой – тонкой приобретенной органической пленкой, которая участвует в процессах регуляции проницаемости эмали. Узкий выступ эмали, расположенный вдоль эмалево-цементной границы, называется поясом.

Цемент зуба образован основным веществом, пропитанным солями и содержащим коллагеновые волокна, которые проходят в разных направлениях. В области верхушки зуба, межкорневых отделах в специальных полостях располагаются цементциты. Корень зуба прикрепляется к стенкам альвеолы пучками коллагеновых волокон, окружающими корень зуба и расположенными между цементом зуба и стенками зубной альвеолы. Эта соединительная ткань называется периодонтом (*periodontium*), она подобна надкостнице и образует зубоальвеолярные соединения (*articulationes dentoalveolares*). В разных отделах периодонта пучки коллагеновых волокон имеют различное направление. Межзубные волокна (*fibrae interdentes*) идут от цемента зуба через межзубную перегородку к цементу соседнего зуба. Эти волокна продолжают и на корни (межкорневые волокна).

Цементо-альвеолярные волокна (*fibrae cementoalveolares*), или зубоальвеолярные идут от цемента корня к стенкам зубной альвеолы.

Пародонт – совокупность окружающих корень зуба образований, включающих десну, периодонт, костную ткань зубной альвеолы, соответствующего ей участка альвеолярного отростка и цемент формируют.

«Зубочелюстной сегмент»- морфофункциональная структура, включающая зуб и пародонт.

Признаки принадлежности зуба:

Признаками латерализации зуба:

1) Признак угла коронки выражается в том, что при вестибулярной норме угол между жевательной (окклюзионной) и мезиальной (медиальной) поверхностями коронки меньше, чем между жевательной и латеральной (дистальной) поверхностями.

2) Признак кривизны эмали коронки состоит в том, что в окклюзионной норме кривизна эмали коронки между ее медиальной и вестибулярной поверхностями круче, чем между вестибулярной и латеральной поверхностями. Признак корня выражается в том, что в вестибулярной норме корень отклонен дистально от продольной оси зуба.

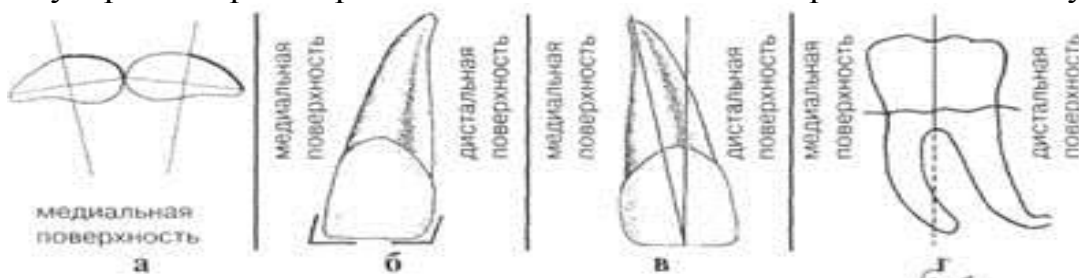


Рисунок 18– Признаки латерализации зуба.

### Зубная формула постоянных зубов

Клиническая формула постоянных зубов записывается арабскими цифрами:

8 7 6 5 4 3 2 1 | 1 2 3 4 5 6 7 8

8 7 6 5 4 3 2 1 | 1 2 3 4 5 6 7 8

На каждой половине верхней челюсти 2 резца (1, 2), 1 клык (3), 2 малых коренных (4, 5), 3 больших коренных (6, 7, 8); на всей челюсти 16 зубов. На каждой половине нижней челюсти также 2 резца, 1 клык, 2 малых коренных и 3 больших коренных; на всей челюсти 16 зубов.

Всего зубов у взрослого человека  $16 + 16 = 32$ . Это записывается в виде формулы указывающей на количество зубов в каждой группе.

3 2 1 2 | 2 1 2 3

3 2 1 2 | 2 1 2 3,

### Постоянные зубы.

**Резцы (dentes incisivi).** **Центральные резцы верхней челюсти** из группы резцов самые большие. Режущий край у недавно прорезавшихся зубов имеет 3 бугорка, быстро стирающихся впоследствии. Вестибулярная поверхность слегка выпуклая, на ней расположены две неярко выраженные бороздки. Корень конусовидной формы, хорошо выражены признаки кривизны и угла; признак корня не выражен, но в целом корень отклонен в заднебоковом направлении, в 100% случаев имеется один канал.

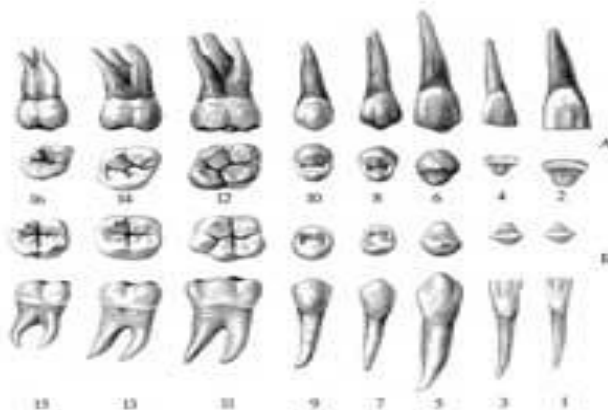


Рисунок 19. Постоянные зубы, dentes permanentes, правые. А – зубы верхней челюсти; Б – зубы нижней челюсти; 1, 3, 5, 7, 9, 11, 13, 15 – вестибулярная (лицевая) поверхность; 2, 4 – режущий край; 6 – острие зуба; 8, 10, 12, 14, 16 – поверхность смыкания; 1,2 – медиальный резец; 3,4 – латеральный резец; 5,6 – клык; 7,8 – первый малый коренной зуб; 9, 10 – второй малый коренной зуб; 11, 12 – правый большой коренной зуб; 13,14 – второй большой коренной зуб; 15,16 – зуб мудрости (третий моляр).

**Боковые резцы верхней челюсти** по размеру меньше центральных. Вестибулярная поверхность выпуклая, срединная поверхность при переходе в режущий край образует притупленный угол. Латеральный угол в значительной мере закруглен. Корень сдавлен с боков и на разрезе овальной формы. Хорошо выражен признак угла и кривизны и в меньшей степени – признак корня, в 100% случаев имеется один канал.

**Центральные резцы нижней челюсти** значительно меньше резцов верхней челюсти. Коронки их вытянуты в вертикальном направлении, губная поверхность нерезко выпукла, язычная – вогнута. Корень у обоих резцов сдавлен с боков. У центральных резцов слабо выражены все признаки. Каналы узкие, в 70% случаев имеется один и в 30% – два канала.

**Боковые резцы нижней челюсти.** Признаки угла, кривизны коронки и корня выражены слабо. Канал как правило один, узкий. В 56% случаев имеется один и в 44% – два канала.

**Клыки (dentes canini). Клыки верхней челюсти.** Губная поверхность выпуклая и нерезко выраженным валиком. У шейки зуба валик переходит в хорошо выраженный бугорок. Контактные поверхности имеют треугольную форму. Корень хорошо развит, конусообразной формы, слегка сжат с боков. Верхушка корня часто изогнута. Хорошо выражены признаки угла и кривизны. В 100% случаев имеется один канал.

**Клыки нижней челюсти** несколько меньше по сравнению с клыками верхней челюсти; по форме они мало отличаются. Губная поверхность выпуклая, валик плохо выражен.

**Малые коренные зубы, или премоляры (dentes premolares).** У первого малого коренного зуба верхней челюсти форма коронки приближается к прямоугольной. Щечная поверхность выпуклая, отчетливо выявляется признак кривизны коронки. Жевательная поверхность образована двумя буграми, из которых щечный имеет несколько больший размер. Между буграми расположена fissura. Корень сжат в переднезаднем направлении. У верхушки корня зуба имеется расщепление на два самостоятельных корня – щечный и язычный.

**Второй малый коренной зуб верхней челюсти** по форме мало отличается от первого, но несколько меньшего размера. Вестибулярная поверхность выпуклая, имеет нерезко выраженный продольный валик. На жевательной поверхности находятся два бугра одинаковой величины. Корень, как правило, одиночный, имеет конусовидную, слегка уплощенную форму.

**Первый малый коренной зуб нижней челюсти** меньше по размеру, чем премоляры верхней челюсти. Округлой формы коронка на жевательной поверхности имеет два бугра, из которых щечный больше язычного. Бугры разделяет небольшая бороздка, которая всегда расположена ближе к язычному бугру. Корень овальной формы. Хорошо выражен признак корня. В 74% случаев имеется один и в 26% – два канала.

**Второй малый коренной зуб нижней челюсти** по размерам превышает первый малый коренной зуб этой же челюсти. Жевательная поверхность состоит из двух одинаково хорошо развитых бугров. Между буграми лежит глубокая бороздка. Корень конусовидной формы в сравнении с первым малым коренным зубом более развит.

**Большие коренные зубы, или моляры. Первый большой коренной зуб верхней челюсти** на жевательной поверхности имеет 4 бугра, отделенных друг от друга бороздками. Щечные бугры имеют коническую форму, язычные бугры более закруглены. Передние бугры всегда больше задних. Щечная поверхность выпуклая, разделена бороздкой, имеет хорошо

выраженный признак кривизны коронки. На переднеязычном бугре обычно имеется аномальный (добавочный) бугорок. Зуб имеет три хорошо выраженных корня: один – небный, конусовидной формы и два щечных – передний и задний (последний меньше переднего). Оба корня сжаты в переднезаднем направлении. В 57% случаев имеется три, а в 4% – четыре канала.

**Второй большой коренной зуб верхней челюсти** имеет различное строение коронки. Зуб имеет 3 корня несколько меньшей величины по сравнению с первым большим коренным зубом. В 70% случаев имеется три и в 30% – четыре канала.

**Третий большой коренной зуб верхней челюсти** имеет различную форму и величину. Чаще коронка имеет 3 бугра.

**Первый большой коренной зуб нижней челюсти** является самым большим из группы больших коренных зубов нижней челюсти. На жевательной поверхности его имеются две бороздки – продольная и поперечная. Щечная поверхность выпуклая. Корни немного отклонены кзади. В 65% случаев имеется три, в 29% – четыре и в 6% случаев – два канала. – **Второй большой коренной зуб нижней челюсти** несколько меньше первого, но имеет такую же форму. Отличительным признаком является наличие на жевательной поверхности 4 одинаковых по величине бугров. Хорошо выражены признаки корня.

**Третий большой коренной зуб нижней челюсти** может быть разной формы. Чаще жевательная поверхность состоит из 4 бугров. Корней в большинстве случаев два.

### Молочные зубы.

	Название зуба	Время прорезывания	Время выпадения	Так выглядит:	
<b>Молочные зубы</b>					
<b>Верхние зубы</b>					
	Центральный резец	8-12 мес.	6-7 лет		
	Боковой резец	9-13 мес.	7-8 лет		
	Клык	16-22 мес.	10-12 лет		
	Первый моляр	13-19 мес.	9-11 лет		
	Второй моляр	25-33 мес.	10-12 лет		
<b>Нижние зубы</b>					
	Второй моляр	23-31 мес.	10-12 лет		
	Первый моляр	14-18 мес.	9-11 лет		
	Клык	17-23 мес.	9-12 лет		
	Боковой резец	10-16 мес.	7-8 лет		
	Центральный резец	6-10 мес.	6-7 лет		

Рисунок 20– Молочные зубы.

Молочные зубы (*dentes decidui*) функционируют до замены их постоянными зубами, они имеют такое же строение, как и постоянные зубы. У молочных зубов, в отличие от постоянных, меньшие размеры, голубоватого цвета эмаль, более короткие корни, достаточно крупные полости зубов. На каждой половине челюсти имеется по два резца, один клык, два больших коренных зуба. Молочные верхние резцы от постоянных отличаются меньшими размерами, более низкой коронкой, почти полным отсутствием зубцов на режущем крае, более пологой эмалево-цементной границей. У латерального (1-го) молочного резца верхней челюсти коронка более узкая, а у медиального (2-го) – более широкая. Язычный бугорок у молочных резцов верхней челюсти не разделяется на отдельные зубцы

(фрагменты). Молочные нижние резцы имеют слабо выраженные бугорки на режущем крае, рельеф язычной поверхности сглажен, язычный бугорок почти не выявляется. Латеральный резец менее широкий, чем медиальный. Зубные бугорки на язычной поверхности молочных нижних резцов выражены меньше, чем у аналогичных зубов верхней челюсти. Корень у молочных резцов нижней челюсти уплощен, на его мезиальной и дистальной поверхностях имеется по продольной борозде, верхушка корня отклоняется вестибулярно.

Молочные клыки похожи на аналогичные постоянные зубы. Форма вестибулярной поверхности у молочного клыка верхней челюсти ромбовидная, у клыка нижней челюсти углы коронки закруглены. На язычной поверхности у клыка верхней челюсти выражены краевые гребешки, направленные к основанию коронки, у клыка нижней челюсти эти гребешки сливаются с язычным бугорком. У клыка верхней челюсти

корень треугольный или имеет округлые контуры, у клыка нижней челюсти – уплощенный, с продольными бороздками.

Молочные верхние большие коренные зубы отличаются от аналогичных постоянных зубов. У молочных больших коренных зубов верхней челюсти имеется три корня: мезиальный и дистальный вестибулярные и язычный. По бокам на вестибулярных корнях имеются продольные борозды. Корни этих зубов обычно направлены в стороны. Верхушка мезиально-щечного корня отклоняется дистально. Часто дистальнощечный и язычный корни у верхнего 1-го моляра не разъединены. У 1-го молочного моляра верхней челюсти на щечной поверхности выражен щечный бугорок, мезиальный угол коронки менее закруглен, чем дистальный. У основания коронки в мезиовестибулярном направлении имеется утолщение – базальный молярный бугорок. На жевательной поверхности этого зуба от щечного режущего края к центральной ямке направляется гребешок, по бокам которого расположены борозды. Аналогичный гребешок присутствует на режущем крае и на язычной поверхности 1-го молочного моляра верхней челюсти. У этого зуба выражены краевые гребешки. На язычной поверхности коронки при переходе ее в шейку имеется сужение (пояс); мезиальная поверхность округлая, на щечной - виден базальный бугорок с наклоном в язычном направлении. 2-й молочный моляр верхней челюсти - самый крупный из всех молочных зубов

Молочные большие коренные зубы нижней челюсти имеют особенности. Нижние моляры на щечной поверхности имеют выраженный пояс у основания коронки и базальный бугорок, на жевательной поверхности видны 2-4 бугорка. На режущем щечном крае выражен вестибулярно-мезиальный бугорок (протоконид), менее заметен вестибулярнодистальный бугорок (гипоконид). На язычном режущем крае обычно развиты язычно-дистальный бугорок (энтоконид) и язычно-мезиальный бугорок (мезоконид), разделяющийся на несколько частей. Центральная борозда на жевательной поверхности глубокая, к ней направлены гребешки жевательных бугорков. Имеются мезиальный и дистальный корни, мезиальный из них имеет два канала. 2-й молочный моляр нижней челюсти похож на 1-й постоянный моляр.



## Прорезывание зубов

У новорожденного ребенка коронки резцов и клыков в основном сформированы, находятся в зубных альвеолах. После рождения ребенка начинается формирование корней зубов, образование межальвеолярных перегородок. Затем участок десны, соответствующий коронке зуба, истончается, и коронка выходит на поверхность. По мере образования постоянных зубов молочные постепенно заменяются. Вначале рассасываются верхушки корней, затем те части корня, которые находятся ближе к зачатку постоянного зуба. Остатки молочных зубов постепенно «вытесняются» образующимися постоянными зубами. С 3-4 летнего возраста между молочными зубами образуются диастемы (промежутки), размеры которых на верхней челюсти больше, чем на нижней. Полностью прорезавшимся зуб считается тогда, когда его коронка полностью выходит из десны.

**Альвеолярная дуга** – это линия, проведенная по гребню альвеолярного отростка. Выступающая часть коронки зубов, располагающихся в челюстях, образует зубные дуги (или ряды). Верхняя зубная дуга несколько шире нижней, поэтому жевательные поверхности верхних зубов находятся впереди и снаружи от нижних зубов. Базальной дугой называют линию, проведенную через верхушки корней зубов. У верхней челюсти зубная дуга шире альвеолярной, которая шире базальной. У нижней челюсти самая широкая базальная дуга, несколько уже альвеолярная и самая узкая зубная дуга.

**Окклюзия**-положение сомкнутых зубов. Зубы верхнего и нижнего рядов находятся между собой в определенных соотношениях. Так, бугоркам моляров и премоляров одной челюсти соответствуют углубления на одноименных зубах другой челюсти. Одноименные зубы правой и левой сторон, как известно, именуется антимерами. Соприкасающиеся зубы верхней и нижней челюстей называют зубами антагонистами.

Различают центральную окклюзию, когда положение верхних и нижних резцов совпадает, переднюю окклюзию, когда нижний зубной ряд выдвинут вперед; боковую окклюзию, левую – при сдвиге нижней челюсти влево, правую - при сдвиге нижней челюсти вправо.

**Прикусом** называют положение зубных дуг в центральной окклюзии. Прикус различают: временный – молочных зубов, сменный – при смене молочных зубов на постоянные зубы, когда в зубном ряду имеются одновременно и молочные и постоянные зубы, и постоянный – прикус постоянных зубов.

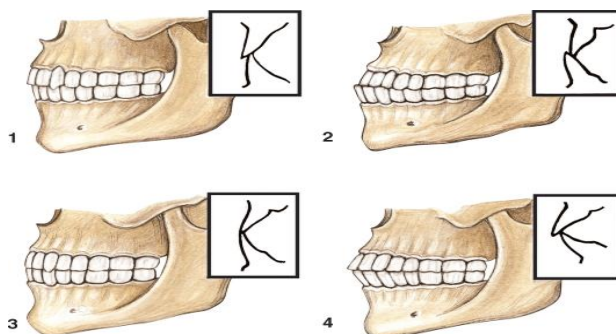


Рисунок 21. Разновидности физиологического постоянного прикуса, вид сбоку. Схематично в правом верхнем углу каждого рисунка показаны взаимоотношения зубов верхней и нижней челюстей: 1 - ортогнатический прикус; 2 - прогнатический прикус; 3 - прямой прикус; 4 - бипрогнатический прикус

**Ортогнатия** – положение зубов, когда верхние резцы выступают кпереди по отношению к нижним.

**Прогнатия** – умеренное выстояние зубов нижней челюсти спереди по отношению к верхним зубам.

**Бипрогнатия** – одновременный наклон кпереди зубов верхней и нижней челюстей, а ортогения – краевое смыкание зубов.

**Иннервация зубов.** Зубы верхней челюсти иннервируются парными верхними задними альвеолярными нервами (из верхнечелюстного нерва), средними и передними альвеолярными нервами (из подглазничного нерва). Верхние альвеолярные нервы в верхнечелюстных костях образуют верхнее пародонтальное сплетение, от которого к зубам направляются верхние зубные ветви, к стенкам зубных альвеол и к деснам – альвеолярно-десневые ветви и к периодонту – пародонтальные ветви.

Зубы нижней челюсти иннервируются ветвями правого и левого нижних альвеолярных нервов. От этих нервов отходят нижние зубные ветви к зубам, нижние альвеолярно-десневые ветви – к стенкам зубных альвеол и деснам, а также пародонтальные ветви к периодонту. Между всеми этими ветвями в пародонте имеются связи, за счет чего формируется пародонтальная сеть.

**Кровоснабжение зубов.** Зубы кровоснабжаются ветвями верхнечелюстной артерии. К передним зубам верхней челюсти подходят передние верхние альвеолярные артерии (из подглазничной артерии), к задним зубам верхней челюсти – задние верхние альвеолярные артерии. К нижним зубам – нижняя альвеолярная артерия. От альвеолярных артерий отходят к зубам зубные ветви, к альвеолам и деснам – альвеолярно-десневые и к периодонту пародонтальные ветви. Между всеми этими ветвями образуются анастомозы в виде пародонтальной артериальной сети (верхнечелюстной и нижнечелюстной). Зубные ветви проникают через отверстие верхушки зуба в канал корня и ветвятся в пульпе зуба.

**Венозный отток** от зубов осуществляется по одноименным венам из пародонтального венозного сплетения в крыловидное венозное сплетение, а также в лицевую вену от верхних зубов.

**Лимфоотток от зубов.** Из лимфатических капилляров пульпы, периодонта, стенок зубной альвеолы и десен образуются отводящие лимфатические сосуды, в основном сопровождающие артерии и вены. От клыков и резцов верхней челюсти лимфа оттекает в поднижнечелюстные лимфатические узлы, от премоляров и моляров верхней челюсти – в поверхностные щечные, в околоушные и поднижнечелюстные узлы и далее в глубокие латеральные шейные лимфатические узлы.

От зубов нижней челюсти лимфатические сосуды следуют к подподбородочным (от резцов и клыков), к поднижнечелюстным лимфатическим узлам (от премоляров и моляров) и далее в передние яремные и глубокие латеральные шейные лимфатические узлы.

### **Развитие зубов**

Закладка зубов происходит с 6-й недели внутриутробной жизни, когда многослойный эпителий ротовой бухты утолщается вдоль ротовой щели и образуется зубной валик, который постепенно врастает в подлежащую

мезенхиму, из которого формируется эпителиальная пластинка по краю ротовой щели. Эта пластинка расщепляется на губную и зубную. Губная пластинка образует желобок, отделяющий закладку губы и щеки с одной стороны (с наружной) и десны – с другой (внутренней).

#### ТЕСТЫ ДЛЯ САМОКОНТРОЛЯ

##### **1. Какие поверхности имеет коронка моляра верхней челюсти?**

- 1) щечную;
- 2) язычную;
- 3) нёбную;
- 4) окклюзальную;
- 5) мезиальную и дистальную аппроксимальные.

##### **2. Какие поверхности имеет коронка моляра нижней челюсти?**

- 1) щечную;
- 2) язычную;
- 3) нёбную;
- 4) окклюзальную;
- 5) мезиальную и дистальную аппроксимальные.

##### **3. Укажите поверхности коронки латерального резца верхней челюсти:**

- 1) губная;
- 2) щечная;
- 3) нёбная;
- 4) мезиальная и дистальная аппроксимальные;
- 5) режущий край.

##### **4. Укажите поверхности коронки латерального резца нижней челюсти:**

- 1) губная;
- 2) язычная;
- 3) щечная;
- 4) режущий край;
- 5) мезиальная и дистальная аппроксимальные.

##### **5. Перечислите признаки зубов:**

- 1) эмалево-цементная граница;
- 2) признак корня;
- 3) признак угла коронки;
- 4) рельеф коронки;
- 5) признак кривизны коронки.

##### **6. Назовите возвышения рельефа коронки зуба:**

- 1) бугорок;
- 2) острие;
- 3) окклюзальная ямка;
- 4) пояс;
- 5) гребешок.

##### **7. Как называются углубления рельефа коронки зуба?**

- 1) острие;
- 2) окклюзальная ямка;

- 3) пояс;
- 4) окклюзальная щель;
- 5) валик.

**8. Корни каких зубов чаще всего прилежат к нижней стенке верхнечелюстной пазухи?**

- 1) клыка;
- 2) первого премоляра;
- 3) второго премоляра;
- 4) первого и второго моляров;
- 5) третьего моляра.

**9. Корни каких зубов чаще всего прилежат к нижней стенке носовой полости?**

- 1) медиальных резцов;
- 2) латеральных резцов;
- 3) клыков;
- 4) первых премоляров;
- 5) вторых премоляров.

**10. Корни каких зубов чаще всего прилежат к нижнечелюстному каналу?**

- 1) медиального и латерального резцов;
- 2) клыка;
- 3) первого премоляра;
- 4) второго премоляра;
- 5) первого и второго моляров.

**11. Какой из постоянных зубов прорезывается первым?**

- 1) медиальный резец верхней челюсти;
- 2) медиальный резец нижней челюсти;
- 3) первый моляр верхней челюсти;
- 4) первый моляр нижней челюсти;
- 5) клык нижней челюсти.

**12. Назовите источники кровоснабжения зубов:**

- 1) верхнечелюстная артерия;
- 2) поверхностная височная артерия;
- 3) подбородочная артерия;
- 4) лицевая артерия;
- 5) глазная артерия.

**13. В какие вены происходит отток крови от зубов верхней и нижней челюсти?**

- 1) верхнечелюстные;
- 2) крыловидное венозное сплетение;
- 3) лицевую;
- 4) занижнечелюстную;
- 5) язычную.

**14. В какие лимфатические узлы происходит преимущественно отток лимфы от зубов?**

- 1) лицевые;
- 2) околоушные;

- 3) поднижнечелюстные;
- 4) подбородочные;
- 5) окологлоточные.

**15. Назовите источники иннервации зубов верхней челюсти:**

- 1) скуловой нерв;
- 2) подглазничный нерв;
- 3) задние верхние альвеолярные нервы;
- 4) жевательный нерв;
- 5) щечный нерв.

**16. Назовите источники иннервации зубов нижней челюсти:**

- 1) подглазничный нерв;
- 2) щечный нерв;
- 3) латеральный и медиальный крыловидные нервы;
- 4) нижний альвеолярный нерв;
- 5) подбородочный нерв.

**17. Назовите источники иннервации нёбной поверхности десны:**

- 1) носонёбный нерв;
- 2) подглазничный нерв;
- 3) большой нёбный нерв;
- 4) щечный нерв;
- 5) задние верхние альвеолярные нервы.

**18. Назовите источники иннервации щечной поверхности десны верхней челюсти:**

- 1) подглазничный нерв;
- 2) щечный нерв;
- 3) носонёбный нерв;
- 4) задние верхние альвеолярные нервы;
- 5) язычный нерв.

**19. Назовите источники иннервации язычной поверхности десны:**

- 1) резцовый нерв;
- 2) нижний альвеолярный нерв;
- 3) подбородочный нерв;
- 4) язычный нерв;
- 5) щечный нерв.

**20. Какие поверхности имеет коронка центральных резцов верхней и нижней челюсти?**

- 1) дистальная и мезиальная аппроксимальные;
- 2) режущий край;
- 3) нёбная (язычная);
- 4) вестибулярная;
- 5) окклюзальная.

**21. Назовите характерные особенности строения резцов:**

- 1) одиночный корень;
- 2) окклюзальная поверхность называется режущим краем;
- 3) лингвальная поверхность вогнутая;
- 4) признак корня не выражен;
- 5) наиболее широкая коронка у медиальных резцов.

**22. Назовите особенности рельефа коронки медиальных верхних резцов:**

- 1) прямой угол, образуемый режущим краем и медиальной аппроксимальной поверхностью;
- 2) вестибулярная поверхность имеет треугольную форму;
- 3) режущий край нестертых зубов имеет 3 сосочка;
- 4) нёбная поверхность коронки имеет овальную форму;
- 5) бугорок в шеечной трети коронки слабо выражен.

**23. Какие особенности строения имеет коронка медиальных нижних резцов?**

- 1) самые малые размеры из всех постоянных зубов;
- 2) язычная поверхность вогнутая;
- 3) режущий край нестертых зубов имеет 3 сосочка;
- 4) пояс на язычной поверхности выражен лучше, чем у верхних резцов;
- 5) наиболее широкой частью является шеечная треть коронки.

**24. Какие характерные особенности строения имеют верхние клыки?**

- 1) самые длинные зубы;
- 2) имеют самые малые размеры коронки из всех постоянных зубов;
- 3) на режущем крае зуба находится бугорок;
- 4) в вестибулярной норме имеет двухскатный режущий край;
- 5) на нёбной поверхности имеется хорошо выраженный пояс.

**25. Какие характерные особенности строения имеют нижние клыки?**

- 1) большие размеры по сравнению с верхними клыками;
- 2) меньшие размеры по сравнению с верхними клыками;
- 3) образования рельефа коронки выражены лучше, чем у верхних клыков;
- 4) образования рельефа коронки менее выражены, чем у верхних клыков;
- 5) корень может быть раздвоен у верхушки.

Правильные ответы:

- |                |               |                |                |                |
|----------------|---------------|----------------|----------------|----------------|
| 1. 1, 3, 4, 5  | 2. 1, 2, 4, 5 | 3. 1, 3, 4, 5  | 4. 1, 2, 4, 5  | 5. 2, 3, 5     |
| 6. 1, 2, 4, 5  | 7. 2, 4       | 8. 4, 5        | 9. 1, 2        | 10. 4, 5       |
| 11. 4          | 12. 1         | 13. 1, 2, 3, 4 | 14. 2, 3, 4    | 15. 2, 3       |
| 16. 4          | 17. 1, 3      | 18. 1, 2       | 19. 2, 4       | 20. 1, 2, 3, 4 |
| 21. 1, 2, 3, 5 | 22. 1, 3      | 23. 1, 2, 3    | 24. 1, 3, 4, 5 | 25. 2, 4, 5    |

## **Занятие №11**

**Тема: КЛИНИЧЕСКАЯ АНАТОМИЯ ДНА ПОЛОСТИ РТА.**

**Содержание занятия:** Клиническая анатомия дна полости рта, мышцы, фасции, клетчаточное пространство. Зев, язык. Кровоснабжение, иннервация, лимфоотток.

**Контрольные вопросы:**

1. Дайте определение, что такое язык?

2. Назовите функции языка.
  3. Назовите части, поверхности и края языка.
  4. Какие сосочки имеются на поверхности языка? Какие из них содержат вкусовые почки?
  5. Перечислите собственные мышцы языка. Какие функции выполняет каждая из этих мышц?
  6. Перечислите наружные мышцы языка, места их начала и прикрепления. Какие функции выполняет каждая из наружных мышц языка?
  7. Назовите артерии и вены, участвующие в кровоснабжении языка.
  8. В какие лимфоидные узлы осуществляется лимфоотток от языка?
  9. Какие нервы осуществляют чувствительную иннервацию языка?
  10. Какие нервы осуществляют двигательную иннервацию мышц языка?
  11. Опишите нервные пути проведения вкусовой чувствительности языка и локализацию вкусовых нервных центров.
  12. Опишите нервные пути проведения тактильной, болевой и температурной чувствительности языка и локализацию соответствующих нервных центров.
  13. Дайте определение, что такое зев?
  14. Перечислите анатомические образования, ограничивающие отверстие зева.
- Опишите топографию лимфоидного кольца?
15. Какие мышцы входят в состав диафрагмы полости рта?

### **Справочный материал:**

Диафрагма полости рта (diaphragma oris) образует дно ротовой полости; она сформирована мягкими тканями, расположенными между нижней челюстью и подъязычной костью. Ее основу составляет парная челюстно-подъязычная мышца (m. mylohyoideus). Эта мышца начинается от внутренней поверхности тела нижней челюсти на linea mylohyoidea и прикрепляется к подъязычной кости, частично срастаясь по срединной линии, образуя при этом сухожильный шов.

В состав диафрагмы полости рта также входят: подбородочно-подъязычная мышца (m. geniohyoideus) и переднее брюшко двубрюшной мышцы (m. digastricus). Подбородочно-подъязычная мышца начинается от подбородочной ости на нижней челюсти и направляется к телу подъязычной кости, проходя кнутри от челюстно-подъязычной мышцы. Двубрюшная мышца, состоит из двух частей. Ее заднее брюшко начинается от сосцевидной вырезки височной кости, направляется вперед и вниз, прикрепляясь к телу и большому рогу подъязычной кости. Переднее брюшко начинается в двубрюшной ямке на нижней челюсти, а прикрепляется к телу и большому рогу подъязычной кости в том месте, где прикрепляется и заднее брюшко. Переднее брюшко двубрюшной мышцы проходит кнаружи от челюстно-подъязычной мышцы; его можно прощупать через кожный покров.

Эти мышцы, составляющие диафрагму рта, действуют на нижнюю челюсть и подъязычную кость. При фиксированном положении нижней челюсти они поднимают подъязычную кость, а вместе с ней и гортань,

участвуя при этом в акте глотания. При фиксированном положении подъязычной кости они участвуют в опускании нижней челюсти и открытии полости рта. Кроме указанных мышц в формировании дна полости рта участвуют парные мышцы языка: подбородочно-язычная мышца и подъязычно-язычная мышца, а также фасции и подкожно-жировая клетчатка.

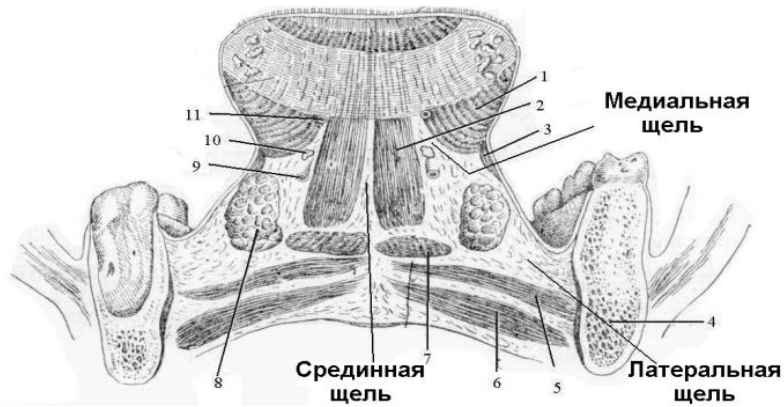


Рисунок 22– Клетчаточные пространства дна полости рта. Фронтальный распил, проведенный вблизи угла нижней челюсти через корень языка (по Н.И. Пирогову).

1 – подъязычно-язычная мышца, 2 – подбородочно-язычная мышца, 3 – шило-подъязычная мышца, 4 – тело нижней челюсти, 5 – челюстно-подъязычная мышца, 6 – двубрюшная мышца, 7 – подбородочно-подъязычная мышца, 8 – подъязычная слюнная железа, 9 – подъязычная артерия, 10 – подъязычный нерв, 11 – глубокая артерия языка. пространства дна полости рта , соответствующем челюстно-язычному желобку.

### **Язык (lingua, glossa)**

Язык – мышечный орган, покрытый слизистой оболочкой, участвует в механической обработке пищи, в акте глотания, во вкусовом восприятии, в артикуляции речи.

Части: верхушка, спинка, корень, тело.

Поверхности: нижняя поверхность языка, верхняя поверхность языка, края языка.

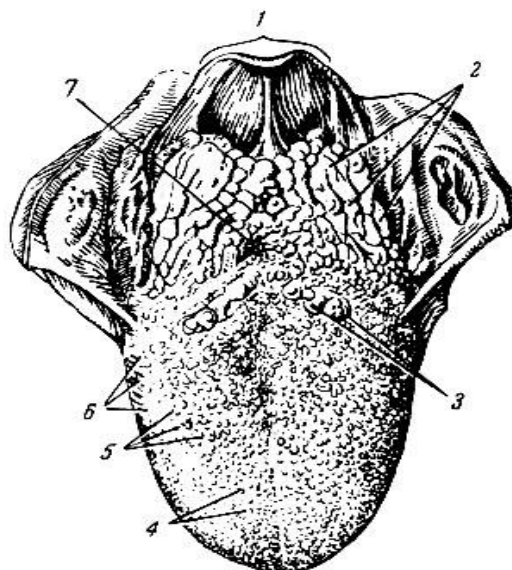


Рисунок 1– Язык (вид сверху). 1 - надгортанник; 2 - язычная миндалина; 3 - желобовидные сосочки; 4 - нитевидные сосочки; 5 - грибовидные сосочки; 6 - листовидные сосочки; 7 - слепое отверстие языка



Вдоль спинки на верхней поверхности проходит срединная борозда языка (*sulcus medianus linguae*), которая заканчивается слепым отверстием языка (*foramen caecum linguae*). В стороны от слепого отверстия к краям языка идет неглубокая пограничная борозда, разделяющая корень и тело языка.

Слизистая оболочка языка образует многочисленные возвышения - сосочки языка: Нитевидные и конические сосочки (*papillae filiformes et papillae conicae*) расположены по всей поверхности спинки языка кпереди от пограничной борозды. Грибовидные сосочки (*papillae fungiformes*) имеются в основном на вершине по краям языка. Желобовидные сосочки (окруженные валом, *papillae vallatae*) расположены на границе корня и тела языка. Листовидные сосочки (*papillae foliatae*) в виде плоских удлиненных пластинок располагаются на краях языка. Слизистая оболочка корня языка сосочков не имеет. Под слизистой оболочкой корня языка расположена язычная миндалина (*tonsilla lingualis*).

На нижней поверхности языка имеются две бахромчатые складки (*plicae fimbriatae*), и уздечка языка (*frenulum linguae*), подъязычный сосочек (*caruncula sublingualis*), на котором открываются выводные протоки поднижнечелюстной и подъязычной слюнных желез. Кзади от подъязычного сосочка находится продольная подъязычная складка (*plica sublingualis*), соответствующая лежащей здесь одноименной слюнной железе.

#### Мышцы языка

Собственные:

- 1) Верхняя продольная мышца.
- 2) Нижняя продольная мышца.
- 3) Вертикальная мышца языка.
- 4) Поперечная мышца языка.

Скелетные:

- 1) Подбородочноязычная мышца.
- 2) Подъязычно-язычная мышца.
- 3) Шило-язычная мышца.

Иннервация: мышцы языка иннервирует подъязычный нерв. Чувствительная (неспецифическая и специфическая вкусовая), а также парасимпатическая иннервация слизистой оболочки: передние две трети языка – язычный нерв (тройничный нерв) и барабанная струна (лицевой нерв), задняя треть – языкоглоточный нерв, корень языка – блуждающий нерв.

Кровоснабжение языка: язычная артерия (из наружной сонной артерии).

Венозный отток: через язычную вену во внутреннюю яремную.

Лимфатические сосуды впадают: в язычные, поднижнечелюстные, подподбородочные и глубокие латеральные шейные лимфатические узлы, расположенные вдоль внутренней яремной вены.

#### Клетчаточные пространства дна ротовой полости.

Подъязычное клетчаточное пространство сверху ограничено слизистой оболочкой полости рта, снизу – челюстно-подъязычной мышцей,

латерально – внутренней поверхностью тела нижней челюсти и медиально – подъязычноязычной и под-бородочно-язычной мышцами языка. Содержит:

- клетчатка
- подъязычная слюнная железа
- проток поднижнечелюстной железы
- язычный сосудисто-нервный пучок
- включающий язычный нерв, подъязычные артерию, вену, лимфатические сосуды.

Это пространство сообщается с поднижнечелюстным пространством по ходу протока поднижнечелюстной железы.

Язычный межмышечный промежуток находится между подбородочно-язычной и подъязычно-язычной мышцами. В нем располагается язычная артерия.

Поднижнечелюстное клетчаточное пространство занимает поднижнечелюстной треугольник шеи. Ограничено внутренней поверхностью тела нижней челюсти, сверху – челюстно-подъязычной мышцей, а снизу - поверхностной пластинкой шейной фасции, которая покрывает снизу челюстно-подъязычную мышцу. В этом клетчаточном пространстве, кроме поднижнечелюстной железы, расположены лицевые артерия и вена, челюстно-подъязычный нерв, поднижнечелюстной лимфатические сосуды и лимфатические узлы. Это пространство сообщается с подъязычным пространством полости рта.

Подподбородочный межмышечный промежуток находится между передними брюшками двубрюшных мышц в области подподбородочного треугольника шеи. В этом промежутке расположены притоки передней яремной вены, подподбородочные лимфатические сосуды и узлы.

Зев (fauces) представляет собой комплекс подвижных образований, ограничивающих отверстие, сообщающее полость рта с глоткой. Он легко доступен для визуального и инструментального осмотра при открытом рте. Его наиболее узкая часть – перешеек зева (isthmus faucium) сверху ограничена задним краем мягкого неба, с боков - небно-язычными и небно-глочными дужками, между которыми с каждой стороны расположена небная миндалина, снизу – верхней поверхностью корня языка.

#### ТЕСТЫ ДЛЯ САМОКОНТРОЛЯ:

##### **1. Чем образована верхняя стенка полости рта?**

1. – щеками
2. – диафрагмой полости рта
3. – губами
4. – небом

##### **2 Чем образована нижняя стенка полости рта?**

1. – щеками
- 2.– диафрагмой полости рта
- 3.– губами
4. – небом

**3. Чем образована латеральная стенка полости рта?**

1. – щеками
2. – диафрагмой полости рта
3. – губами
4. – небом

**4. Чем образована передняя стенка полости рта?**

1. – щеками
- 2 – диафрагмой полости рта
- 3 – губами
- 4 – небом

**5. Что входит в состав губ?**

1. – хрящ
2. – груговая мышца рта
3. – кожа
4. - слизистая оболочка

**6. Что входит в состав щек?**

1. – хрящ
2. – мышцы
- 3.– кожа
4. – слизистая оболочка.

**7. Назовите анатомические группы мышц языка.**

1. – сгибатели языка
2. – собственные мышцы языка
3. – скелетные мышцы языка
4. – сжиматели языка

Правильные ответы:

1)4 2)2 3)1 4)4 5)2,3,4 6)2,3,4. 7)2,3.

**Занятие №12**

**Тема: КЛИНИЧЕСКАЯ АНАТОМИЯ ОБЛАСТИ НОСА.**

**Содержание занятия:** Границы, кровоснабжение, иннервация, лимфоотток. Придаточные пазухи носа.

**Контрольные вопросы:**

1. Границы области носа. Наружный нос: строение, иннервация, кровоснабжение, пути лимфооттока.

2. Костные стенки полости носа. Анатомические структуры, образующие перегородку носа.

3. Носовые раковины и носовые ходы. Сообщения полости полости носа с околоносовыми пазухами. Носослезный канал.

4. Кровоснабжение, венозный отток, лимфоотток от слизистой оболочки полости носа. Локализация и функциональное значение венозного сплетения Киссельбаха.

5. Иннервация слизистой оболочки полости носа, источники секреторной иннервации желез.

6. Морфофункциональная характеристика околоносовых пазух (топография, строение, значение). Сроки формирования в онтогенезе.

7. Источники иннервации, кровоснабжения и пути лимфооттока от слизистой оболочки околоносовых пазух.

8. Соотношение корней зубов верхней челюсти с верхнечелюстной пазухой и полостью носа.

### **Справочный материал:**

#### Область носа, regio nasalis.

Границы: Верхняя граница соответствует горизонтальной линии, соединяющей медиальные концы бровей, нижняя – линии, проведенной через прикрепление носовой перегородки, а боковые границы определяются носощечными и носо-губными складками. Область носа делится на наружный нос и полость носа.

Наружный нос, *nasus externus*, образован носовыми костями лобными отростками верхней челюсти и хрящами. Кожа кончика носа и на крыльях толстая, богата сальными железами и прочно сращена с хрящами наружного носа, она переходит на внутреннюю поверхность хрящей, образующих преддверие полости носа (хрящи крыльев и перегородки). Здесь кожа покрыта толстыми короткими волосками.

Сосуды наружного носа представляют собой анастомозы *a. dorsalis nasi* (из глазной артерии) с ветвями лицевой артерии и наружных вен носа, *vv. nasales externae*, впадающих в лицевую вену, с истоками глазных вен, являющимися притоками пещеристого синуса.

Чувствительная иннервация в области корня носа осуществляется ветвью подблокового нерва, *p. infratrochlearis* (I ветвь тройничного нерва), а в области спинки, крыльев и кончика носа – наружными носовыми ветвями, *pp. nasales externi* из *p. ethmoidalis anterior* (от носоресничного нерва из I ветви тройничного нерва).

Полость носа разделена перегородкой, *septum nasi*, на правую и левую половины и двумя отверстиями, *choanae*, сообщается с носоглоткой. Костная часть перегородки носа образована сошником и перпендикулярной пластинкой решетчатой кости. Хрящевая – хрящом перегородки носа. Перепончатая – кожей.

Верхняя стенка полости носа образована:

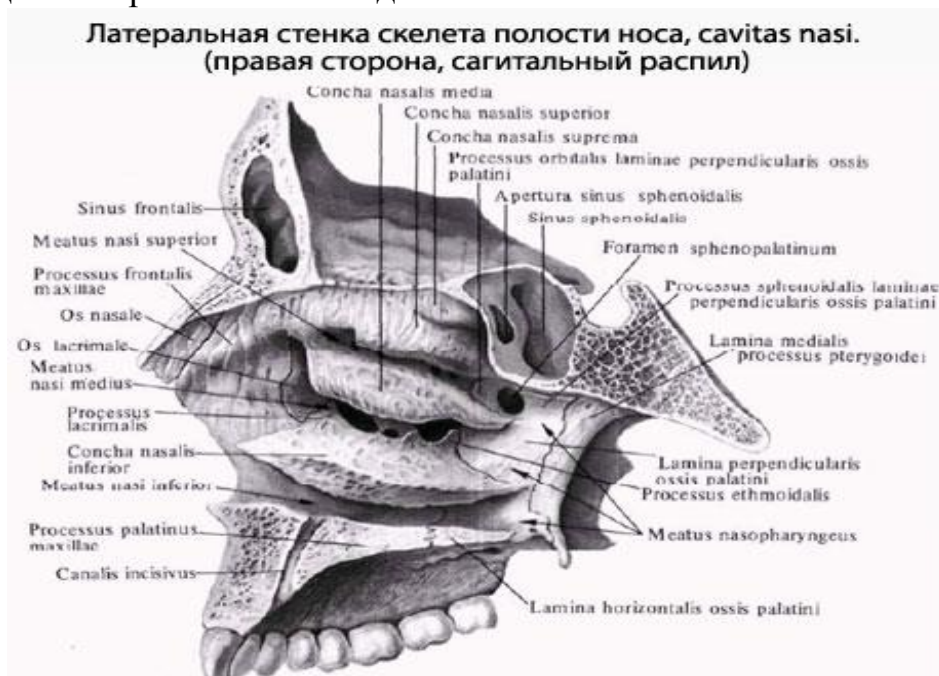- носовыми костями
- лобными отростками верхнечелюстных костей
- лобными костями, *lamina cribrosa ossis ethmoidalis*
- телом клиновидной кости с *concha sphenoidalis*.

Нижняя стенка полости носа образована:

- горизонтальными пластинками небных костей
- небными отростками верхней челюсти (образующими *spina nasalis anterior*).

Латеральная стенка образована:

- носовая поверхность тела и лобный отросток верхнечелюстной кости
- решетчатый лабиринт решетчатой кости
- носовая кость
- слезная кость
- перпендикулярная пластинка небной кости и медиальная пластинка крыловидного отростка клиновидной кости.



На латеральной стенке носовой полости расположены три носовые раковины, покрытые слизистой оболочкой и ограничивающие три носовых хода.

Нижний носовой ход, *meatus nasi inferior*, – самый длинный, образован нижней раковиной и дном полости носа. В него открывается носослезный канал.

Средний носовой ход, *meatus nasi medius*, расположен между нижней и средней раковинами; в него открываются передние ячейки и часть средних ячеек решетчатого лабиринта, лобная и верхнечелюстная пазухи,

Верхний носовой ход, *meatus nasi superior*, ограничен верхней и средней раковинами. В него открываются, пазуха клиновидной кости, часть средних ячеек и задние ячейки решетчатого лабиринта.

Сзади расположено клиновидно-небное отверстие *foramen sphenopalatinum*, прикрытое слизистой оболочкой.

Слизистая оболочка делится на дыхательную, *regio respiratoria*, и обонятельную, *regio olfactoria*, области. Обонятельная область занимает верхнюю стенку полости носа, переходит на верхний носовой ход и соответствующую ему часть перегородки носа.

Дыхательная область слизистой оболочки отличается большей толщиной, особенно в области нижней раковины.

Кровоснабжение полости носа осуществляется от верхнечелюстной артерии, одной из конечных ветвей наружной сонной артерии. От нее отходит клиновидно-небная (*a. sphenopalatina*), входящая в полость носа

через одноименное отверстие примерно на уровне заднего конца средней раковины. Она дает ветви для боковой стенки носа и перегородки носа, через резцовый канал анастомозирует с большой небной артерией и артерией верхней губы. Кроме того, в полость носа проникают передняя и задняя решетчатые артерии (a. ethmoidalis anterior et posterior), отходящие от глазной артерии, являющейся ветвью внутренней сонной артерии. Кровоснабжение наружного носа представлены анастомозами угловой артерии (a. angularis) (из лицевой артерии) и дорсальной артерии носа (a. dorsalis nasi), которая является конечной ветвью глазной артерии (a. ophthalmica).

Вены полости носа расположены более поверхностно относительно артерий и образуют в слизистой оболочке носовых раковин, перегородке носа несколько сплетений, одно из которых – Киссельбахово. Из задних отделов полости носа венозная кровь поступает в крыловидное сплетение (plexus pterigoideus), связанное в свою очередь с пещеристым синусом (sinus cavernosus). Это может привести к распространению инфекционного процесса из полости носа и носовой части глотки в полость черепа.

Из передних отделов полости носа венозная кровь следует в вены верхней губы, угловые вены, которые через верхнюю глазничную вену также проникают в пещеристый синус. Большое значение имеет связь передних и задних вен решетчатого лабиринта с венами орбиты, что может обуславливать переход воспалительного процесса с решетчатого лабиринта на содержимое орбиты. Кроме того, одна из ветвей передних вен решетчатого лабиринта, проходя через решетчатую пластинку, проникает в переднюю черепную ямку, анастомозируя с венами мягкой мозговой оболочки. Благодаря густой венозной сети с многочисленными анастомозами в пограничных областях возможно развитие тяжелых осложнений, таких как тромбоз вен челюстно-лицевой области, тромбоз вен глазницы, тромбоз пещеристого синуса, развитие сепсиса.

Лимфатические сосуды отводят лимфу в задние отделы полости носа, проникают в носовую часть глотки, обходя сверху и снизу глоточные отверстия слуховых труб, проникают в заглочные лимфатические узлы, располагающиеся между предпозвоночной фасцией и собственной фасцией шеи в рыхлой клетчатке. Часть лимфатических сосудов из полости носа направляются в глубокие шейные узлы.

Иннервация – помимо обонятельного нерва (n. olfactorius), слизистая оболочка носа снабжается чувствительными волокнами I и II ветви тройничного нерва (n. trigeminis).

#### **Околоносовые пазухи.**

К околоносовым пазухам (sinus paranasales) относят:

- верхнечелюстную,
- клиновидную,
- лобную пазухи,
- решетчатый лабиринт.

Верхнечелюстная пазуха (sinus maxillaris), парная, находится в толще тела верхнечелюстной кости, может иметь форму трехгранной пирамиды,

основание которой обращено к латеральной стенке полости носа, или неправильную форму.

У верхнечелюстной пазухи различают стенки: медиальную (носовую), верхнюю, обращенную к глазнице, передне-латеральную (лицевую), задне-латеральную, прилежащую к крыловидно-небной и подвисочной ямкам, и нижнюю, обращенную к корням верхних зубов. В передней части медиальной стенки, соответственно среднему носовому ходу, находится отверстие верхнечелюстной пазухи – верхнечелюстная расщелина (*hiatus maxillaris*). Передне-латеральная стенка чаще треугольная, образована передней частью верхнечелюстной кости. Задне-латеральная стенка пазухи тонкая, соединяясь с переднелатеральной и верхней стенками, образует верхушку пазухи, обращенную кзади. Верхняя стенка треугольная, наиболее тонкая, содержит подглазничный канал и составляет дно глазницы. (При воспалении верхней челюсти процесс может распространиться в глазницу).

Нижняя стенка обращена к альвеолярному отростку верхнечелюстной кости. Верхнечелюстная пазуха сообщается со средним носовым ходом верхнечелюстной расщелиной, величина которой может быть различна. Инфекция, проникающая в верхнечелюстную пазуху через верхнечелюстную расщелину, удобного оттока для гноя из этой пазухи не имеется, вследствие её высокого расположения. Патологическое содержимое скапливается, как правило, у нижней стенки. Это может приводить к длительному течению воспалительного процесса в верхнечелюстной пазухе и потребовать хирургического вмешательства. Верхнечелюстная пазуха бывает различной формы - суженной (в поперечном направлении) и широкой. Это необходимо учитывать при проведении операции по поводу гайморита. Наилучший оперативный доступ к верхнечелюстной пазухе – через переднюю стенку клыковой ямки (*fossa canina*).

Кровоснабжение верхнечелюстной пазухи осуществляется подглазничной артерией (*a. infraorbitalis*), отходящей от верхнечелюстной артерии (*a. maxillaris*), а иннервация – подглазничным нервом (*n. infraorbitalis*), отходящим от верхнечелюстного нерва (*n. maxillaris*).

Клиновидная пазуха (*sinus sphenoidalis*). Стенки:

- Верхняя стенка тонкая, является дном турецкого седла.
- Нижняя стенка более толстая, образует заднюю часть верхней стенки полости носа.
- Передняя стенка прилежит к верхне-задней части полости носа и к задним ячейкам решетчатой пазухи.
- Задняя стенка пазухи обращена к скату основания черепа.
- Латеральной стенкой служит боковая стенка тела клиновидной кости.

Клиновидная пазуха разделена перегородкой клиновидных пазух (*septum sinuum sphenoidalium*), которая чаще всего, бывает, расположена асимметрично.

Апертура клиновидной пазухи открывается в верхний носовой ход.

Пазуха выстлана слизистой оболочкой и содержит воздух. При проникновении инфекции из носовой полости может возникнуть её воспаление – сфеноидит. При сфеноидите и гнойном расплавлении стенок

возможно вовлечение в патологический процесс анатомических образований, расположенных в средней черепной ямке вблизи клиновидной пазухи: пещеристого синуса, зрительного нерва, внутренней сонной артерии, верхнечелюстного нерва.

Лобная пазуха (sinus frontalis) парная, расположена в толще лобной кости. Перегородка, разделяющая пазуху, только в 50% случаев располагается посередине. Стенками пазухи являются наружная и внутренняя пластинки компактного слоя лобной кости, покрытые слизистой оболочкой. Отверстие пазухи - ее апертура, открывается в средний носовой ход, откуда в нее может проникнуть восходящая инфекция с развитием воспаления лобной пазухи. При воспалении лобной пазухи процесс может распространиться в глазницу, также в переднюю черепную ямку.

Решетчатый лабиринт (labyrinthus ethmoidalis) представлен многочисленными ячейками, которые подразделяют на три группы: передние, средние и задние ячейки решетчатой кости. Передние ячейки открываются в средний носовой ход, средние – в средний или верхний, задние ячейки решетчатой кости открываются в верхний носовой ход. Развитие инфекции в ячейках решётчатой кости может привести к расплавлению глазничной пластинки с прорывом гноя в глазницу. Возможно также распространение инфекции через решётчатую пластинку в переднюю черепную ямку и на зрительный нерв.

## ТЕСТЫ ДЛЯ САМОКОНТРОЛЯ

### 1. Укажите границы области носа:

- 1) сверху – горизонтальная линия, соединяющая медиальные концы бровей;
- 2) сверху – надбровные дуги;
- 3) снизу – горизонтальная линия, проведенная через основание перегородки носа;
- 4) снизу – горизонтальная линия, проведенная через основание верхней губы;
- 5) латерально – носощечные и носогубные складки.

### 2. Назовите функции наружного носа:

- 1) увлажнение воздуха;
- 2) согревание воздуха;
- 3) очищение воздуха;
- 4) обонятельная функция;
- 5) трофическая функция.

### 3. Какие анатомические структуры формируют скелет наружного носа?

- 1) лобный отросток верхней челюсти;
- 2) носовая кость;
- 3) перпендикулярная пластинка нёбной кости;
- 4) хрящи носа;
- 5) ноздри.



**4. Укажите источники кровоснабжения наружного носа:**

- 1) надглазничная артерия;
- 2) угловая артерия;
- 3) верхняя губная артерия;
- 4) дорсальная артерия носа;
- 5) передняя решетчатая артерия.

**5. Укажите пути лимфооттока от наружного носа:**

- 1) поднижнечелюстные лимфатические узлы;
- 2) подбородочные лимфатические узлы;
- 3) лицевые лимфатические узлы;
- 4) затылочные лимфатические узлы;
- 5) сосцевидные лимфатические узлы.

**6. Укажите источники иннервации кожи наружного носа:**

- 1) передний решетчатый нерв;
- 2) задний решетчатый нерв;
- 3) надглазничный нерв;
- 4) подглазничный нерв;
- 5) обонятельные нервы.

**7. Какие кости образуют верхнюю стенку полости носа?**

- 1) решетчатая пластинка решетчатой кости;
- 2) лобный отросток верхней челюсти;
- 3) тело клиновидной кости;
- 4) носовая часть лобной кости;
- 5) малые крылья клиновидной кости.

**8. Какие отверстия имеются в верхней стенке полости носа?**

- 1) клиновидно-нёбное;
- 2) полулунная расщелина;
- 3) хоаны;
- 4) отверстие слезно-носового протока;
- 5) решетчатые отверстия.

**9. Назовите анатомические структуры, образующие нижнюю стенку полости носа:**

- 1) хрящ перегородки носа;
- 2) решетчатая пластинка решетчатой кости;
- 3) твердое нёбо;
- 4) мягкое нёбо;
- 5) нижняя носовая раковина.

**10. Какими структурами ограничен нижний носовой ход?**

- 1) верхняя носовая раковина;
- 2) средняя носовая раковина;
- 3) нижняя носовая раковина;
- 4) мягкое нёбо;
- 5) твердое нёбо.

**11. Какие пазухи открываются в средний носовой ход?**

- 1) клиновидная;
- 2) лобная;
- 3) верхнечелюстная;

- 4) задние ячейки решетчатого лабиринта;
- 5) передние и средние ячейки решетчатого лабиринта.

**12. С какой полостью сообщается нижний носовой ход?**

- 1) лобной пазухой;
- 2) верхнечелюстной пазухой;
- 3) полостью глазницы;
- 4) передними и средними ячейками решетчатого лабиринта;
- 5) передней черепной ямкой.

**13. Какие структуры формируют носовую перегородку?**

- 1) сошник;
- 2) крыловидные отростки клиновидной кости;
- 3) перпендикулярная пластинка решетчатой кости;
- 4) перпендикулярная пластинка нёбной кости;
- 5) хрящ перегородки носа.

**14. Укажите источники кровоснабжения слизистой оболочки полости носа:**

- 1) передняя и задняя решетчатые артерии;
- 2) дорсальная артерия носа;
- 3) восходящая глоточная артерия;
- 4) клиновидно-нёбная артерия;
- 5) нисходящая нёбная артерия.

**15. Укажите пути венозного оттока от полости носа:**

- 1) лицевая вена;
- 2) надглазничная вена;
- 3) подглазничная вена;
- 4) крыловидное венозное сплетение;
- 5) подбородочная вена.

**16. Укажите пути лимфооттока от полости носа:**

- 1) поднижнечелюстные лимфатические узлы;
- 2) подбородочные лимфатические узлы;
- 3) глубокие шейные лимфатические узлы;
- 4) заглочные лимфатические узлы;
- 5) околоушные лимфатические узлы.

**17. Укажите источники иннервации полости носа:**

- 1) передний и задний решетчатые нервы;
- 2) носонёбный нерв;
- 3) подглазничный нерв;
- 4) надглазничный нерв;
- 5) лицевой нерв.

**18. На какой стенке верхнечелюстной пазухи располагается верхнечелюстная расщелина?**

- 1) верхней;
- 2) нижней;
- 3) переднелатеральной;
- 4) заднелатеральной;
- 5) медиальной.

**19. Укажите морфологические особенности верхнечелюстной пазухи:**

- 1) сообщается с верхним носовым ходом;
- 2) ниже верхнечелюстной расщелины располагается альвеолярный карман;
- 3) корни зубов верхней челюсти могут проникать в пазуху;
- 4) с возрастом размеры пазухи уменьшаются;
- 5) иннервацию слизистой оболочки обеспечивает подглазничный нерв.

Правильные ответы:

- |             |            |             |             |            |
|-------------|------------|-------------|-------------|------------|
| 1. 1, 3, 5  | 2. 1, 2, 3 | 3. 1, 2, 4  | 4. 2, 4, 5  | 5. 1, 2, 3 |
| 6. 1, 4     | 7. 1, 3, 4 | 8. 5        | 9. 3        | 10. 3, 5   |
| 11. 2, 3, 5 | 12. 3      | 13. 1, 3, 5 | 14. 1, 4    | 15. 1, 4   |
| 16. 1, 3, 4 | 17. 1, 2   | 18. 5       | 19. 2, 3, 5 |            |

**Занятие №13**

**Тема: КЛИНИЧЕСКАЯ АНАТОМИЯ ШЕИ.**

**Содержание занятия:** Внешние ориентиры и проекции, послойное строение тканей, фасции и межфасциальные пространства. Топография подчелюстного, подбородочного треугольников, сосудисто-нервные образования, лимфатические узлы.

**Контрольные вопросы:**

1. Назовите верхнюю и нижнюю границы шеи.
2. Укажите проекцию на кожные покровы шеи следующих анатомических образований:
  - общей, наружной, внутренней сонных и подключичной артерий;
  - места выхода под кожу чувствительных ветвей шейного сплетения;
  - надключичной части плечевого сплетения;
  - диафрагмального нерва;
  - поднижнечелюстной железы;
  - перешейка щитовидной железы;
  - внутренней, наружной и передней яремных вен;
  - поверхностных и глубоких лимфатических узлов шеи.
3. Области шеи: передняя, латеральная, грудино-ключично-сосцевидная, задняя.
4. Назовите границы треугольников шеи:
5. Укажите местоположение большой и малой надключичных ямок.
6. Мышцы шеи: классификация. Места начала, прикрепления и функции поверхностных, надподъязычных, подподъязычных и глубоких мышц. Источники кровоснабжения и иннервации.
7. Классификация фасций шеи по В. Н. Шевкуненко и Международной анатомической номенклатуре. Места фиксации фасций на костях, их взаиморасположение.
8. Топография и классификация клетчаточных пространств шеи, сообщения с клетчаточными пространствами других областей тела человека.

9. Источники формирования и топография шейного сплетения.
10. Место выхода и области ветвления кожных нервов шейного сплетения.
11. Ход диафрагмального нерва, области иннервации.
12. Источники формирования шейной петли, область иннервации.
13. Границы медиального треугольника шеи, подразделение на области.
14. Границы надподъязычной области шеи и треугольники, входящие в ее состав.
15. Послойное строение поднижнечелюстного треугольника.
16. Поднижнечелюстная железа: топография, фасциальный мешок поднижнечелюстной железы, выводной проток.
17. Источники кровоснабжения, чувствительной и секреторной иннервации поднижнечелюстной железы.
18. Язычный треугольник (Н. И. Пирогова): границы, взаиморасположение сосудов и нервов.
19. Послойное строение шеи в области подподбородочного треугольника.

### **Справочный материал:**

#### **Клиническая анатомия шеи.**

Верхнюю границу шеи проводят от подбородка по основанию и заднему краю ветви нижней челюсти до височно-нижнечелюстного сустава, продолжают кзади через вершину сосцевидного отростка височной кости по верхней выйной линии к наружному выступу затылочной кости. Нижняя граница шеи проходит с каждой стороны от яремной вырезки грудины по верхнему краю ключицы до вершины акромиона и далее к остистому отростку VII шейного позвонка.

Выделяют области шеи: переднюю, грудино-ключично-сосцевидную (правую и левую) и латеральные (правую и левую), а также заднюю.

Передняя область шеи, или передний треугольник шеи (*regio cervicalis anterior, s. trigonum cervicale anterius*), по бокам ограничен грудино-ключично-сосцевидными мышцами. Вверху основание треугольника образует нижняя челюсть, а его вершина достигает яремной вырезки рукоятки грудины. В передней области шеи, в свою очередь, различают с каждой стороны медиальный треугольник шеи, ограниченный спереди срединной линией, сверху – нижней челюстью и сзади – передним краем грудино-ключично-сосцевидной мышцы. Условная горизонтальная плоскость, проведенная через тело и большие рога подъязычной кости, делит срединную область шеи (передний треугольник) на две области: верхнюю надподъязычную (*regio suprahyoidea*) и нижнюю подподъязычную (*regio infrahyoidea*).

В подподъязычной области шеи с каждой стороны различают два треугольника: сонный и мышечный (лопаточно-трахеальный).

В надподъязычной области выделяют три треугольника: подподбородочный (непарный) и парные – поднижнечелюстной и язычный.

Подподбородочный треугольник (*trigonum submentale*) ограничен по бокам передними брюшками двубрюшных мышц, а основанием его служит

подъязычная кость. Вершина треугольника обращена вверх, к подбородочной ости. Дном треугольника служат соединяющиеся швом правая и левая челюстно-подъязычные мышцы. В области этого треугольника находятся подбородочные лимфатические узлы.

Поднижнечелюстной треугольник (trigonum submandibulare) образован вверху телом нижней челюсти, внизу – передним и задним брюшками двубрюшной мышцы. Здесь расположена одноименная (поднижнечелюстная) слюнная железа. В этот треугольник проникают шейная ветвь лицевого нерва и разветвление поперечного нерва шеи. Здесь же поверхностно располагаются лицевые артерия и вена, а позади подчелюстной железы – занижнечелюстная вена. В пределах подчелюстного треугольника под нижней челюстью находятся одноименные лимфатические узлы.

Язычный треугольник (треугольник Пирогова) небольшой, но очень важный для хирургии, находится в пределах поднижнечелюстного треугольника. В пределах язычного треугольника располагается язычная артерия, доступ к которой возможен в этом месте шеи. Спереди язычный треугольник ограничен задним краем челюстно-подъязычной мышцы, сзади и снизу – задним брюшком двубрюшной мышцы, сверху – подъязычным нервом. Дно – m. hyoglossus, по верхней поверхности которой проходит язычная артерия, а по нижней – язычная вена. Для доступа к язычной артерии нужно рассечь поверхностный листок 2-й фасции и развести волокна подъязычно-язычной мышцы.

В латеральной области шеи выделяют лопаточно-ключичный и лопаточно-трапециевидный треугольники.

Лопаточно-ключичный треугольник (trigonum omoclaviculare) расположен над средней третью ключицы. Снизу он ограничен ключицей, сверху – нижним брюшком лопаточно-подъязычной мышцы, спереди – задним краем грудино-ключично-сосцевидной мышцы. В области этого треугольника определяются конечная (третья) часть подключичной артерии, подключичная часть плечевого сплетения, между стволами которого проходит поперечная артерия шеи, а над сплетением – надлопаточная и поверхностная шейная артерии. Кпереди от подключичной артерии, впереди передней лестничной мышцы (в предлестничном промежутке), лежит подключичная вена, прочно сращенная с фасцией подключичной мышцы и пластинками шейной фасции.

Лопаточно-трапециевидный треугольник (trigonum omotrapezoideum) образован передним краем трапециевидной мышцы, нижним брюшком лопаточно-подъязычной мышцы и задним краем грудино-ключично-сосцевидной мышцы. Здесь проходит добавочный нерв, между лестничными мышцами формируются шейное и плечевое сплетения, от шейного сплетения отходят малый затылочный, большой затылочный и другие нервы.

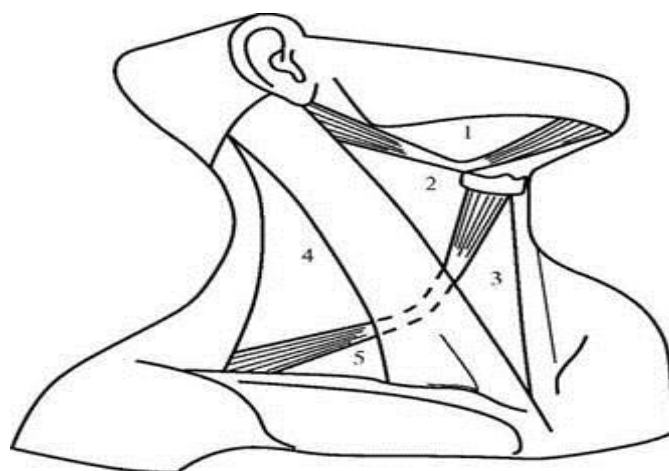


Рисунок 24– Треугольники шеи:

1 - поднижнечелюстной; 2 - сонный; 3 - лопаточно-трахейный; 4 - лопаточно-трапециевидный; 5 - лопаточно-ключичный

Главным ориентиром в переднем отделе шеи является грудино-ключично-сосцевидная мышца, которая разделяет каждую половину передней области шеи на медиальный и латеральный треугольники. Над ней контурируется наружная яремная вена, обычно направляющаяся от угла нижней челюсти к середине ключицы. У середины заднего края грудиноключично-сосцевидной мышцы проецируется место выхода чувствительных ветвей шейного сплетения:

- Большой ушной нерв, n. auricularis magnus
- Поперечный нерв шеи, n. transversus colli,
- Малый затылочный нерв, n. occipitalis minor,
- Надключичные нервы, nn. supraclaviculars medialis, intermedius et lateralis.

По линии, идущей от границы между верхней и средней третями заднего края грудино-ключичнососцевидной мышцы к наружной трети переднего края m. trapezius, проецируется добавочный нерв.

В латеральном треугольнике ориентиром является ключица, образующая его нижнюю границу. На угол между ее верхним краем и грудино-ключично-сосцевидной мышцей проецируется плечевое сплетение, plexus brachialis.

На середину верхнего края ключицы проецируется ствол подключичной артерии.

#### **Фасции шеи:**

**1. Поверхностная фасция шеи** – первая фасция по Шевкуненко, располагается в подкожной клетчатке и образует футляр для подкожной мышцы шеи, m. platysma. Официальная анатомическая номенклатура (PNA, RNA-99) эту фасцию шейной не считает, так как через области шеи она проходит «транзитом», из областей головы на шею и далее на грудную клетку. Поверхностная фасция окружает всю шею, поэтому ее можно встретить в любой области и треугольнике шеи.

**2. Поверхностная пластинка фасции шеи** – вторая фасция шеи по Шевкуненко. Эта фасция также, как и первая, окутывает шею со всех сторон и соответственно, встречается во всех областях и треугольниках. Она

образует футляры для грудино-ключично-сосцевидных и трапециевидных мышц. От 2-й фасции к поперечным отросткам шейных позвонков фронтально идут отроги, разделяющие слои латеральной и задней областей шеи. Кверху от подъязычной кости поверхностная пластинка (2-я фасция) фасции шеи, расщепившись на два листка, образует ложе поднижнечелюстной слюнной железы, которое одновременно является клетчаточным пространством поднижнечелюстного треугольника. В нижнем отделе шеи, на высоте 3 см над яремной вырезкой грудины, 2-я фасция также расщепляется: ее передний листок прикрепляется к наружной, а задний – к внутренней поверхности яремной вырезки. Между ними образуется очень небольшое надгрудинное межфасциальное клетчаточное пространство.

**3. Предтрахеальная пластинка фасции шеи** – третья фасция шеи по Шевкуненко. Эта фасция имеет форму трапеции, которая вверху фиксируется к подъязычной кости, а внизу – к внутренней поверхности рукоятки грудины и обеих ключиц. 3-я фасция шеи образует футляры для подподъязычной (предтрахеальной) группы мышц. Эти мышцы лежат впереди от трахеи и начинаются от подъязычной кости и щитовидного хряща, а прикрепляются к грудины и лопатке: *mm. thyrohyoideus, sternohyoideus, sternothyroideus, omohyoideus*. По ходу этих мышц 3-я фасция спускается по задней стороне рукоятки грудины до уровня хрящей II ребер. Наружные границы 3-й фасции шеи образованы футлярами лопаточно-подъязычных мышц. Между передней поверхностью 3-й фасции и задней поверхностью 2-й фасции шеи образуется надгрудинное пространство. В нем, ближе к яремной вырезке, находится *arcus venosus juguli*. Выше по средней линии обе фасции срастаются, образуя так называемую белую линию шеи шириной 2-3 мм. Она не доходит до яремной вырезки грудины на 3 см, вверху продолжается до подъязычной кости. Через нее осуществляют доступ к органам шеи. Книзу от лопаточно-подъязычных мышц 3-я фасция шеи по Шевкуненко непосредственно прилежит к фасциальному влагалищу сосудисто-нервного пучка, образованному париетальным листком внутришейной (4-й) фасции шеи.

**4. Внутришейная фасция** – четвертая фасция по Шевкуненко, состоит из висцеральной пластинки, непосредственно окутывающей органы шеи, и париетальной, которая находится спереди и с боков от внутренностей шеи. По бокам париетальная пластинка образует влагалище сосудисто-нервного пучка шеи, *vagina carotica*. Анатомическая номенклатура (PNA, RNA) выделяет только *vagina carotica*, хотя висцеральная фасция органов определяется невооруженным глазом.

**5. Предпозвоночная пластинка фасции шеи** – пятая фасция шеи по Шевкуненко. Эта фасция хорошо развита в среднем отделе, образуя здесь костно-фасциальные футляры для длинных мышц головы и шеи. Вверху она прикрепляется на наружном основании черепа кзади от глоточного бугорка затылочной кости; вниз доходит вместе с длинными мышцами до III-IV грудного позвонка, где фиксируется. В боковых отделах шеи пятая фасция образует футляры для передней, средней и задней лестничных мышц, начинающихся от поперечных отростков шейных позвонков, и заканчивается у места прикрепления лестничных мышц к ребрам. Отроги предпозвоночной (пятой) фасции шеи, переходящие с футляров лестничных мышц на пучки шейного и плечевого сплетений спинномозговых нервов, на подключичную

артерию и ее ветви, образуют для них фасциальные влагалища. Предпозвоночную фасцию, как и 1-ю и 2-ю фасции, можно найти во всех треугольниках передней и латеральной областей шеи, кроме поднижнечелюстного и подподбородочного. Фасции шеи прочно связаны со стенками шейных вен посредством соединительнотканых тяжей, и не позволяют им спадаться при ранении. Поэтому, вследствие близости правого предсердия и присасывающего действия грудной клетки, при ранении даже мелких вен шеи может произойти воздушная эмболия.

### **Клетчаточные пространства шеи.**

#### Замкнутые клетчаточные пространства шеи:

1. *Межапоневротическое надгрудное пространство* – располагается между второй и третьей фасцией шеи. Содержимое: яремная венозная дуга, связывающая передние яремные вены. Сообщается с пространством Груббера (слепой мешок позади грудино-ключично-сосцевидной мышцы).

2. *Влагалище грудино-ключично-сосцевидной мышцы* – образовано второй фасцией шеи.

3. *Пространство подчелюстной слюнной железы* – ограничено расщеплением второй фасции шеи и нижней челюстью. Содержимое: подчелюстная слюнная железа, лимфатические узлы, лицевые артерия и вена.

4. *Пространство щитовидной железы* – располагается между капсулой железы и висцеральным листком четвертой фасции шеи. Содержимое: конечные ветви щитовидных артерий.

5. *Предпозвоночное клетчаточное пространство* – расположено между позвоночником и пятой фасцией шеи. Содержимое: пограничный симпатический ствол, длинные мышцы головы и шеи.

#### Сообщающиеся клетчаточные пространства:

1. *Преорганное клетчаточное пространство* – ограничено париетальным и висцеральным листками четвертой фасции шеи спереди от органов шеи. В клетчатке располагается непарное венозное щитовидное сплетение. Пути сообщения: внизу – с клетчаткой переднего средостения.

2. *Позадиорганное клетчаточное пространство* – расположено между париетальным листком четвертой фасции и пятой фасцией шеи. Пути сообщения: внизу – с клетчаткой заднего средостения.

3. *Пространство основного сосудисто-нервного пучка* – образовано париетальным листком четвертой фасции шеи. Содержит сонную артерию, внутреннюю яремную вену, блуждающий нерв, а также клетчатку и цепочку лимфоузлов вдоль задней стенки внутренней яремной вены. Пути сообщения: внизу – с клетчаткой переднего и заднего средостений; вверху – доходит до основания черепа.

4. *Пространство наружного треугольника шеи* – расположено между второй и пятой фасциями шеи. Пути сообщения: снаружи – с клетчаткой надостной ямки и подмышечной впадины; внизу – с клетчаткой переднего средостения.

5. *Глубокое клетчаточное пространство* – под пятой фасцией, вокруг лестничных мышц, окружает подключичную артерию и плечевое сплетение. Сообщается с клетчаткой подмышечной ямки.



## ТЕСТЫ ДЛЯ САМОКОНТРОЛЯ

**1. Через какие анатомические структуры проходит верхняя граница шеи?**

- 1) остистый отросток С7;
- 2) тело подъязычной кости;
- 3) основание нижней челюсти;
- 4) сосцевидный отросток;
- 5) наружный затылочный выступ.

**2. Через какие анатомические структуры проходит нижняя граница шеи?**

- 1) остистый отросток С7;
- 2) яремная вырезка грудины;
- 3) тело подъязычной кости;
- 4) верхний край ключицы;
- 5) акромион лопатки.

**3. На какие области делят шею?**

- 1) латеральную;
- 2) медиальную;
- 3) переднюю;
- 4) заднюю;
- 5) грудино-ключично-сосцевидную.

**4. Какие треугольники выделяют в передней области шеи?**

- 1) поднижнечелюстной;
- 2) сонный;
- 3) лопаточно-ключичный;
- 4) лопаточно-трахеальный;
- 5) лопаточно-трапециевидный.

**5. Какие треугольники выделяют в латеральной области шеи?**

- 1) поднижнечелюстной;
- 2) сонный;
- 3) лопаточно-ключичный;
- 4) лопаточно-трахеальный;
- 5) лопаточно-трапециевидный.

**6. Какие анатомические структуры ограничивают сонный треугольник?**

- 1) сзади — передний край грудино-ключично-сосцевидной мышцы;
- 2) спереди — срединная линия шеи;
- 3) снизу — яремная вырезка грудины;
- 4) сверху — заднее брюшко двубрюшной мышцы;
- 5) снизу — верхнее брюшко лопаточно-подъязычной мышцы.

**7. По какой проекционной линии проходит общая сонная артерия?**

- 1) от грудино-ключичного сустава до межкозелковой вырезки ушной раковины;
- 2) вдоль линии, соединяющей середину заднего края грудино-ключичнососцевидной мышцы с серединой ключицы;
- 3) по заднему краю грудино-ключично-сосцевидной мышцы;
- 4) от щитовидного хряща в направлении малой надключичной ямки;
- 5) в сонном треугольнике на уровне верхнего края щитовидного хряща.

**8. Где выходят из-под поверхностной пластинки шейной фасции кожные ветви шейного сплетения?**

- 1) на уровне грудино-ключичного сустава;
- 2) вдоль линии, соединяющей середину заднего края грудино-ключичнососцевидной мышцы с серединой ключицы;
- 3) у середины заднего края грудино-ключично-сосцевидной мышцы;
- 4) в малой надключичной ямке;
- 5) в сонном треугольнике на уровне верхнего края щитовидного хряща.

**9. На какие группы делят мышцы шеи по топографическому признаку?**

- 1) верхние;
- 2) поверхностные;
- 3) надподъязычные;
- 4) подподъязычные;
- 5) глубокие.

**10. Какие из перечисленных мышц относят к подподъязычным?**

- 1) грудино-щитовидную;
- 2) грудино-подъязычную;
- 3) двубрюшную;
- 4) лопаточно-подъязычную;
- 5) щитоподъязычную.

**11. Какие из перечисленных мышц относят к надподъязычным?**

- 1) двубрюшную;
- 2) лопаточно-подъязычную;
- 3) подкожную;
- 4) челюстно-подъязычную;
- 5) подбородочно-подъязычную.

**12. Сколько фасций шеи выделяют по Международной анатомической номенклатуре?**

- 1) 1;
- 2) 2;
- 3) 3;
- 4) 4;
- 5) 5.

**13. Выберите правильные названия фасций шеи по В. Н. Шевкуненко:**

- 1) первая фасция – поверхностная;
- 2) вторая фасция – лопаточно-ключичная;
- 3) третья фасция – собственная;
- 4) четвертая фасция – внутришейная;
- 5) пятая фасция – предпозвоночная.

**14. Назовите пластинки шейной фасции (по Международной анатомической номенклатуре):**

- 1) собственная;
- 2) шейная;
- 3) поверхностная;
- 4) предтрахеальная;
- 5) предпозвоночная.

**15. Какие анатомические образования покрывает поверхностная фасция?**

- 1) кожу;
- 2) подкожную клетчатку;
- 3) подкожную мышцу;
- 4) грудино-ключично-сосцевидную мышцу;
- 5) подподъязычные мышцы.

**16. Какие анатомические образования покрывает поверхностная пластинка шейной фасции?**

- 1) подкожную мышцу;
- 2) грудино-ключично-сосцевидную мышцу;
- 3) подподъязычные мышцы;
- 4) надподъязычные мышцы;
- 5) трапециевидную мышцу.

**17. От каких структур берет свое начало поверхностная пластинка шейной фасции?**

- 1) подъязычной кости;
- 2) ключицы;
- 3) скуловой дуги;
- 4) рукоятки грудины;
- 5) основания нижней челюсти.

**18. Какие анатомические образования покрывает предтрахеальная пластинка шейной фасции?**

- 1) грудино-ключично-сосцевидную мышцу;
- 2) подподъязычные мышцы;
- 3) надподъязычные мышцы;
- 4) трапециевидную мышцу;
- 5) сосудисто-нервный пучок шеи.

**19. Какая пластинка шейной фасции образует сонное влагалище?**

- 1) поверхностная;
- 2) предтрахеальная;
- 3) предпозвоночная;
- 4) все вышеперечисленные пластинки;
- 5) нет ни одного правильного ответа.

**20. Какие анатомические образования покрывает висцеральная фасция?**

- 1) грудино-ключично-сосцевидную мышцу;
- 2) сосудисто-нервный пучок шеи;
- 3) щитовидную железу;
- 4) пищевод;
- 5) глубокие мышцы шеи.

**21. Какие клетчаточные пространства шеи выделяют?**

- 1) поверхностные;
- 2) глубокие;
- 3) замкнутые;

- 4) незамкнутые;
- 5) передние, задние.

**22. Назовите незамкнутые клетчаточные пространства шеи:**

- 1) надгрудинное пространство;
- 2) мешок поднижнечелюстной железы;
- 3) предвисцеральное пространство;
- 4) ретровисцеральное пространство;
- 5) сонное влагалище.

**23. Какие клетчаточные пространства шеи относятся к замкнутым?**

- 1) предвисцеральное;
- 2) сонное влагалище;
- 3) мешок поднижнечелюстной железы;
- 4) надгрудинное;
- 5) ретровисцеральное.

**24. Какие анатомические образования окружает сонное влагалище?**

- 1) сонную артерию;
- 2) грудино-ключично-сосцевидную мышцу;
- 3) внутреннюю яремную вену;
- 4) блуждающий нерв;
- 5) глотку, пищевод.

**25. Где располагается ретровисцеральное пространство?**

- 1) между висцеральной фасцией, покрывающей заднюю стенку пищевода и предпозвоночной пластинкой шейной фасции;
- 2) между висцеральной фасцией и сосудисто-нервным пучком шеи;
- 3) под предпозвоночной фасцией;
- 4) между поверхностной и предтрахеальной пластинками шейной фасции;
- 5) между листками висцеральной фасции.

**26. Назовите источник формирования поверхностных (чувствительных) нервов шеи:**

- 1) шейный отдел симпатического ствола;
- 2) блуждающий нерв;
- 3) шейное сплетение;
- 4) диафрагмальный нерв;
- 5) тройничный нерв.

**27. Какие спинномозговые нервы принимают участие в формировании шейного сплетения?**

- 1) C1–C8;
- 2) C1–C6;
- 3) C1–C2;
- 4) C1–C4;
- 5) C1–Th2.

**28. Какие ветви спинномозговых нервов формируют шейное сплетение?**

- 1) передние;
- 2) задние;
- 3) менингеальные;
- 4) соединительные;
- 5) все вышеперечисленные.

**29. Где располагается шейное сплетение?**

- 1) под грудино-ключично-сосцевидной мышцей;
- 2) на длинной мышце шеи;
- 3) спереди от средней лестничной мышцы;
- 4) спереди от передней лестничной мышцы;
- 5) в большой надключичной ямке.

**Правильные ответы:**

1. 3, 4, 5	2. 1, 2, 4, 5	3. 1, 3, 4, 5	4. 1, 2, 4	5. 3, 5
6. 1, 4, 5	7. 1	8. 3	9. 2, 3, 4, 5	10. 1, 2, 4, 5
11. 1, 4, 5	12. 3	13. 1, 4, 5	14. 3, 4, 5	15. 3
16. 2, 5	17. 2, 4	18. 2	19. 5	20. 2, 3, 4
21. 3, 4	22. 3, 4, 5	23. 3, 4	24. 1, 3, 4	25. 1
26. 3	27. 4	28. 1	29. 1, 3	

#### **Занятие №14**

**Тема: КЛИНИЧЕСКАЯ АНАТОМИЯ СОННОГО ТРЕУГОЛЬНИКА И СОСУДИСТО-НЕРВНОГО ПУЧКА ШЕИ. ТОПОГРАФИЯ ОРГАНОВ ШЕИ (ГОРТАНЬ, ТРАХЕЯ, ЩИТОВИДНАЯ И ПРАЩИТОВИДНЫЕ ЖЕЛЕЗЫ).**

**Содержание занятия:** Клиническая анатомия сонного треугольника и сосудисто-нервного пучка шеи. Топография органов шеи (гортань, трахея, щитовидная и пращитовидные железы), их скелетотопия, синтопия, кровоснабжение, иннервация, лимфоотток.

**Контрольные вопросы:**

1. Границы подподъязычной области и треугольники, входящие в ее состав.
2. Границы и послойное строение сонного треугольника.
3. Структурные компоненты главного сосудисто-нервного пучка шеи, сонное влагалище.
4. Уровень бифуркации общей сонной артерии и внешние отличия наружной и внутренней сонных артерий. Место определения пульсации общей сонной артерии.
5. Ветви наружной сонной артерии: классификация.
6. Артерии передней группы, области кровоснабжения. Место определения пульсации лицевой артерии.
7. Артерии задней группы, области кровоснабжения.

8. Артерии медиальной группы, области кровоснабжения. Место определения пульсации поверхностной височной артерии.

9. Топография и отделы внутренней сонной артерии, ветви, области кровоснабжения.

10. Внутрисистемные и межсистемные артериальные анастомозы. Артериальный круг большого мозга.

11. Топография и притоки внутренней яремной вены (лицевая, занижнечелюстная, язычная, щитовидная, глоточные вены), анастомозы.

12. Топография и притоки наружной яремной вены, анастомозы.

13. Регионарные лимфатические узлы головы и шеи, классификация, топография.

14. Границы и послойное строение лопаточно-трахеального треугольника.

15. Топография клетчаточных пространств в лопаточно-трахеальном треугольнике.

16. Скелетотопия, синтопия и отделы полости гортани. Особенности строения подслизистой основы гортани у детей.

17. Источники кровоснабжения, пути лимфооттока, иннервация мышц и слизистой оболочки гортани.

18. Скелетотопия, синтопия, строение стенки трахеи. Источники кровоснабжения, пути лимфооттока, иннервация.

19. Топография щитовидной железы, локализация паращитовидных желез: функции, источники кровоснабжения и иннервации.

### **Справочный материал:**

В подподъязычной области шеи с каждой стороны различают два треугольника: сонный и мышечный (лопаточно-трахеальный).

Сонный треугольник (trigonum caroticum) ограничен сверху задним брюшком двубрюшной мышцы, сзади – передним краем грудино-ключично-сосцевидной мышцы, спереди и снизу – верхним брюшком лопаточно-подъязычной мышцы. В пределах этого треугольника над поверхностной пластинкой шейной фасции находятся шейная ветвь лицевого нерва, верхняя ветвь поперечного нерва шеи, передняя яремная вена. Глубже, под поверхностной пластинкой шейной фасции, располагаются общая сонная артерия, внутренняя яремная вена и блуждающий нерв, заключенные в общее для них влагалище сосудисто-нервного пучка, артерия лежит медиальнее всех элементов, вена – снаружи и поверхностнее, между ними и глубже – блуждающий нерв. Сосудисто-нервный пучок проецируется по биссектрисе угла, образованного верхним брюшком лопаточно-подъязычной и передним краем грудино-ключично-сосцевидной мышцы. Общая сонная артерия в пределах сонного треугольника на уровне верхнего края щитовидного хряща делится на конечные ветви – внутреннюю и наружную сонные артерии. От последней отходят ее ветви: верхняя щитовидная, язычная, лицевая, затылочная, задняя ушная, восходящая глоточная артерии и грудиноключично-сосцевидные ветви, направляющиеся к соответствующим органам. Внутренняя сонная артерия на шее ветвей не даёт. Здесь же, впереди от влагалища сосудисто-нервного пучка, находится верхний корешок подъязычного нерва, глубже и ниже – гортанный нерв (ветвь блуждающего

нерва), а еще глубже на предпозвоночной пластине шейной фасции, – симпатический ствол.

Мышечный (лопаточно-трахеальный) треугольник (*trigonum musculare, s. omotracheale*) ограничен сзади и снизу передним краем грудино-ключично-сосцевидной мышцы, сверху и латерально – верхним брюшком лопаточно-подъязычной мышцы и медиально – передней срединной линией. В пределах этого треугольника непосредственно над яремной вырезкой рукоятки грудины трахея прикрыта только кожей и сросшимися поверхностной и предтрахеальной пластинками шейной фасции. Примерно на 1 см в сторону от срединной линии находится передняя яремная вена, уходящая в надгрудное межфасциальное клетчаточное пространство.

### **Гортань, larynx.**

Верхняя граница гортани доходит до корня языка, к которому поднимается надгортанник, *epiglottis*, составляющий переднюю границу входа в гортань, *aditus laryngis*. Сзади вход в гортань образуют верхушки черпаловидных хрящей, *apex cartilaginis arytenoideae*, а с боков – черпаловидно-надгортанные связки, *plicae aryepiglotticae*, идущие от боковых краев надгортанника к верхушкам черпаловидных хрящей.

Нижняя граница гортани-перстневидный хрящ, *cartilago cricoidea*, кольцо которого спереди пальпируется на уровне VI шейного позвонка. Между ним и щитовидным хрящом натянута перстнещитовидная связка, *lig. cricothyroideum*. Боковые отделы ее прикрыты одноименными мышцами, а срединный отдел, свободный от мышц, имеет форму конуса. Выше перстневидного хряща переднюю стенку гортани образует щитовидный хрящ, *cartilago thyroidea*, который связан с подъязычной костью щитоподъязычной мембраной, шеи.

На наружной поверхности гортани располагаются перстнещитовидная, *m. cricothyroideus*, задняя и латеральная перстнечерпаловидные мышцы, *m. cricoarytenoideus posterior*, *m. cricoarytenoideus lateralis*, поперечная и косая черпаловидные мышцы, *mm. arytenoidei transversus et obliquus*; на внутренней поверхности – щиточерпаловидная мышца, *m. thyroarytenoideus*, щитонадгортанная мышца, *m. thyroepiglotticus*, черпалонадгортанная мышца, *m. aryepiglotticus*. Места прикрепления этих мышц на хрящах гортани определяют их название.

Полость гортани подразделяется на три отдела:

– *Преддверие*, от надгортанника до складок преддверия, *plicae vestibulares*.

– *Желудочек гортани*, соответствует пространству между связками преддверия и голосовым связкам;

– *Подголосовая полость*, пространство, сверху ограниченное голосовыми связками.

Кровоснабжение: нижние щитовидные артерии.

Отток венозной крови: происходит по одноименным венам во внутренние яремные и плечеголовые вены.

Лимфоотток: осуществляется в передние (предтрахеальные) и глубокие лимфатические узлы шеи.

Иннервация: возвратные гортанные нервы (ветви блуждающих нервов), а также от симпатического ствола. Правый возвратный гортанный нерв, п.

*laryngeus recurrens dexter*, отходит от блуждающего нерва в том месте, где основной его ствол лежит на правой подключичной артерии, у ее начала от плечевого ствола; далее он огибает подключичную артерию снизу и спереди назад и, находясь позади артерии, ложится в борозду между трахеей и пищеводом, по которой поднимается вверх к гортани.

Левый возвратный гортанный нерв, *n. laryngeus recurrens sinister*, отходит от блуждающего нерва на уровне нижнего края дуги аорты, огибая ее у места расположения артериального (боталлова) протока или замещающей его *lig. arteriosum*, затем идет позади трахеи по передней стенке пищевода. Конечная ветвь возвратного гортанного нерва поднимается к задней стенке гортани и вступает в полость гортани вместе с нижними гортанными сосудами, *a. et v. laryngea inferiores*, через заднюю стенку органа позади перстнещитовидного сочленения, проходя одинаково часто то впереди, то позади ветвей нижней щитовидной артерии или между. Иннервирует все мышцы гортани, кроме перстнещитовидной, и слизистую оболочку ниже голосовой щели вплоть до второго-третьего кольца трахеи.

### **Трахея, *trachea*.**

Начинается на уровне нижнего края VI шейного позвонка. Шейный отдел трахеи лежит вверху поверхностно – на глубине 1,0-1,5 см, а на уровне яремной вырезки грудины – на глубине 4-5 см. Спереди трахея прикрыта поверхностной, собственной (второй) и лопаточно-ключичной (третьей) фасциями шеи, причем последняя образует футляры для предтрахеальных мышц. В области верхнего отверстия грудной клетки на уровне яремной вырезки шейный отдел трахеи переходит в грудной. На этом уровне к трахее вплотную прилежат верхний край дуги аорты и отходящие от дуги аорты ветви. Справа и спереди от трахеи, на уровне грудино-ключичного сочленения, находится место деления плечевого ствола на правую общую сонную и подключичную артерии. По передней стенке трахеи влево и вверх идет левая общая сонная артерия. Спереди непосредственно к первым хрящевым кольцам трахеи прилежит перешеек щитовидной железы. Доли этой железы охватывают боковые стенки и отчасти заднюю стенку трахеи. Перепончатая часть стенки трахеи связана сзади с передней стенкой пищевода. В пищеводно-трахеальных бороздах справа и слева проходят возвратные гортанные нервы. На передней стенке трахеи книзу от перешейка щитовидной железы располагается непарное щитовидное сплетение, *plexus venosus thyroideum impar*, цепочка предтрахеальных лимфатических узлов, *noduli lymphatici pretracheales*, заключенных в фасцию, окутывающую трахею, и окружающую орган рыхлую жировую клетчатку. Трахея снабжается кровью из нижних щитовидных артерий, иннервируется возвратными гортанными нервами.

### **Щитовидная железа, *glandula thyroidea*.**

Щитовидная железа расположена в *regio infrahyoidea* переднего отдела шеи. Она состоит из двух боковых долей и перешейка, лежащего на первых кольцах трахеи. Верхние полюса боковых долей поднимаются до середины пластинок щитовидного хряща. Нижние полюса этих долей обычно не доходят до грудины на 1,5-2,0 см.

Пирамидальная доля (имеется в 1/3 случаев) поднимается кверху от перешейка или от одной из боковых долей. Иногда перешеек щитовидной



железы может отсутствовать. Своими боковыми поверхностями боковые доли соприкасаются с медиальной полуокружностью общих сонных артерий, прилегают к гортани, трахее, глотке и пищеводу. Щитовидная железа покрыта двумя соединительнотканными оболочками. Внутренняя оболочка, или фиброзная капсула, отдает в толщу щитовидной железы междольевые перегородки. Наружная фасциальная оболочка, образованная висцеральным листком внутришейной (четвертой) фасции, отделена от фиброзной капсулы слоем рыхлой клетчатки, в котором находятся сплетения кровеносных сосудов и нервов. От фасциальной оболочки щитовидной железы идут связки, от верхних полюсов боковых долей железы к щитовидному хрящу, от перешейка – к перстневидному хрящу и первым кольцам трахеи. Передняя поверхность щитовидной железы прикрыта грудино-щитовидными, грудино-подъязычными мышцами, а ее верхние полюса – лопаточноподъязычными мышцами. В промежутке между трахеей и пищеводом поднимается к щитоперстневидной связке возвратный гортанный нерв, окруженный паратрахеальными лимфатическими узлами. При сдавлении нерва или при переходе воспалительного процесса с железы на этот нерв голос становится сиплым (дисфония). Перечисленные образования лежат вне фасциальной оболочки щитовидной железы. На заднемедиальной поверхности боковых долей щитовидной железы в рыхлой клетчатке между ее фиброзной капсулой и наружной фасциальной капсулой располагается по две паращитовидные железы: верхняя – на уровне нижнего края перстневидного хряща, нижняя – соответственно нижней трети боковой доли щитовидной железы. Положение их варьирует, но всегда верхняя паращитовидная железа находится выше, а нижняя – ниже места вступления нижней щитовидной артерии в заднюю поверхность боковой доли щитовидной железы.

Расположенные между фиброзной капсулой и наружной фасциальной капсулой паращитовидные железы при субкапсулярной резекции щитовидной железы остаются неповрежденными. Сохраняется и их кровоснабжение, так как нижнюю щитовидную артерию, питающую паращитовидные железы, не перевязывают на протяжении.

Щитовидная железа снабжается кровью двумя верхними щитовидными – *aa. thyroideae superiores dextra et sinistra* (из наружных сонных артерий) и двумя нижними щитовидными – *aa. thyroideae inferiores dextra et sinistra* (из щитошейных стволов подключичных артерий) артериями.

Верхняя щитовидная артерия идет параллельно наружной ветви верхнего гортанного нерва, кнаружи от нее; на расстоянии 1,5-2,0 см от верхнего полюса боковой доли она делится на ветви, которые распределяются по верхнему краю перешейка, наружной, передней и задней поверхностям верхнего полюса боковой доли.

Нижняя щитовидная артерия отходит от *truncus thyrocervicalis* и поднимается вверх до уровня VI шейного позвонка, образует здесь петлю или дугу, затем спускается книзу и кнутри, к нижней трети задней поверхности боковой доли железы. Восходящая часть нижней щитовидной артерии идет параллельно диафрагмальному нерву (кнутри от него) под предпозвоночной (пятой) фасцией шеи. Ветви нижней щитовидной артерии у задней поверхности боковой доли щитовидной железы пересекают возвратный гортанный нерв, находясь кпереди или кзади от него, а иногда

охватывают нерв в виде сосудистой петли, что надо иметь в виду при резекции щитовидной железы в момент удаления ее боковых долей.

Нижняя щитовидная артерия отдает ветви ко всем органам шеи (гг. *pharyngei, esophagei, tracheales*), в том числе нижнюю гортанную артерию к задней стенке гортани. Эти ветви образуют анастомозы в стенках органов, а также в толще щитовидной железы с ветвями других артерий шеи и ветвями противоположных нижней и верхних щитовидных артерий.

Непарная самая нижняя щитовидная артерия, *a. thyroidea ima*, отходит от плечеголового ствола, иногда от дуги аорты или левой подключичной артерии в 6-8% случаев. В клетчатке предтрахеального пространства она поднимается к нижнему краю перешейка щитовидной железы; при нижней трахеотомии артерия может быть повреждена, если ее не отвести пластинчатым крючком в сторону от разреза трахеи.

Щитовидная железа окружена хорошо развитым венозным сплетением, от которого кровь отводится по парным – верхней и нижней – щитовидным венам, *vv. thyroideae superiores et inferiores*. Верхние щитовидные вены впадают в лицевую вену или непосредственно во внутреннюю яремную вену. Нижние щитовидные вены впадают в правую и левую плечеголовые вены. В левую плечеголовную вену впадают также одна или две (иногда отсутствующие) самые нижние щитовидные вены, *vv. thyroideae imae*. Иннервация: ветви симпатического ствола, верхнего и возвратного гортанных нервов и периартериальных нервных сплетений артерий щитовидной железы. Лимфоотток: в предтрахеальные и паратрахеальные лимфатические узлы, а затем в глубокие лимфатические узлы шеи.

#### ТЕСТЫ ДЛЯ САМОКОНТРОЛЯ:

**1. Какие анатомические образования расположены в сонном треугольнике под поверхностной фасцией?**

- 1) общая сонная артерия;
- 2) блуждающий нерв;
- 3) внутренняя яремная вена;
- 4) верхняя ветвь поперечного нерва шеи;
- 5) шейная ветвь лицевого нерва.

**2. Назовите структурные элементы сосудисто-нервного пучка шеи:**

- 1) блуждающий нерв;
- 2) внутренняя яремная вена;
- 3) общая сонная артерия;
- 4) шейная петля;
- 5) шейная ветвь лицевого нерва.

**3. Какая фасция шеи образует сонное влагалище?**

- 1) поверхностная фасция;
- 2) поверхностная пластинка шейной фасции;
- 3) предтрахеальная пластинка шейной фасции;
- 4) предпозвоночная пластинка шейной фасции;
- 5) висцеральная фасция.

**4. Как взаиморасполагаются элементы сосудисто-нервного пучка шеи?**

- 1) общая сонная артерия – медиально;

- 2) общая сонная артерия – латерально;
- 3) внутренняя яремная вена – медиально;
- 4) внутренняя яремная вена – латерально;
- 5) блуждающий нерв – сзади между артерией и веной.

**5. Укажите уровень бифуркации общей сонной артерии:**

- 1) угол нижней челюсти;
- 2) шейка нижней челюсти;
- 3) верхний край щитовидного хряща;
- 4) верхний край перстневидного хряща;
- 5) верхний полюс доли щитовидной железы.

**6. Какие ветви отходят от наружной сонной артерии в пределах сонного треугольника?**

- 1) верхняя щитовидная артерия; 2) язычная артерия;
- 3) лицевая артерия; 4) верхнечелюстная артерия;
- 5) восходящая глоточная артерия.

**7. Укажите топографию сосудисто-нервных образований в области сонного треугольника:**

- 1) подъязычный нерв пересекает снаружи а. carotis externa;
- 2) снаружи от а. carotis externa проходят ветви верхнего гортанного нерва;
- 3) поверхностно от а. carotis externa расположены узлы шейного отдела симпатического ствола;
- 4) снаружи от а. carotis externa проходит верхний корешок шейной петли;
- 5) ветви, отходящие от а. carotis externa сопровождаются одноименными венами.

**8. Какие вены являются притоками внутренней яремной вены в области сонного треугольника?**

- 1) верхняя щитовидная;
- 2) язычная;
- 3) лицевая;
- 4) глоточные;
- 5) верхнечелюстная.

**9. Укажите возможные пути распространения инфекции по сонному влагалищу:**

- 1) фасциальный мешок поднижнечелюстной железы;
- 2) фасциальный мешок грудино-ключично-сосцевидной мышцы;
- 3) предвисцеральное пространство;
- 4) ретровисцеральное пространство;
- 5) верхнее средостение.

**10. Укажите анатомические отличия внутренней сонной артерии от наружной:**

- 1) отдает ветви на шее;
- 2) имеет сонный синус;
- 3) располагается более поверхностно;
- 4) проходит в пещеристом синусе;
- 5) проходит в сонном канале.

**11. Назовите анатомические различия наружной и внутренней сонных артерий:**

- 1) наружная сонная артерия отдает ветви на шею для кровоснабжения лица;
- 2) внутренняя сонная артерия на шее ветвей не дает;
- 3) внутренняя сонная артерия отдает ветви на шею для кровоснабжения мозга;
- 4) наружная сонная артерия имеет сонный синус в области бифуркации;
- 5) внутренняя сонная артерия имеет сонный синус в области бифуркации.

**12. В какой области располагается каротидная рефлексогенная зона?**

- 1) на уровне верхнего края щитовидного хряща;
- 2) в области бифуркации общей сонной артерии;
- 3) в области сонного треугольника;
- 4) на уровне угла нижней челюсти;
- 5) на уровне верхнего края перстневидного хряща.

**13. Укажите местоположение наружной сонной артерии в области сонного треугольника:**

- 1) медиально от внутренней сонной артерии;
- 2) спереди от внутренней сонной артерии;
- 3) позади блуждающего нерва;
- 4) позади заднего брюшка двубрюшной мышцы;
- 5) позади грудино-ключично-сосцевидной мышцы.

**14. Какие артерии относятся к передней группе ветвей наружной сонной артерии?**

- 1) верхнечелюстная;
- 2) лицевая;
- 3) язычная;
- 4) верхняя щитовидная;
- 5) нижняя щитовидная.

**15. Какие артерии относятся к задней группе ветвей наружной сонной артерии?**

- 1) восходящая глоточная;
- 2) затылочная;
- 3) задняя ушная;
- 4) язычная;
- 5) лицевая.

**16. Какие артерии относятся к средней группе ветвей наружной сонной артерии?**

- 1) восходящая глоточная;
- 2) верхнечелюстная;
- 3) лицевая;
- 4) поверхностная височная;
- 5) верхняя щитовидная.

**17. Назовите конечные ветви наружной сонной артерии:**

- 1) верхняя щитовидная артерия;

- 2) лицевая артерия;
- 3) поверхностная височная артерия;
- 4) верхнечелюстная артерия;
- 5) язычная артерия.

**18. Из каких вен формируется наружная яремная вена?**

- 1) затылочная вена;
- 2) поверхностная височная вена;
- 3) лицевая вена;
- 4) задняя ушная вена;
- 5) занижнечелюстная вена (анастомоз).

Правильные ответы:

- |               |               |               |             |             |
|---------------|---------------|---------------|-------------|-------------|
| 1. 4, 5       | 2. 1, 2, 3, 4 | 3. 5          | 4. 1, 4, 5  | 5. 3        |
| 6. 1, 2, 3, 5 | 7. 1, 2, 4, 5 | 8. 1, 2, 3, 4 | 9. 5        | 10. 2, 4, 5 |
| 11. 1, 2, 5   | 12. 2, 3      | 13. 1, 2, 4   | 14. 2, 3, 4 | 15. 2, 3    |
| 16. 1, 2, 4   | 17. 3, 4      | 18. 1, 4, 5   |             |             |

**Занятие №15**

**Тема: КЛИНИЧЕСКАЯ АНАТОМИЯ ГЛОТКИ, ШЕЙНОГО ОТДЕЛА ПИЩЕВОДА.**

**Содержание занятия:** Топография органов шеи. Клетчаточные пространства шеи. Строение стенок глотки, отделы, кровоснабжение, иннервация, лимфоотток. Строение стенки пищевода, кровоснабжение, иннервация, лимфоотток.

**Контрольные вопросы:**

1. Скелетотопия, синтопия, строение стенки глотки. Источники кровоснабжения, пути лимфооттока, иннервация.
2. Глоточное кольцо Пирогова.
2. Топография, источники кровоснабжения, пути лимфооттока, иннервация шейного отдела пищевода.

**Справочный материал:**

**Глотка, pharynx.**

Глотка протягивается от основания черепа до 6-7 шейных позвонков. Расположена позади полости носа, полости рта, гортани. Соответственно имеет три части: носоглотка, ротоглотка, гортаноглотка.

– Носоглотка. (Дыхательный отдел). Крепится к наружному основанию черепа с помощью фарингобазиллярной фасции (глоточный бугорок затылочной кости).

Анатомические структуры носоглотки:

Свод глотки, в области которого расположена глоточная миндалина.

Глоточное отверстие слуховой трубы находится на латеральных стенках.

Трубный валик (образован хрящевой частью слуховой трубы,

покрытый слизистой оболочкой) ограничивает отверстие трубы сверху и сзади.

Трубная миндалина (скопление лимфоидной ткани в области глоточного отверстия слуховой трубы).

– Ротоглотка. (Смешанный отдел: дыхательный и пищеварительный). Начинается от нижнего края мягкого неба, до входа в гортань. Вентрально сообщается с ротовой полостью с помощью зева.

– Гортаноглотка. Вентрально сообщается с гортанью. На уровне С6 переходит в пищевод.

*Глоточное лимфоэпителиальное кольцо Пирогова-Вальдейера.*

Состоит из:

– Глоточная миндалина (непарная)

– Трубная миндалина (парная)

– Небная миндалина (парная)

– Язычная миндалина (непарная)

Лимфоидная ткань, располагающаяся скоплениями в толще слизистой оболочки, играет важную роль в распознавании и формировании иммунного ответа для чужеродных агентов, попадающих в пищеварительную и дыхательную системы.

Синтопия:

Краниально: наружное основание черепа.

Внизу: продолжается в пищевод на уровне С6.

Вентрально: открывается в носовую, ротовую полости, а также в гортань.

Дорсально: длинные мышцы шеи, покрытые предпозвоночной фасцией.

Латерально: общая, затем внутренняя сонная артерия, доли щитовидной железы.

Пространства, окружающие глотку:

– окологлоточное пространство.

– заглоточное пространство.

Окологлоточное клетчаточное пространство (spatium parapharyngeum) находится внутри от глубокой боковой области лица и ограничено снаружи медиальной крыловидной мышцей; снаружи и сзади – поперечными отростками шейных позвонков, изнутри – боковой стенкой глотки. Вверху оно достигает основания черепа, а внизу переходит в клетчатку дна полости рта. Снаружи это пространство соприкасается с глоточным отростком околоушной железы, что объясняет переход в него воспалительного процесса при гнойном паротите.

Вниз и вперед гной распространяется в область дна полости рта. В передний отдел окологлоточного пространства по ходу восходящей небной артерии (a. palatina ascendens) может распространяться воспалительный процесс из небных миндалин.

Заглоточное клетчаточное пространство (spatium retropharyngeum) заполнено рыхлой клетчаткой и расположено позади глотки между четвертой и пятой шейными фасциями. Сверху пространство ограничено основанием черепа, а снизу переходит в ретровисцеральное пространство шеи, а затем в

заднее средостение; с боков пространство ограничено глоточно-предпозвоночными фасциями. Заглоточное пространство срединной перегородкой, идущей от шва глотки к предпозвоночной фасции, делится на два отдела – правый и левый, поэтому заглоточные абсцессы, как правило, бывают односторонними.

*Строение стенки глотки (мышечный аппарат глотки):*

Слизистая оболочка (*tunica mucosa*) в верхних отделах отличается большой плотностью и не образует складок, за что и получила название глоточно-базиллярной фасции (*fascia pharyngobasilaris*). Слизистая носоглотки покрыта мерцательным эпителием, а в ротоглотке и гортаноглотке – многослойным плоским. В слизистой оболочке глотки имеется большое количество слизистых желез. Снаружи соединительнотканная пластинка покрыта мышечной оболочкой (*tunica muscularis*), поверх которой лежит адвентициальная оболочка (*adventitia*). Все мышцы глотки представлены поперечно-полосатой мышечной тканью.

Мышечный аппарат глотки:

1) констрикторы глотки:

а) верхний констриктор глотки (*m. constrictor pharyngis superior*);

б) средний констриктор глотки (*m. constrictor pharyngis medius*);

в) нижний констриктор глотки (*m. constrictor pharyngis inferior*);

*(Констрикторы сокращаются последовательно сверху вниз при глотании).*

2) подниматели глотки:

а) трубно-глоточная мышца (*m. salpingopharyngeus*); *(Поднимает глотку, расширяет слуховую трубу).*

б) шило-глоточная мышца (*m. stylopharyngeus*). *(Поднимает глотку).*

Кровоснабжение:

*A. pharyngea ascendens, a. palatina ascendens, a. palatina descendens, a. thyreoideae superior et inferior.*

Венозный отток: глоточное венозное сплетение впадает в глоточные вены (притоки внутренней яремной вены)

Лимфоотток: ретрофарингеальные лимфатические узлы, которые дренируются в глубокие шейные лимфатические узлы.

Иннервация: Глоточное сплетение – смешанное, в образовании которого принимают участия волокна от верхнего шейного узла (симпатический ствол), языкоглоточный и блуждающие нервы.

Парасимпатическую иннервацию носоглотка получает от лицевого нерва, ротоглотка и гортаноглотка от *n. vagus*.

**Пищевод, oesophagus** шейная часть.

Пищевод представляет собой мышечную трубку длиной около 25-27 см, (шейная часть – 5-6 см.) соединяющую глотку с желудком, начинается на уровне VI шейного позвонка, спускается, в основном, впереди позвоночника, в верхнее средостение.

Топография шейной части: трахея лежит перед пищеводом, прикрепленным к нему рыхлой соединительной тканью. Позвоночный столб, *longus colli* и превертебральный слой глубокой шейной фасции

располагаются позади пищевода, а общие сонная артерия и задняя часть щитовидной железы – латерально. В нижней части шеи пищевод отклоняется влево. Возвратные нервы гортани поднимаются с каждой стороны в/около бороздки между трахеей и пищеводом.

Кровоснабжение: пищеводные ветви нижней щитовидной артерии

Венозный отток: плечеголовная вена.

Лимфоотток: паратрахеальные, затем в глубокие шейные лимфатические узлы.

Иннервация: возвратный гортанный нерв и симпатическое сплетение вокруг

нижней щитовидной артерии.

## ТЕСТЫ ДЛЯ САМОКОНТРОЛЯ:

### 1. Укажите скелетотопию глотки:

- 1) сверху прикрепляется к основанию черепа;
- 2) сверху прикрепляется к подъязычной кости;
- 3) сверху прикрепляется к основанию нижней челюсти;
- 4) внизу переходит в пищевод на уровне 4-го шейного позвонка;
- 5) внизу переходит в пищевод на уровне 6-го шейного позвонка.

### 2. Какие оболочки образуют стенку глотки?

- 1) адвентициальная;
- 2) мышечная;
- 3) фиброзно-хрящевая;
- 4) слизистая;
- 5) подслизистая.

### 3. Чем представлена подслизистая основа глотки?

- 1) в верхней части глотки – рыхлой соединительной тканью;
- 2) в верхней части глотки – глоточно-базилярной фасцией;
- 3) в нижней части глотки – рыхлой соединительной тканью;
- 4) в нижней части глотки – глоточно-базилярной фасцией;
- 5) в нижней части глотки – поперечнополосатыми мышцами.

### 4. Назовите части глотки:

- 1) черепная;
- 2) носовая;
- 3) ротовая;
- 4) шейная;
- 5) гортанная.

### 5. Какие отверстия имеются в глотке?

- 1) зев;
- 2) хоаны;
- 3) глоточное отверстие слуховой трубы;
- 4) барабанное отверстие слуховой трубы;
- 5) вход в гортань.

### 6. Какие миндалины образуют лимфоэпителиальное кольцо?

- 1) язычная;
- 2) нёбные;
- 3) трубные;



4) гортанные;

5) глоточная.

**7. Перечислите мышцы, входящие в мышечный аппарат глотки:**

1) нёбно-глоточная;

2) нёбно-язычная;

3) шилоглоточная;

4) верхний, средний, нижний констрикторы;

5) шилоязычная.

**8. Синтопия глотки:**

1) спереди располагаются полости носа, рта, гортань;

2) позади глотки располагается заглоточное пространство;

3) по бокам располагается правое и левое окологлоточное пространство;

4) спереди располагается сосудисто-нервный пучок шеи;

5) сверху располагаются хоаны.

**9. Укажите источники кровоснабжения и иннервации глотки:**

1) верхняя щитовидная артерия;

2) восходящая глоточная артерия;

3) языкоглоточный нерв (IX);

4) блуждающий нерв (X);

5) наружное сонное сплетение.

**10. Скелетотопия шейной части пищевода:**

1) верхняя граница – С2;

2) верхняя граница – С4;

3) верхняя граница – С6;

4) нижняя граница – яремная вырезка грудины;

5) нижняя граница – Th4.

Правильные ответы:

1. 1, 5

2. 1, 2, 4, 5

3. 2, 3

4. 2, 3, 5

5. 1, 2, 3, 5

6. 1, 2, 3, 5

7. 1, 3, 4

8. 1, 2, 3

9. 1–5

10. 3, 4

## **Занятие №16**

**Тема: ИТОГОВОЕ ЗАНЯТИЕ. КОЛЛОКВИУМ.**

**Приложение**

**Критерии оценивания тестовых заданий (с оценкой):**

«Отлично» – количество положительных ответов 90% и более максимального балла теста.

«Хорошо» – количество положительных ответов от 75% до 90% максимального балла теста.

«Удовлетворительно» – количество положительных ответов от 60% до 75% максимального балла теста.

«Неудовлетворительно» – количество положительных ответов менее 60% максимального балла теста.

### Список использованной литературы:

1. Кабак, С. Л. Клиническая анатомия головы и шеи: учеб. пособие / С. Л. Кабак. 7-е изд. Минск: БГМУ, 2006. С. 8–11.
2. Колесников, Л. Л. Анатомия человека / Л. Л. Колесников, С. С. Михайлов. 4-е изд., перераб. и доп. М.: ГЭОТАР-МЕД, 2004. С. 297–301, 310–311.
3. Островерхов, Г. Е. Оперативная хирургия и топографическая анатомия / Г. Е. Островерхов, Ю. М. Бомаш, Д. Н. Лубоцкий. М.: Медицинское информационное агентство, 2005. С. 356–359.
4. Синельников, Р. Д. Атлас анатомии человека: учеб. пособие: в 4 т. / Р. Д. Синельников, Я. Р. Синельников. М.: Медицина, 1989. Т. 2, 3, 4.
5. Анатомия, физиология и биомеханика зубочелюстной системы: Под ред. Л.Л. Колесникова, С.Д. Арутюнова, И.Ю. Лебедеико, В.П. Дегтярёва. - М.: ГЭОТАР-Медиа, 2009
6. Хирургическая стоматология : учебник (Афанасьев В. В. и др.); под общ. ред. В. В. Афанасьева. - М.: ГЭОТАР-Медиа, 2010
7. Сапин М. Р., Никитюк Д. Б., Литвиненко Л. М. ГЭОТАР-Медиа, 2011 г.
8. Электронная библиотека медицинского вуза «Консультант студента»  
[www.studmedlib.ru](http://www.studmedlib.ru)

УЗДЕНОВ Марат Борисович  
ХАЛКЕЧЕВА Джамиля Тарзановна  
ДЖАНИБЕКОВА Алина Ахматовна

# **КЛИНИЧЕСКАЯ АНАТОМИЯ ГОЛОВЫ И ШЕИ**

Учебно-методическое пособие для подготовки к практическим  
занятиям студентов II курса медицинского института  
по специальности 31.05.03 «Стоматология»

Корректор Чагова О.Х.  
Редактор Чагова О.Х.

Сдано в набор 17.07.2023 г.  
Формат 60x84/16  
Бумага офсетная.  
Печать офсетная.  
Усл. печ. л. 6,74  
Заказ № 4744  
Тираж 100 экз.

Оригинал-макет подготовлен  
в Библиотечно-издательском центре СКГА  
369000, г. Черкесск, ул. Ставропольская, 36

