

А.О. Юсан

**ИЗБРАННЫЕ КЛИНИЧЕСКИЕ
ЛЕКЦИИ
ПО ОТОРИНОЛАРИНГОЛОГИИ**

*Рекомендован к печати
Редакционно-издательским советом Северо-Кавказской
государственной гуманитарно-технологической академии*



Москва
Медицинская книга
2014

УДК 616.21/.28 (075.8)

ББК

Г99

Все права защищены. Никакая часть данной книги не может быть воспроизведена в любой форме и любыми средствами без письменного разрешения владельцев авторских прав.

Автор **Гюсан А.О.** — заслуженный врач РФ, народный врач КЧР, доктор медицинских наук, профессор, действительный член РАЕ и член-корреспондент Международной академии оториноларингологии, заведующий кафедрой оториноларингологии-хирургии головы и шеи Медицинского института Северо-Кавказской государственной гуманитарно-технологической академии.

Рецензенты: **Волков А.Г.** — заслуженный врач РФ, доктор медицинских наук, профессор, действительный член РАЕ, заведующий кафедрой оториноларингологии ГБОУ ВПО «Ростовский государственный медицинский университет».

Киселев А.С. — заслуженный врач РФ, доктор медицинских наук, профессор кафедры ЛОР-болезней ВМА.

Гюсан А.О.

Г99 Избранные клинические лекции по оториноларингологии / А.О.Гюсан — М. : Медицинская книга, 2014. — 264 с.
ISBN

Предлагаемый сборник лекций содержит базовые знания по программе обучения оториноларингологии в медицинском вузе. Объем изложенного материала позволяет ориентироваться в основных вопросах диагностики и лечения патологии ЛОР-органов.

Поскольку невозможно овладеть клиническими знаниями без четкого представления об анатомии и физиологии изучаемых органов, в материале дана краткая информация по этому вопросу, необходимая для диагностики и лечения заболеваний верхних дыхательных путей и уха.

Принципиальным является вопрос взаимосвязи между различными направлениями оториноларингологии, а также связь ее со смежными медицинскими специальностями. Обращено особое внимание на разделы оториноларингологии, в которых освещены вопросы оказания больным и пострадавшим экстренной и неотложной медицинской помощи, которую должны хорошо знать врачи всех специальностей и уметь квалифицированно ее оказывать.

УДК 616.21/.28 (075.8)

ББК

ISBN

© Гюсан А.О., 2014

© Оформление, оригинал-макет.

Мухлынов Э.В., 2014

Содержание

| | |
|---|-----|
| Содержание | 3 |
| Предисловие | 4 |
| Введение | 6 |
| Лекция 1. Введение в оториноларингологию, ее содержание, задачи и место среди других отраслей медицинских знаний. История и пути развития отечественной оториноларингологии | 7 |
| Лекция 2. Клиническая ринология. Клиническая анатомия, морфологические и физиологические особенности носа и околоносовых пазух. Травмы носа и околоносовых пазух. Носовые кровотечения. Фурункул носа | 23 |
| Лекция 3. Острые и хронические риниты. Острые и хронические синуситы ... | 51 |
| Лекция 4. Риносинусогенные орбитальные и внутричерепные осложнения ... | 77 |
| Лекция 5. Морфофизиологическая характеристика лимфаденоидного кольца. Ангина. Хронический тонзиллит. Аденоиды. Острые и хронические фарингиты | 91 |
| Лекция 6. Структурные особенности и функции гортани. Острый и хронический ларингит. Отек и стеноз гортани | 115 |
| Лекция 7. Стеноз гортани. ОСЛТБ. Этиология, патогенез, классификация, клиника, лечение. Назотрахеальная и оротрахеальная интубация. Трахеостомия. Показания, виды, техника выполнения. Осложнения и их профилактика | 129 |
| Лекция 8. Слуховой и вестибулярный анализаторы. Клиническая анатомия наружного, среднего и внутреннего уха | 157 |
| Лекция 9. Заболевания наружного и среднего уха (острый гнойный средний отит, мастоидит). Особенности течения острого среднего отита у детей. Хроническое гнойное воспаление среднего уха. Классификация. Клиника. Диагностика. Лечение | 177 |
| Лекция 10. Отогенные внутричерепные осложнения. Менингит. Абсцесс мозга. Тромбоз сигмовидного синуса. Сепсис. Этиология, патогенез, клиника, диагностика, лечение | 195 |
| Лекция 11. Негнойные заболевания уха. Хронический адгезивный средний отит. Тимпаносклероз. Отосклероз. Сенсоневральная тугоухость. Болезнь Меньера. Пресбиакузис | 203 |
| Лекция 12. Доброкачественные и злокачественные новообразования верхних дыхательных путей и уха (ЛОП-онкология) | 227 |
| Лекция 13. Инфекционные гранулемы верхних дыхательных путей и уха | 239 |
| Литература | 252 |

Предисловие

Работа представлена на 260 страницах печатного текста и по оформлению отвечает стандартам написания учебно-методической литературы.

Автором переработан очень большой материал специальной и художественной литературы, которая гармонично вплетена в лекционный материал. Монография написана живым литературным языком, легко читается, несмотря на использование большого количества редко встречающихся и, к сожалению, частично утраченных со временем специальных терминов по нашей специальности. Прекрасная подборка учебно-методического пособия представлена в хорошо доступной для чтения форме и отражает весь объем необходимого учебного материала, согласно современной федеральной программе по оториноларингологии. Очень живо и полноценно освещены все разделы необходимого для студентов учебного материала. Особо хочется выделить написанные с любовью разделы истории развития оториноларингологии в Карачаево-Черкесской Республике и Ставропольском крае, чувствуется и добрая память о наших учителях, что хотелось бы прививать студенческому контингенту.

Все анатомические и клинические разделы лекционного материала подробно и полноценно описаны в монографии, не выпячивая вопросы, над которыми автор работает в течение нескольких десятилетий как самостоятельно, так и вместе со своими учениками.

Рекомендую представленную монографию в качестве учебно-методического пособия, и хотелось бы, чтобы этот прекрасный, собранный с огромной тщательностью объективный материал стал доступен не только студентам всех курсов и факультетов, но и преподавателям, а также всем практическим врачам-оториноларингологам.

Кроме того, хочется поблагодарить автора монографии, скромно названной «Избранные лекции...», заслуженного врача России, профессора Арсения Ониковича Гюсана за большой, добросовестный и очень нужный для студентов и врачей труд!

Заведующий кафедрой оториноларингологии

*ГБОУ ВПО «Ростовский государственный медицинский университет»
заслуженный врач РФ, д.м.н., профессор, действительный член РАЕ
А.Г.Волков*

Курс лекций профессора А.О.Гюсана представляет собой краткое и емкое изложение основных, наиболее значимых для широкой клинической практики разделов оториноларингологии в пределах государственной программы. В 13 лекциях охвачен основной курс дисциплины, и начиная с первой вводной лекции, где представлены ее задачи и связь с другими клиническими дисциплинами, автор умело вводит своих слушателей (читателей) в новую для них область клинической медицины — оториноларингологию. Прекрасно изложен исторический очерк, в котором кратко представлен путь развития этой сравнительно молодой клинической дисциплины.

Здесь автор знакомит читателей с наиболее известными учеными, внесшими значительный вклад в становление и развитие оториноларингологии.

Лекции читаются с интересом и очень полезны, потому что построены с учетом единства анатомо-физиологических особенностей ЛОР-органов с логикой развития их патологии. Автор уделяет особое внимание наиболее часто встречающимся заболеваниям и травмам ЛОР-органов и практическим методам их лечения. Особенно удались лекции, посвященные воспалительной и травматической патологии носа и околоносовых пазух, где автор, известный в нашей стране специалист, смог щедро поделиться своим богатым опытом. В целом каждая лекция представляет собой отдельное оригинальное «клиническое эссе», прочтение которых не может не оставить заметный след у любого читателя, независимо от уровня его клинической подготовки. Очень хорошо и продуманно дано описание методов лечения, как консервативных, так и хирургических.

В лекциях приводятся современные научные сведения и рекомендуемая литература. В конце монографии автор приводит солидный перечень использованной литературы, свидетельствующий о большой работе, проделанной автором при подготовке этого курса лекций.

В заключение следует сказать, что «Избранные клинические лекции по оториноларингологии» не только являются несомненно очень ценным учебным пособием для студентов, но и могут служить практическим руководством для врачей, начинающих свою трудовую деятельность.

*Заслуженный врач РФ, д.м.н.,
профессор кафедры отоларингологии
Военно-медицинской академии
А.С.Киселев*

*Non scholae, sed vitae discimus.
(Мы учимся не для школы, но для жизни.)*

Введение

Понятие «лекция» происходит от латинского слова *lectio*, что в словном переводе означает «чтение». В толковом словаре русского языка Владимира Даля лекция — это чтение, учебный час профессора, преподавание, урок.

Лекция имеет многовековую историю. Упоминание о ней находится у истоков высшего образования более 1000 лет назад в средневековых университетах.

Исключительная роль в развитии лекции как одной из ведущих форм обучения принадлежит первому русскому академику, гордosti России, гениальному ученому Михаилу Васильевичу Ломоносову. Он был первым отечественным ученым, который ввел чтение лекций в высших учебных заведениях на русском языке.

В настоящее время лекция является основной формой обучения в современной высшей школе. Она особенно важна в подготовке врачей, так как преподносится профессором, имеющим большой клинический опыт, с передового края науки и практики.

Любая клиническая лекция базируется на знаниях анатомо-физиологических особенностей читаемого материала. Следовательно, студент для понимания конкретной лекции должен быть подготовлен к ней, и это требует краткого обзора необходимых базовых знаний.

В процессе изложения материала, по какому разделу специальности ни читалась бы лекция, мы считаем главным дать понять студентам целостность организма человека, взаимосвязь всех его органов и систем.

Каждая наша лекция призвана не только обогатить аудиторию определенной информацией по предмету, но прежде всего научить ее клинически мыслить, находить причинно-следственные связи, искать обоснованные пути устранения заболевания, а часто — и его предупреждения.

Таким образом, задачей нашего сборника избранных лекций является не только изложение базовых данных по специальности, необходимых для ежедневной работы врача, но и формирование определенного клинического мышления, без которого невозможно стать профессионалом в любой выбранной медицинской специальности.

Автор надеется, что изданные лекции будут полезны всем, кто изучает основы оториноларингологии, он также приносит извинения за возможно допущенные упущения и неточности и благодарит всех тех, кто способствовал выпуску этого издания, прежде всего администрацию Карачаево-Черкесской республиканской клинической больницы, за моральную и материальную поддержку в издании лекций.

Лекция 1.

Введение в оториноларингологию, ее содержание, задачи и место среди других отраслей медицинских знаний. История и пути развития отечественной оториноларингологии

*Лучшее, что мы получаем от истории,
это энтузиазм, который она вызывает в нас.*

И. Гете

Цель. Дать представление о предмете оториноларингологии, причинах выделения ее в самостоятельную дисциплину, показать специфические особенности предмета. Осветить историю развития ОРЛ в России, Ставропольском крае, Карачаево-Черкесии.

Тезисы лекции:

- Определение специальности «оториноларингология».
- Место оториноларингологии в системе здравоохранения, ее социальная значимость.
- Причины выделения ОРЛ в самостоятельную дисциплину.
- Специфические особенности оториноларингологии.
- Взаимосвязь заболеваний верхних дыхательных путей и уха между собой и патологией других органов и систем.
- История развития оториноларингологии, ее этапы. Оториноларингология в Ставропольском крае и Карачаево-Черкесии.
- Достижения и проблемы дисциплины.

Иллюстративный материал: презентация.

Оториноларингология является специальной клинической дисциплиной, занимающейся изучением строения и функций ЛОР-органов, этиологии, патогенеза, методов диагностики и лечения их заболеваний и поражений во взаимосвязи со всем организмом.

Название происходит от латинских слов *otos* — «ухо», *rhinos* — «нос», *larynges* — «горло». Название специальности не совсем правильное — например, полуобывательский термин «горло» находит в анатомии конкретное отражение лишь в понятии «дыхательное горло».

Нам же следует понимать под ним комплекс, в который входят глотка, гортань и трахея.

Оториноларингология — одна из наиболее сложных медицинских дисциплин, объединяющая разные по строению и функциям органы, требующие для их изучения сведений из различных областей фундаментальных наук, относящихся не только к биологическим дисципли-

нам, но и к физике, биофизике, электрофизиологии, акустике, химии, психофизиологии и др.

В самостоятельную дисциплину оториноларингология выделилась из терапии и хирургии во второй половине XIX века. Она возникла в связи со значительными достижениями в изучении анатомии, физиологии и патологии органов чувств, верхних дыхательных путей и уха, а также в связи с техническим прогрессом, в частности широким распространением искусственного освещения, изобретением приборов и инструментов, позволивших осматривать глубокие отделы ЛОР-органов, т. е. производить эндоскопию. К этому привели также следующие обстоятельства:

1. Тесная анатомическая и функциональная взаимосвязь этих органов: глотка, находясь в центре, объединяет все органы.
2. Слизистая оболочка единым покровом выстилает поверхность всех ЛОР-органов, переходя с одного на другой, что поддерживает их функциональное взаимодействие.
3. Объединение этих органов во многом относится и к их функциям. Этиология и патогенез заболеваний этих органов взаимосвязаны.
4. Локальные очаги инфекции практически всегда участвуют в патогенезе общих заболеваний и нередко становятся причиной этих заболеваний.
5. Все ЛОР-органы объединяет универсальный принцип методик осмотра.
6. Выделению ОРЛ в самостоятельную дисциплину способствовали также специфичность функций ЛОР-органов, особенно звукового, вестибулярного и обонятельного анализаторов, а также функция голосообразования, требовавшие специальных знаний в области физики, нейрофизиологии и др., выходящих за рамки теории и практики хирургии и терапии как общих дисциплин.
7. В середине XIX века были в основном разработаны основные методы эндоскопии ЛОР-органов, что требовало специальной школы для их освоения.

Оториноларингология — хирургическая дисциплина, обладающая рядом специфических особенностей. Среди них можно выделить следующие (М.С.Плужников, 2003):

1. ЛОР-органы представляют собой скрытые от глаза полости сложной конфигурации. Для их осмотра необходима сложная аппаратура, которая позволяет выполнять исследование, определяемое термином «эндоскопия».
2. В области ЛОР-органов располагаются рецепторные аппараты большинства органов чувств (4 из 5), а также болевой, тактильной, баро- и хеморецепции. В связи с этим в зоне ЛОР-органов инициируются многие рефлекторные и поведенческие реакции.

3. В области верхних дыхательных путей имеет место перекрест с пищеварительным трактом, что определяет ряд драматических клинических ситуаций.
4. Гортани и верхним дыхательным путям принадлежит привилегия формирования голоса — основы речевой функции, имеющей непреходящее социальное значение.
5. ЛОР-органы топографически тесно связаны с содержимым полости черепа и глазницы, шейным и грудным средостением, что предопределяет возможное развитие летальных осложнений при воспалительных процессах и травмах.
6. Верхние и нижние дыхательные пути — единый дыхательный тракт с взаимообусловленными физиологическими и патологическими реакциями, с единой клинической картиной болезни.
7. В области ЛОР-органов, в частности верхних дыхательных путей, развиваются опухоли, нередко злокачественной природы.
8. Особенно велико значение рака гортани, занимающего 1–3% в общей структуре онкологической заболеваемости населения.
9. В оториноларингологии есть разделы, связанные с необходимостью оказания больным неотложной, экстренной специализированной медицинской помощи (стенозы, инородные тела, травмы, ожоги, абсцессы, кровотечения), которые должны хорошо знать врачи всех специальностей и уметь оказывать врачебную помощь.
10. Оториноларингология как клиническая специальность имеет ярко выраженный профилактический характер.

ЛОР-органы как физиологические системы являются важнейшими представителями ЦНС, ее афферентными «входами» и полифункциональными эффекторами, играющими важную роль во многих процессах жизни человека. Достаточно лишь перечислить такие важнейшие функции ЛОР-органов, как дыхательная и пищеварительная, слуховая и речевая, вестибулярная и иммунобиологическая, чтобы убедиться в том, что эта система органов играет ведущую роль в многообразном взаимодействии организма с окружающей средой. На территории ЛОР-органов располагаются слуховая, вестибулярная, обонятельная и вкусовая анализаторы, а также механо-, баро-, термо- и хеморецепторы.

Оториноларингологическая служба занимает важное место в системе здравоохранения, поскольку обеспечивает диагностическую и лечебную помощь 12–15% общего числа больных. При этом более 60% обращений по поводу заболеваний ЛОР-органов приходится на детей и взрослых до 30 лет.

Очевидна и социальная значимость оториноларингологии. Потеря слуха, речи, равновесия, мучительный шум в ушах, частые ангины и заложенность носа чрезвычайно отражаются на трудоспособности человека, его моральном состоянии.

Верхние дыхательные пути и ухо тесно взаимосвязаны с другими органами и системами. Ведущая роль в этом принадлежит нервно-рефлекторным механизмам. Верхние дыхательные пути — мощная рефлексогенная зона, обуславливающая широкие и разносторонние взаимоотношения с различными органами и системами организма.

При возникновении тех или иных изменений в верхних дыхательных путях они могут стать источником патологической импульсации, приводящей к различным нарушениям в организме.

Примерами могут служить тонзиллокардиальный, тонзиллоренальный, ринобронхиальный и др. синдромы. В то же время заболевания других органов и систем отражаются на состоянии уха и верхних дыхательных путей: например, диффузные наружные отиты у больных сахарным диабетом и целый ряд других.

Совершенно очевидно, что ЛОР-органы являются частью целостного организма и невозможно изучать и рассматривать болезни этих органов в отрыве от организма в целом.

Аксиомой является также необходимость проведения лечения заболеваний ЛОР-органов исходя из общего состояния организма.

Изучение любого предмета, в том числе оториноларингологии, основывается на знаниях о том, как и когда специальность возникла, какие главные преобразования сформировали ее развитие и в чем состоит ее основное содержание в настоящее время. Кратко мы эти вопросы рассмотрели. Теперь рассмотрим периоды развития оториноларингологии и ее современное состояние.

Прежде чем пускаться в исторический экскурс, мне хотелось бы привести по этому поводу высказывание Марины Цветаевой: «Сегодня, не имеющее вчера, не имеет завтра».

Академик Б.С.Преображенский делил историю ОРЛ на два периода: **доэндоскопический**, когда специализация в этой области медицины не была привязана к определенной группе врачей и лечением при заболеваниях ЛОР-органов занимались врачи широкого профиля, и **эндоскопический**, когда в практику исследования ЛОР-органов были введены специальные методы, требующие определенных навыков.

Эндоскопический период к настоящему времени претерпел дальнейшее развитие в связи с внедрением электронно-визуальных технологий, что позволяет говорить о третьем периоде в эволюции оториноларингологии — **видеоэндоскопическом**, позволяющем не только осматривать ранее недоступные области, но и производить при помощи видеотелеоскопии разнообразные хирургические вмешательства на ЛОР-органах.

Оториноларингология своими корнями уходит в глубокую древность.

В Древнем Египте, Ассирии, Вавилоне, Индии, Китае и других странах Востока, как свидетельствуют древние манускрипты, были из-

вестны болезни уха, горла и носа, а врачи того времени применяли различные методы их лечения. Однако эти методы носили чисто эмпирический характер и не имели ничего общего с современным подходом.

Гиппократ в своих трудах уделял внимание слуховой функции. Он полагал, что звук проникает через барабанную перепонку и пустоты височной кости в головной мозг. Гален дал детальное описание слухового нерва и сравнивал звук с движением волны. Авиценна в своем труде большой раздел посвятил ЛОР-заболеваниям. Он дал прогрессивные для того времени трактовки глухоты, значения дыхания для голосообразования.

Особое значение для развития оториноларингологии имели труды ученых позднего Средневековья. Так, Везалий разработал и описал секционную технику изучения уха, дал описание слуховых косточек — молоточка и наковальни. Евстахий описал строение слуховой трубы. Фаллопий описал строение и ход лицевого нерва, строение ушного лабиринта. Для осмотра уха применил воронку.

Во второй половине XVII века стали появляться книги по отиатрии. Так, в 1683 г. вышло в свет сочинение основателя французской анатомической школы в Париже Дювернея, в котором рассматривались вопросы истинной отореи, роль барабанной перепонки в звукопроведении, причины ушных шумов и др.

В 1684 г. профессор Йенского университета Шельгаммер издал произведение под названием «Книга о слухе». К этому периоду относится и ряд достижений в области ринологии и ларингологии. Английский ученый Н. Гаймор описал строение и заболевания верхнечелюстных пазух.

XVIII век был ознаменован еще более прогрессивными произведениями по оториноларингологии. Так, Вальсальва в «Трактате об ухе» 1704 г., основанном на исследовании ушей более 1000 умерших, уточнил и расширил знания по анатомии уха. Дж. Морганьи детально изучил механизм глотания и др.

В России практическая медицина достигла значительного развития во второй половине XVIII века. В 1764 г. открывается медицинский факультет при Московском университете, а в 1798 г. — Петербургская медико-хирургическая академия.

Большую роль в развитии оториноларингологии сыграл гениальный ученый и хирург Н.И.Пирогов. Классические анатомические исследования Пирогова уточнили и углубили наши знания по анатомии и топографии уха, носа и горла.

Тысячи распилов в трех взаимно перпендикулярных плоскостях понадобились Пирогову для создания 4-томного атласа, его бессмертного творения — «Топографической анатомии, иллюстрированной разрезами, проведенными через замороженное тело человека в трех направлениях». В атласе Н.И.Пирогова полость носа изображена на 72 рисунках, что дает полное представление относительно ее анатомиче-




Рис. 1. Н.И.Пирогов (1810–1881)

ских связей. Пирогов дал первое точное топографо-анатомическое описание полости носа и околоносовых пазух (рис. 1).

За рубежом точное описание анатомии носа и околоносовых пазух было сделано только через 30 лет Э. Цукеркандлем.

Как ученый Н.И.Пирогов опубликовал ряд работ по ринологии: «О пластических операциях вообще, о ринопластике в особенности», «Способ остановки кровотечения из носа», «Полипозные наросты в носовой полости», «Операция рака гайморовой пещеры», которые сохранили свою актуальность до настоящего времени.

Основополагающую роль в становлении оториноларингологии как самостоятельной клинической дисциплины сыграл С.П.Боткин, который в 1866 г. выделил в своей терапевтической клинике Петербургской медико-хирургической академии несколько коек для ЛОР-больных и ввел для них амбулаторный прием. Первыми профессорами ларингологии и отиатрии были, соответственно, ученики Боткина Д.И.Кошляков и А.Ф.Пруссак.

В 1892 г., объединив отиатрию с ларингологией, ученик Кошлякова проф. Симановский создал первую в Европе кафедру оториноларингологии и клинику на 30 коек. Личность Николая Петровича Симановского в достаточной степени отражена в исторической литературе.

Заслуги этого ученого перед оториноларингологией огромны. Однако нужно согласиться с мнением проф. А.Г.Волкова (2004), что основная его заслуга состоит в том, что ему удалось убедить высшие эшелоны власти в необходимости создания нового типа лечебных и научных учреждений, а также введения в учебный процесс высшего медицинского образования новой обязательной для изучения дисциплины, а медицинскую общественность в лице Конференции Военно-медицинской академии — в создании новой кафедры.

В 1893 г. по настоянию Симановского оториноларингология была включена в число обязательных предметов, изучавшихся студентами Военно-медицинской академии. «В этом отношении, — отмечал В.И.Воячек, — академия намного опередила культурнейшие страны Запада».

В соответствии с указанным 1892–1893 гг. — годы открытия первой в России клиники ушных, носовых и горловых болезней, объединения кафедр отиатрии и риноларингологии, включения оториноларингологии в состав предметов, обязательных для студентов (правда, лишь Военно-медицинской академии), — являются весьма знаменательными в истории отечественной оториноларингологии.

Н.П.Симановский — организатор первой в России кафедры и клиники ушных, носовых и горловых болезней, создатель первой русской школы по этой специальности — по праву считается основоположником отечественной оториноларингологии. Движимый чувством горячего патриотизма и любви к своей специальности, Симановский добился получения средств на строительство нового здания для клиники, полностью удовлетворявшего требованиям развивавшейся оториноларингологии. Новая клиника была построена в 1902 г., в дальнейшем она была расширена и реконструирована.

В Военно-медицинской академии существовало несколько профессорских званий: адъюнкт-профессор, экстраординарный профессор, ординарный профессор, заслуженный ординарный профессор. Начиная с 1885 г. Н.П.Симановский утверждается в каждом из них. В 1907 г. он был удостоен высшего ученого звания академика.

Среди научных трудов академика Н.П.Симановского работы по физиологии, терапии и оториноларингологии. Его диссертация на степень доктора медицины называлась «К вопросу о влиянии раздражений чувствительных нервов на отправление и питание сердца».

Тема была предложена С.П.Боткиным, выполнялась диссертация в физиологической лаборатории, руководимой И.П.Павловым. В этой работе были впервые представлены экспериментальные данные о рефлекторном происхождении как изменений сердечной деятельности, так и трофических изменений сердечной мышцы под влиянием хронического раздражения окончаний чувствительных нервов внутренних органов, в частности желудка и желчного пузыря.

В течение всей своей жизни Н.П.Симановский поддерживал тесную связь с И.П.Павловым, был его большим другом. В сборнике, посвященном 75-летию И.П.Павлова, один из его учеников, В.В.Савич, вспоминал: «Одно время Ивану Петровичу приходилось переживать полное безденежье, он был вынужден разлучиться с семьей и жил один в квартире своего приятеля Н.П.Симановского». Сведения о дружбе Н.П.Симановского с И.П.Павловым имеются и в воспоминаниях С.В.Павловой, жены Ивана Петровича.

Творческая связь и дружба Н.П.Симановского с И.П.Павловым способствовали определенной направленности ряда работ как самого Николая Петровича, так и его учеников, постоянно пробуждали интерес к исследованиям великого русского физиолога. Так, Н.П.Симановский живо интересуется работами отдела физиологии, руководимого И.П.Павловым в организованном в 1890 г. Институте экспериментальной медицины, активно участвует в обслуживании выступлений Ивана Петровича в Обществе русских врачей. Впоследствии и И.П.Павлов часто использовал для своих опытов ухо и верхние дыхательные пути. Объектами особого изучения служили слуховой и обонятельный анализаторы. До последних лет жизни Ивана Петровича интересовали лабиринтные рефлексы.

Н.П.Симановский создал целую школу оториноларингологов, сыгравшую большую роль в развитии этой специальности не только в Петербурге, но и во всей стране. Одним из них является преемник его на кафедре ВМА, крупнейший отечественный ученый, академик Владимир Игнатьевич Воячек.

Имя В.И.Воячека, как пишет известный российский оториноларинголог, лично знакомый с проф. Воячком, профессор Алексей Сергеевич Киселев в своей замечательной монографии «Академик В.И.Воячек. Портрет ученого на фоне эпохи», навсегда останется в скрижалях отечественной науки.

Алексей Сергеевич отмечает: «...научная и клиническая деятельность В.И.Воячека отличалась необыкновенной многогранностью и оригинальностью и охватила практически все направления оториноларингологии. Особой заслугой академика было то, что он создал уникальную научную школу, из которой вышло много выдающихся ученых, врачей, педагогов...» Настоятельно рекомендую прочитать книги проф. А.С.Киселева, который увлекательно, интересно, с большой любовью к описываемым личностям и России создает перед нами образы Н.И.Пирогова («Н.И.Пирогов. Страницы жизни великого хирурга») и В.И.Воячека («Академик В.И.Воячек. Портрет ученого на фоне эпохи»).

Учениками проф. Н.П.Симановского были такие известные профессора, как Б.В.Верховский (Петербургский женский медицинский институт), Н.М.Асписов (Тифлисский медицинский институт), П.П.Шевелев (Пермский медицинский институт), Н.В.Белоголовов (Самарский мединститут). Особо хотелось отметить проф. М.Ф.Цитовича (Саратовский мединститут), которого проф. Симановский, будучи уроженцем Саратова, лично рекомендовал на кафедру и даже поставил условия его назначения, поскольку первая клиника на 20 коек была построена на его личные деньги. Кафедра открылась в 1914 г. и со временем стала крупнейшим научно-педагогическим центром юго-востока страны. Любимым детищем проф. М.Ф.Цитовича было уникальное научно-медицинско-педагогическое учреждение, аналога которо-

му не было и нет, — Институт физиологии верхних дыхательных путей. Институт был организован в 1926 г. Целью создания института было значительное расширение научной базы, привлечение специалистов других отраслей медицины. М.Ф.Цитович стал основателем крупной научной школы, его учениками были профессора Л.Е.Комендантов, А.В.Савельев, А.А.Аткарская, Н.А.Карпов, И.И.Луков, Б.Н.Луков, В.Т.Трутнев, Н.Н.Лозанов, И.П.Кутепов, А.А.Потапов. Многие из них стали основателями региональных школ оториноларингологов.

В развитии отечественной оториноларингологии большую роль сыграл и Клинический институт для усовершенствования врачей, открытый в Петербурге в 1885 г.

Курс болезней гортани и носа в нем вел проф. В.Н.Никитин. Он опубликовал руководство «Болезни носовой полости», выдержавшее три издания, а затем «Болезни придаточных полостей носа».

Преподавание отиатрии в этом же институте вел другой крупный специалист, проф. В.Н.Окунев, который был автором оригинальной, проведенной на заре возникновения авиации работы на тему «Материалы к выяснению некоторых моментов воздухоплавания на здоровое и больное ухо».

Мировую славу своими исследованиями в области физиологии и патологии вестибулярного аппарата приобрел проф. клиники Московского университета С.Ф.Штерн.

Трудно перечислить всех ученых-оториноларингологов, внесших значительный вклад в развитие отечественной оториноларингологии. Многочисленные научные исследования потребовали организовать периодические журналы по специальности. В 1906–1907 гг. стали выходить «Вестник» и «Ежемесячник ушных, носовых и горловых болезней». В 1911 г. был созван первый в России съезд оториноларингологов, который послужил демонстрацией зрелости отечественной оториноларингологии.

В нашей стране высшей государственной научной организацией, штабом медицинских наук является Российская академия медицинских наук, объединяющая ученых, внесших крупный вклад в медицинскую науку и здравоохранение. О высоком научном авторитете отечественной оториноларингологии свидетельствует избрание ее представителей академиками и членами-корреспондентами Академии медицинских наук.

Это академики В.И.Воячек (с 1944 г.), Б.С.Преображенский (с 1950 г.), Н.А.Преображенский (с 1975 г.), И.Б.Солдатов (с 1978 г.), С.Н.Хечинашвили (с 1980 г.), Ю.М.Овчинников и члены-корреспонденты АМН В.Ф.Ундрец (с 1946 г.), А.Г.Лихачев (с 1963 г.), Ю.Б.Исхаки (с 1978 г.), В.Т.Пальчун, Г.З.Пискунов, Ю.К.Янов. В.Р.Гофман в 1994 г. был избран членом-корреспондентом Академии космонавтики.

За большой вклад в развитие медицинской науки и подготовку высококвалифицированных специалистов трое оториноларингологов

удостоены высшей государственной награды — звания Героя Социалистического Труда: В.И.Воячек в 1961 г., Б.С.Преображенский в 1962 г., И.Б.Солдатов в 1990 г.

Группе оториноларингологов — А.И.Коломийченко, В.Ф.Никитиной, Н.А.Преображенскому, С.Н.Хечинашвили и К.Л.Хилову — за усовершенствование и широкое внедрение в лечебную практику операций по улучшению и восстановлению слуха у больных отосклерозом в 1964 г. присуждена Ленинская премия.

Среди российских оториноларингологов есть лауреаты Государственной премии СССР (А.А.Горлина, Ю.К.Ревской), многим присвоены почетные звания заслуженного деятеля науки и заслуженного врача республики.

Первым медицинским вузом на Юге России был эвакуированный в Ростов-на-Дону в годы Первой мировой войны Варшавский университет, а затем и частный женский медицинский институт, которые в 1920 г. объединились в медицинский факультет Донского, с 1925 г. — Северо-Кавказского университета.

Таким образом, на Юге России был образован крупный медицинский факультет, с момента своего образования имеющий собственную клиническую базу — Николаевскую больницу.

Основателем кафедры оториноларингологии был крупный деятель советской оториноларингологии, проф. Леонид Ефимович Комендантов, окончивший ВМА и приглашенный проф. М.Ф.Цитовичем в ЛОР-клинику в Саратове, где он работал с 1915 по 1921 г. сначала в должности ассистента, а затем приват-доцента и профессора. 18 декабря 1923 г. была официально открыта кафедра оториноларингологии медицинского факультета, куда проф. Л.Е.Комендантов получил приглашение. После организации кафедры преподавание оториноларингологии стало обязательным. Семилетний период работы в Ростове — апогей творческой деятельности Комендантова. Под руководством проф. Комендантова была создана целая научная школа. Этому способствовало то, что он был не только успешным организатором, научным работником и клиницистом, но и талантливым преподавателем.

Заслугой проф. Л.Е.Комендантова была организация в 1928 г. I-го Краевого съезда оториноларингологов Северного Кавказа (Волков А.Г., Киселев В.В., 2004).

В последующем кафедру оториноларингологии возглавляли видные ученые: проф. Д.И.Зимонт, проф. А.Р.Ханамиров, проф. А.Н.Помухина, в настоящий момент — проф. А.Г.Волков. Все они внесли весомый вклад в развитие нашей специальности.

Приведу несколько фактов об истории создания кафедры оториноларингологии и клиники ЛОР-болезней в Ставропольском государственном медицинском институте (с 2012 г. — университете). Первым заведующим кафедрой был доцент М.С.Лурье (пр. №147 от

31.08.1941 г.). Затем кафедру принял проф. А.И.Гешелин (04.04.1942–02.05.1942).

В последующие годы кафедрой заведовали ассистент Б.А.Дядченко (25.08.1943–05.09.1943), профессора И.Т.Дорошенко (15.09.1943–04.12.1943), Виталий Викторович Громов (13.08.1945–28.02.1947), **Иона Моисеевич Соболев** (28.02.1947–01.09.1972), **Людмила Григорьевна Карпова** (1972–1988), **Борис Михайлович Цецарский** (1988–2000). С 2000 г. кафедрой заведует **профессор Владимир Иванович Кошель**.

23 марта 1947 г. в Ставрополь приехал профессор **Иона Моисеевич Соболев**. В 1945 г. он защитил докторскую диссертацию на тему «Влияние санитарно-гигиенических условий ткацкого производства на верхние дыхательные пути и уши». К моменту приезда в Ставрополь Иона Моисеевич был уже опытным врачом и известным ученым. Он принял заведование не только кафедрой, но и ЛОР-отделением краевой клинической больницы. Он создал на Ставрополье собственную школу отоларингологии, организовал учебный и лечебный процесс, подготовил целую плеяду ученых и высококвалифицированных врачей-отоларингологов.

Иона Моисеевич был автором более 200 научных работ. Под его руководством защищено 24 кандидатские и 6 докторских диссертаций. Я сам был учеником Ионы Моисеевича и хорошо помню его колоритную фигуру, манеру чтения лекций. Он был высокоэрудированным ученым, человеком исключительной порядочности, чутким и внимательным. Он вел большую общественную работу, был главным оториноларингологом края, создателем и председателем краевого общества РНОЛО, членом редакционного совета журнала «Вестник оториноларингологии». Ионы Моисеевича не стало в 1987 г.

Вопросами дальнейшего развития и совершенствования оториноларингологической службы Ставропольского края занимались ученики И.М.Соболя, профессора Л.Г.Карпова, Б.М.Цецарский.

Один из учеников И.М.Соболя, заслуженный врач РФ, проф. Иван Петрович Енин впервые в крае организовал кафедру детской оториноларингологии, а затем возглавил кафедру оториноларингологии факультета последипломного образования.

В настоящее время И.П.Енин — один из авторитетных оториноларингологов не только Ставропольского края, но и в целом РФ.

В 2000 г. заведующим кафедрой отоларингологии становится **профессор Владимир Иванович Кошель**. Владимир Иванович прошел путь от ассистента кафедры до заведующего кафедрой и клиникой ЛОР-болезней краевой клинической больницы. С 2003 г. он главный врач этой больницы.

В настоящее время Владимир Иванович — главный внештатный оториноларинголог Министерства здравоохранения Ставропольского края, член правления Российского общества оториноларин-

гологов, член правления Российского общества ринологов, член редакционного совета журналов «Российская оториноларингология», «Российская ринология». Владимир Иванович впервые в крае внедрил современные эндоскопические методы диагностики и лечения заболеваний носа и околоносовых пазух, гортани, среднего уха.

В 2002 г. профессором кафедры оториноларингологии СГМИ избирается по конкурсу заслуженный врач РФ, доктор медицинских наук, проф. А.О.Посан.

В 2004 г. на базе Карачаево-Черкесской технологической академии открывается лечебный факультет, переименованный в 2008 г. в медицинский институт. С 2007 г. открывается курс оториноларингологии на кафедре хирургии, куда приглашается для преподавания проф. А.О.Посан.

16 сентября 2008 г. приказом №497 ректора Карачаево-Черкесской технологической академии организуется кафедра оториноларингологии-хирургии головы и шеи, которую возглавил избранный по конкурсу заслуженный врач РФ, доктор медицинских наук, проф. А.О.Посан.

Базой для кафедры стали взрослое (60 коек) и детское (20 коек) отделения Карачаево-Черкесской республиканской клинической больницы.

Отделения одни из лучших на Юге России, укомплектованные самым современным оборудованием.

Подтверждением этого является то, что уже в 2008 г. по инициативе директора НКЦ оториноларингологии Росздрава проф. Н.А.Дайхеса на базе ЛОР-отделения КЧРКБ было проведено силами сотрудников центра с участием врачей и медицинских сестер отделения 26 операций кохлеарной имплантации. Этот метод подразумевает восстановление слуховой функции путем непосредственной электростимуляции волокон слухового нерва с помощью вживленных во внутреннее ухо электродных систем. Введение электродов в улитку — принципиально новый вид хирургического вмешательства на ухе. Это первое столь масштабное проведение уникальной высокотехнологической операции на Северном Кавказе.

В 2010 г. на базе детского ЛОР-отделения Международной благотворительной организации «Улыбка» были проведены реконструктивно-пластические операции 21 ребенку, причем операционной сестрой была наша сотрудница А. Джанибекова, профессионализм которой отмечен зарубежными коллегами, и она в последующем приглашалась в другие города России для проведения операций.

Вообще необходимо заметить, что оториноларингологическая служба республики всегда была одной из лучших.

Этому во многом способствовало то, что все руководители этой службы были энтузиастами своего дела, хорошими организаторами и профессионально грамотными хирургами.

Первым главным оториноларингологом в то время автономной области в составе Ставропольского края был заслуженный врач РСФСР, врач-оториноларинголог высшей категории **Леонид Давыдович Лысенко**,

окончивший Винницкий медицинский институт. Леонид Давыдович был активным членом Ставропольского краевого общества оториноларингологов, работал в тесном сотрудничестве с проф. И.М.Соболев.

Благодаря присущей Л.Д.Лысенко энергичности в 1960 г. в городской больнице были открыты две оториноларингологические палаты по 6 коек.

Этот год и является годом, когда в Карачаево-Черкесии впервые было открыто самостоятельное ЛОР-отделение. Уже через два года оно было увеличено до 20 коек. В 1965 г. отделение переводится в построенную областную больницу и увеличивается до 30 коек.

С самого начала своей деятельности ЛОР-врачи Карачаево-Черкесии активно внедряли новые методы диагностики и лечения заболеваний верхних дыхательных путей и уха. Так, Л.Д.Лысенко был пионером внедрения в республике операций на среднем ухе. В те годы ушная патология была преобладающей среди ЛОР-заболеваемости населения. Им впервые в Карачаево-Черкесии был приобретен операционный микроскоп немецкой фирмы «Цейс», с помощью которого он одним из первых в Ставропольском крае начал проводить операции на среднем ухе.

Другой достаточно серьезной проблемой оториноларингологии были инородные тела пищевода, особенно у детей. Как известно, клиническая картина при этом крайне разнообразна и характеризуется многочисленными, подчас тяжелыми и даже летальными осложнениями.

Леонид Давыдович в 1974 г. опубликовал в материалах Второй краевой научно-практической конференции по детской оториноларингологии, проходившей в Ставрополе, научную статью «Организация помощи детям с инородными телами пищевода по материалам областной больницы г. Черкесска».

В своей работе он провел анализ поступления в отделение детей с инородными телами пищевода за период с 1958 по 1973 г. За это время в отделении получили специализированную помощь 368 детей, что составило 3,5% всех госпитализированных в то время детей. Л.Д.Лысенко руководил отделением с 1960 по 1977 г.

В 1977 г. Л.Д.Лысенко уехал из Карачаево-Черкесии в Ленинград, и эстафета лидера службы была подхвачена выпускником уже Ставропольского государственного медицинского института, врачом-оториноларингологом высшей категории **С.-У.К.Батчаевым**.

В течение восьми лет, с 1977 по 1985 г., С.-У.К.Батчаев был заведующим ЛОР-отделением и одновременно главным внештатным оториноларингологом области.

Продолжается традиция постоянного анализа эффективности проводимой работы. Так, С.-У.К.Батчаев публикует статью «Отогенные внутричерепные осложнения по данным ЛОР-отделений областной больницы» более чем за 20 лет. По данным, приведенным С.-У.К.Батчаевым, отогенные осложнения наблюдались у 2% больных из числа лиц, госпи-

тализированных в отделение с заболеваниями уха. Летальность составила 5,5%, что было значительно ниже среднесоюзных данных.

Это время характеризуется дальнейшим улучшением оториноларингологической помощи в области. Растет количество врачей-оториноларингологов, повышается их профессиональный уровень.

Активно этому содействовали прочные научные и организационные связи с Московским НИИ уха, горла и носа. К нам неоднократно приезжали наши кураторы профессора Л.Б.Дайняк, М.Е.Загорянская и ученый секретарь института, старший научный сотрудник Б.Н.Невский.

В 1981 г. был сдан новый корпус областной больницы, и ЛОР-отделение перевели на седьмой этаж нового корпуса и увеличили до 60 коек.

Были созданы хорошие условия для дальнейшего улучшения качества оториноларингологической помощи населению области, а в последующем — республики. Оториноларингологическое отделение стало центром оказания специализированной помощи не только в Карачаево-Черкесии, но и в близлежащих регионах Кавказских Минеральных Вод.

С 1985 г. по настоящее время заведующим ЛОР-отделением и главным оториноларингологом КЧАО, а затем КЧР назначается кандидат медицинских наук, врач-оториноларинголог высшей категории **Арсений Оникович Гюсан**.

Весь период работы отделения под руководством А.О.Гюсана отмечен активным творчеством, внедрением самых современных методов диагностики и лечения заболеваний ЛОР-органов. Мы первыми в стране применили для лечения аллергических ринитов алергоид амброзийный. В дальнейшем первыми стали применять эндоназальный способ специфической гипосенсибилизации алергоидом при лечении сезонных аллергических ринитов (Уд. №345 от 02.07.1985 г.). Одними из первых внедрили криохирургию, предложив и создав большое количество криогенной техники. На все это имеются десятки удостоверений на рацпредложения, в том числе отраслевого значения.

После создания ультразвукового аппарата и его применения ростовскими оториноларингологами мы активно внедрили этот метод не только для лечения патологии носа, но и для ультразвуковой трахеотомии, а также для кавитации лекарственных веществ при патологии уха и околоносовых пазух.

На эти темы написаны десятки научных статей, а также защищена в Московском НИИ уха, горла и носа диссертационная работа на степень кандидата медицинских наук врачом А.О.Гюсаном, первая в Карачаево-Черкесии по тематике «оториноларингология».

Внедрение новых методов диагностики и лечения, рационализаторство и изобретательство, постоянный научный поиск — характерная черта работы врачей-оториноларингологов КЧР. Начавшись с предложения ряда инструментов и аппаратов для криохирургии, она продолжилась в поиске новых методов диагностики и лечения ЛОР-заболеваний.

Врачами отделения предлагаются устройство для аспирационной цитодиагностики (Уд. №117), устройство для магнитотерапии носа (Уд. №151), остеокласт для поднадкостничной остеотомии носа (Уд. №313), микродолота для эндоуральных операций (Уд. №351), иглодержатель для наложения швов на слизистую оболочку полости носа (Уд. №439) и ряд других.

Большой интерес был проявлен нами к проблеме магнитотерапии. В 1980-х гг. мы начали проводить работу по изучению клинического воздействия низкочастотного магнитного поля. Работа проводилась под руководством проф. Н.Д.Торопцева вначале в области, а затем на кафедрах оториноларингологии и гинекологии Ставропольского медицинского института. Было установлено антиаллергическое действие низкочастотного магнитного поля.

Это было отражено в работах А.О.Гюсана (1984), В.П.Карпова, Н.Д.Торопцева (1984) и др. В 1999 г. была опубликована работа сотрудников отделения «Наш опыт применения магнитотерапии в оториноларингологии», в которой обобщался опыт применения низкочастотной магнитотерапии для лечения заболеваний верхних дыхательных путей и уха. К настоящему времени мы имеем более чем 30-летний опыт применения низкочастотного магнитного поля для лечения многих заболеваний и травм ЛОР-органов.

Большое внимание уделяется в отделении пластическим и реконструктивным операциям на ЛОР-органах. На эту тему написаны десятки научных статей, сделано более 20 различных предложений.

В 1998 г. заведующий ЛОР-отделением А.О.Гюсан защитил в Санкт-Петербургском медицинском университете диссертацию на степень доктора медицинских наук на тему «Хирургическое лечение посттравматических деформаций и дефектов носа». По данной тематике проф. А.О.Гюсан опубликовал три монографии.

Более 30 лет оториноларингологи КЧР занимаются вопросами диагностики и лечения экссудативных фронтитов. По этой теме под руководством проф. А.О.Гюсана защищены две диссертационные работы ординаторами отделения Р.Х.Узденовой и С.М.Хохлачевым.

Нельзя не отметить, что работа по теме заболеваний лобной пазухи ведется в тесном рабочем и научном сотрудничестве с коллегами из Ростова-на-Дону под руководством проф. А.Г.Волкова. Совместно в России и за ее пределами нами опубликовано более 20 научных работ. Целью нашей лекции является не разбор всех работ оториноларингологов КЧР, мне просто хотелось подчеркнуть, что круг творческих интересов всегда был, есть и, надеюсь, будет широк, многообразен и направлен на улучшение оказания специализированной помощи населению республики.

Таким образом, я попытался очень коротко осветить тему нашей лекции, остановиться на истории развития службы в России, на Юге Рос-

сии, в Ставропольском крае и КЧР. И это неслучайно, ведь давно известно, что история — это люди, их деятельность, опыт, которые накапливаются и передаются как бесценный дар следующим поколениям.

Пройдет время, и на смену нам придете вы. Имея современную технику и знания, вы, несомненно, сделаете много новых открытий и изобретений, но всякий хороший дом должен иметь крепкий фундамент. Мы имеем сегодня то, что закладывали вчера, будем иметь завтра то, к чему стремимся сегодня. Это непреложная истина.

Рекомендуемая литература:

1. *Солдатов И.Б.* Лекции по оториноларингологии. М.: Медицина. 1994.
2. *Солдатов И.Б., Гофман В.Р.* Оториноларингология. СПб. 2001.
3. *Плужников М.С., Дискаленко В.В., Блоцкий А.А.* Пособие к изучению оториноларингологии в медицинских вузах. СПб: Диалог. 2006.
4. *Козорез Е.С.* ЛОР-заболевания: конспекты лекций для медвузов. М. 2005.
5. *Пальчун В.Т., Магомедов М.М., Лучихин Л.А.* Оториноларингология. М.: Медицина. 2002.
6. *Пискунов Г.З., Пискунов С.З.* Клиническая ринология. Медицинское информационное агентство. М. 2006.
7. *Киселев А.С.* Академик В. И. Воячек. ВМА. СПб. 2010.
8. *Волков А.Г., Киселев В.В.* История Ростовской научной школы оториноларингологов. Ростов-на-Дону: ЗАО «Книга». 2004. 192 с.
9. *Гюсан А.О.* Полувекковая история стационарной оториноларингологической помощи в КЧР. Черкесск. 2010.

Обратная связь (контрольные вопросы по теме):

1. Дать определение специальности «оториноларингология».
2. В чем актуальность изучения дисциплины?
3. Когда и по какой причине оториноларингология выделилась в самостоятельную дисциплину?
4. Специфические особенности оториноларингологии.
5. Взаимосвязь заболеваний ЛОР-органов между собой и с патологией других органов и систем.
6. Роль анализаторов, расположенных в ЛОР-органах.
7. Этапы развития оториноларингологии.
8. Роль Н.И.Пирогова в развитии оториноларингологии.
9. Где были открыты первые кафедры оториноларингологии? История кафедры ОРЛ Ростовского и Ставропольского медицинских институтов, дата открытия кафедры оториноларингологии-хирургии головы и шеи в КЧР.

Лекция 2.

Клиническая ринология. Клиническая анатомия, морфологические и физиологические особенности носа и околоносовых пазух.

Травмы носа и околоносовых пазух.

Носовые кровотечения. Фурункул носа

Где господствует дух науки, там творится великое и малыми средствами.

Н. И. Пирогов

Цель. Дать представление об анатомо-функциональных особенностях носа и околоносовых пазух. Ознакомить с разделом неотложной специализированной помощи в ринологии.

Тезисы лекции:

1. Клиническая анатомия носа и околоносовых пазух.
2. Функции носа, перегородки носа, околоносовых пазух.
3. Травмы носа и околоносовых пазух. Классификация. Диагностика, клиника, лечение.
4. Носовое кровотечение. Этиология, классификация, клиника, лечение.
5. Фурункул носа. Клиника, лечение, возможные осложнения.

Иллюстративный материал: презентация, муляжи, демонстрация больших.

Один из самых загадочных органов, созданных природой, — нос и окружающие его малые и большие воздушные полости (Пискунов Г.З., Пискунов С.З., 2006).

В Лувре в Париже имеется скульптура головы идола с острова Аморгос, которая отличается достаточно большими размерами (0,27 м) и выполнена в характерной манере: отсутствие всех органов чувств, кроме носа, который, напротив, представлен наиболее выразительно.

Подобная схематизация, по мнению многих искусствоведов, связана с попыткой мастера показать то большое значение, которое придавали носу люди древней эпохи, ту важную роль, которую играл этот орган в познании все более расширяющегося окружающего мира.

Нос и околоносовые пазухи являются начальным отрезком дыхательного тракта. Каждое анатомическое образование в них имеет определенное значение и несет соответствующую физиологическую нагрузку.

Наружный нос, *nasus externus*, является важной анатомической составляющей лица, определяя во многом его индивидуальные особен-

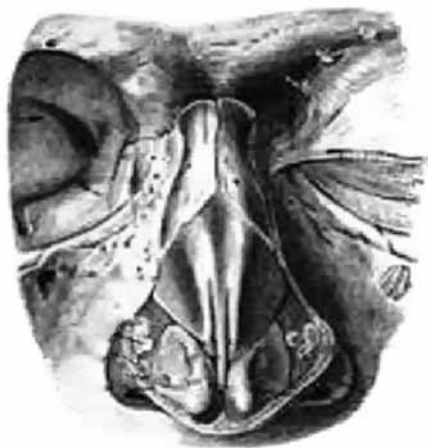

Рис. 2. Строение наружного носа

ности. Косметическую функцию носа В.И.Воячек называл функцией благообразия лица. В древней Индии нос считали органом, который создает престиж и репутацию. Отсечение носа было одно из самых строгих наказаний.

Внешняя форма носа напоминает трехгранную пирамиду, вершина которой прилегает ко лбу, основание — к верхней губе. Наружный нос состоит из костной части и хрящевой. Костную образуют парные носовые кости, которые, соединяясь по средней линии, формируют спинку носа, простирающуюся от корня носа до его верхушки. Корень носа находится в области прикрепления носовых костей к носовой части лобной кости. Там же имеется выемка-переносица. Под край носовых костей в форме крыши подходит хрящевой отдел наружного носа, состоящий из верхних латеральных хрящей, которые имеют форму трапецевидных пластинок (рис. 2).

К ним прилежат нижние латеральные хрящи большими крыльными хрящами, которые располагаются в кончике носа и носовых крыльях.

Каждый из хрящей образует две ножки: более крупную и широкую, располагающуюся в крыле носа, и более узкую, которая идет в кожной перегородке. Нижние латеральные хрящи составляют опору кончика носа.

От их конфигурации зависит его форма. Большой хрящ крыла вместе с одноименным хрящом противоположной стороны формирует кроме кончика носа и его ноздри. Между медиальными ножками большого крыльного хряща, отделяющими ноздри одну от другой, вклинивается передний край четырехугольного хряща. У заднего края лате-

ральной ножки крыльного хряща находятся еще небольшие добавочные хрящи.

Костные и хрящевые образования наружного носа покрыты кожей. Кожей выстлана и внутренняя поверхность преддверия носа. Преддверие носа, *vestibulum nasi*, образуется внутренней поверхностью крыльев носа и передним отделом хрящевой части перегородки. В покрывающей ее коже имеются волосы и сальные железы. Кожа в области спинки носа и корня носа тонкая и поддается смещению. В области крыльев и кончика она значительно толще, содержит крупные сальные железы и плотно спаяна с надхрящницей. Все части костного и хрящевого скелета соединены между собой связками.

Кроме связок имеются мышцы наружного носа, которые относятся к мимическим, иннервируются лицевым нервом, определяют выразительность и индивидуальность лица, принимают активное участие в проявлении чувств человека (Пискунов Г.З., Пискунов С.З., 2006).

Форма наружного носа индивидуальна, но имеются характерные черты, которые с учетом национальных и этнических особенностей позволили выделить четыре типа носа: восточный, характерный для народов Азии, кавказский, негроидный и европейский.

Полость носа, *cavum nasi*, представляет собой пространство, простирающееся в сагиттальном направлении от грушевидной апертуры спереди до хоан сзади, разделенное перегородкой на две половины.

В образовании стенок полости носа принимают участие следующие кости: носовые, верхнечелюстные, небные, лобная, решетчатая, клиновидная, сошник, нижние носовые раковины.

Различают четыре стенки полости носа: верхнюю, нижнюю, медиальную и латеральную. Все стенки имеют клиническое значение.

Верхнюю стенку полости носа в переднем отделе образуют носовые кости и носовые части лобной кости, в средней большей части образует продырявленная решетчатая пластинка, которая по обе стороны от петушиного гребня пронизана большим количеством отверстий (15–20), через которые проходят волокна обонятельного нерва, передние решетчатые артерия, вена и нерв, а в заднем — передняя стенка клиновидной пазухи. **Нижняя** стенка — дно полости носа — образована небным отростком верхнечелюстной кости и горизонтальной пластинкой небной кости. Эта пластинка ограничивает хоаны снизу. У переднего конца дна полости носа находится резцовый канал, через который проходят носонебный нерв, *n. nasopalatinus*, а также соответствующая артерия, анастомозирующая в канале с *a. palatina major*. **Медиальной** стенкой полости носа является перегородка носа. Она состоит из переднего хрящевого и заднего костного отделов. Костный отдел образован перпендикулярной пластинкой решетчатой кости и сошником, хрящевой — четырехугольным хрящом. Задний отдел сошника служит разделом между хоанами. Хрящ перегородки носа находится

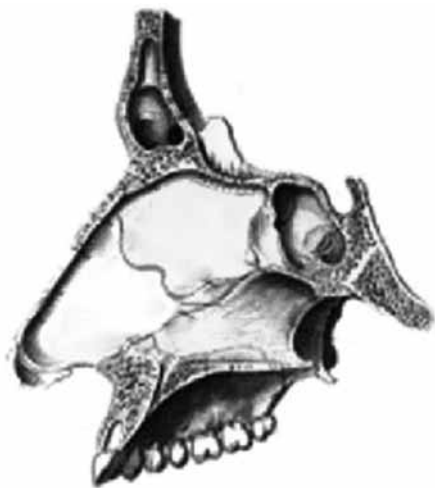

Рис. 3. Перегородка носа

в углу между перпендикулярной пластинкой решетчатой кости и сошником. Он же вдается между крыльями хряща наружного носа. Иногда от угла четырехугольного хряща кзади отходит отросток, который носит название «сфеноидальный» и может достигать *rostrum sphenoidale* (рис. 3).

Сфеноидальный отросток имеет значение при проведении операции хирургической коррекции перегородки носа, так как его оставление между листками мукоперихондриа способствует сохранению деформации перегородки носа в задних отделах.

В задних отделах сошника, прилегающих к клиновидной пазухе, проходит крыловидно-небная артерия, являющаяся конечной ветвью внутренней челюстной артерии.

Данное обстоятельство требует особой осторожности при проведении хирургической операции в этом районе, так как повреждение артерии приводит к сильному кровотечению.

Перегородка носа, разделяя полость носа на две половины, создает парность органа; регулируясь носовым циклом, эти органы функционируют с полной нагрузкой попеременно, периодически отдыхая (Пискунов Г.З., Пискунов С.З., 2000).

Наиболее сложное строение имеет **латеральная** стенка полости носа (рис. 4). Эта стенка выступает в просвет полости носа, ее особенностью является наличие носовых раковин: нижней, средней и верхней, которые ограничивают соответствующие носовые ходы.

Средняя и верхняя носовые раковины являются отростками решетчатой кости. Нижняя носовая раковина — самостоятельное костное

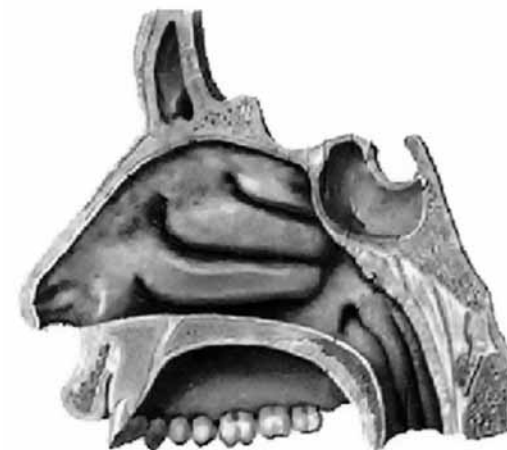

Рис. 4. Латеральная стенка полости носа

образование, идущее параллельно дну полости носа. Верхним своим краем нижняя носовая раковина прикреплена к костям боковой стенки носа. В слизистой оболочке нижних носовых раковин содержатся пещеристые венозные сплетения, представляющие собой клубок расширенных вен, стенки которых содержат эластические волокна и богаты гладкой мускулатурой.

Кавернозная ткань нижних носовых раковин под влиянием разнообразных факторов быстро наполняется кровью и вызывает увеличение носовых раковин. Благодаря этой своей особенности нижние носовые раковины являются самой мобильной структурой полости носа.

Нижним носовым раковинам принадлежит ведущая роль в носовом цикле.

Носовые ходы расположены латерально от носовых раковин и свободно сообщаются с общим носовым ходом.

Ключевую роль в клинике играют такие образования полости носа, как перегородка носа, носовые раковины, соустья околоносовых пазух, остиомеатальный комплекс, носовой клапан.

Остиомеатальным комплексом называется система анатомических образований переднего отдела среднего носового хода: латеральная поверхность переднего конца средней носовой раковины, крючковидный отросток, полулунная щель, решетчатый пузырь (рис. 5).

Термин «остиомеатальный» образован из двух слов: *ostium* (отверстие) и *meatus* (ход).

Это образование впервые описано в 1965 г. Н. Naumann, располагается у входа в средний носовой ход и определяет состояние передней

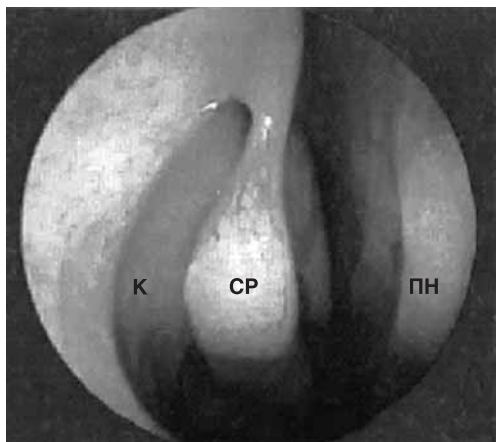


Рис. 5. Остиомеатальный комплекс. Крючковидный отросток.

CP — средняя носовая раковина, ПН — перегородка носа, К — крючковидный отросток

группы околоносовых пазух. Он включает в себя следующие анатомические структуры (цит. по Пискунову Г.З., Пискунову С.З., 2006):

- 1) латеральная поверхность переднего конца средней носовой раковины;
- 2) крючковидный отросток;
- 3) полулунная щель, идущая параллельно отростку;
- 4) решетчатый пузырь, являющийся самой крупной передней пазухой решетчатой кости.

В пространстве, образованном этими анатомическими структурами, открывается передняя группа околоносовых пазух.

Полулунная щель и решетчатый пузырь, представляющий собой рудиментарную раковину, были впервые описаны Н.И.Пироговым при его анатомических изучениях распилов головы на замороженных трупах.

В задненижнем отделе полулунной щели находится устье верхнечелюстной пазухи. Наряду с постоянным отверстием нередко встречается добавочное отверстие пазухи. В передневерхнем отделе открывается устье лобной пазухи.

Остиомеатальный комплекс может быть назван **синусовым клапаном**, так как он создает оптимальные условия для воздухообмена пазух с полостью носа (Пискунов В.С. и др., 2003).

Носовой клапан — это треугольное щелевидное пространство между каудальным краем верхнего латерального хряща и перегородкой носа, описан в 1903 г. P.J.Mink. Это самая узкая часть полости носа.

Угол носового клапана в норме равен 10–15 градусам. До конца его роль не изучена. Возможно, он является первичным регулятором объема вдыхаемого воздуха.

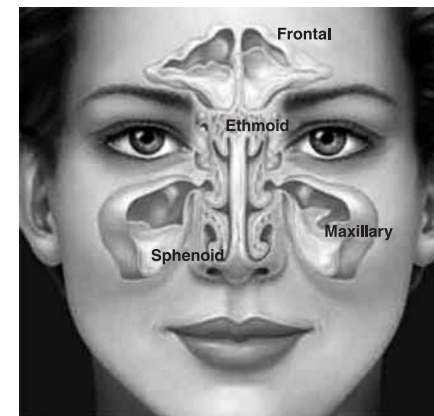


Рис. 6. Околоносовые пазухи

Естественное выводное отверстие клиновидной пазухи располагается в ее передней стенке и открывается в сфеноэтмоидальный карман в области верхнего носового хода. Соустье пазухи может иметь различную величину, от 0,5 до 5 мм, и бывает разной формы: щелевидным, округлым, овальным или полулунным.

Околоносовые пазухи — это воздухоносные полости, окружающие носовую полость и соединенные с ней с помощью выводных протоков (рис. 6).

Они рассматриваются как система «резервных» анатомических образований и предназначены для защиты организма, в первую очередь для защиты содержимого орбиты и полости черепа.

Образование околоносовых пазух начинается в конце 3-го месяца внутриутробной жизни. Формирование различных околоносовых пазух происходит асинхронно, и к моменту рождения наименее развитыми оказываются клиновидные и лобные пазухи (Tanew N., 1948; цит. по Волкову А.Г., 2000).

- Верхнечелюстная пазуха (sinus maxillaris).
- Лобная пазуха (sinus frontalis).
- Клиновидная пазуха (sinus sphenoidalis).
- Пазухи решетчатой кости (sinus ethmoidales).

Размеры пазух у разных людей неодинаковые.

Наибольшей по объему считается верхнечелюстная пазуха (от 5 до 30 см³).

Кровоснабжение полости носа и околоносовых пазух

Слизистая оболочка полости носа и околоносовых пазух кровоснабжается внутренней и наружной сонными артериями. Наиболее

важными их ветвями являются а. ophthalmicae, а. maxillaris internae и а. maxillaris externae. Из а. ophthalmicae берут начало передняя и задняя решетчатые артерии, которые проходят в полость решетчатого лабиринта и снабжают кровью решетчатый лабиринт, верхнюю часть латеральной стенки носа и перегородку носа. Конечная ветвь а. maxillaris internae а. sphenopalatina, выходя из крылонебной ямки через крылонебное отверстие, входит в полость носа и делится на а. nasopalatina и а. nasales и а. nasales posteriores. Эти ветви снабжают кровью все носовые раковины, носовые ходы, околоносовые пазухи и часть перегородки носа.

Чувствительные нервы носа и околоносовых пазух принадлежат ветвям тройничного нерва. Из первой его ветви п. ophthalmicus берут начало передние и задние решетчатые нервы. От второй ветви — п. sphenopalatinus и п. infraorbitalis.

Вены полости носа сопровождают артерии и нервы. В глубоких отделах лица образуются сплетения, соединяющие вены полости носа с соседними областями, что имеет важное клиническое значение в связи с возможностью распространения инфекции из полости носа и околоносовых пазух в полость орбиты, черепа, глотку. Особенно важен для клиники с точки зрения возможности переноса инфекции анастомоз с кавернозным синусом.

Лимфатические сосуды полости носа и околоносовых пазух отводят лимфу в заглоточные и глубокие шейные узлы.

Физиология и патофизиология носа и околоносовых пазух

Нос и его околоносовые пазухи, являясь верхним начальным отделом дыхательных путей, играют важную роль во взаимодействии организма с внешней средой, выполняя целый ряд взаимосвязанных физиологических функций. Выделяют следующие функции носа: дыхательную, защитную, резонаторную, обонятельную, косметическую (рис. 7).

Дыхательная функция является основной, и ее нарушение сказывается на функциональном состоянии других органов и систем.

Рефлексы, возникающие со слизистой оболочки полости носа, играют важную роль в регуляции и поддержании нормальной жизнедеятельности всего организма (Хилов К.Л., 1960). При дыхании через нос аэродинамическая характеристика движения воздуха значительно отличается от таковой при ротовом дыхании.

Вдох

Разделение воздушного потока: через нижний носовой ход проходит 20 условных единиц воздуха, через средний — 70, через верхний — 10 (Ульянов Ю.П., 1996, 2000).

Вдыхаемый воздух не проникает в околоносовые пазухи.

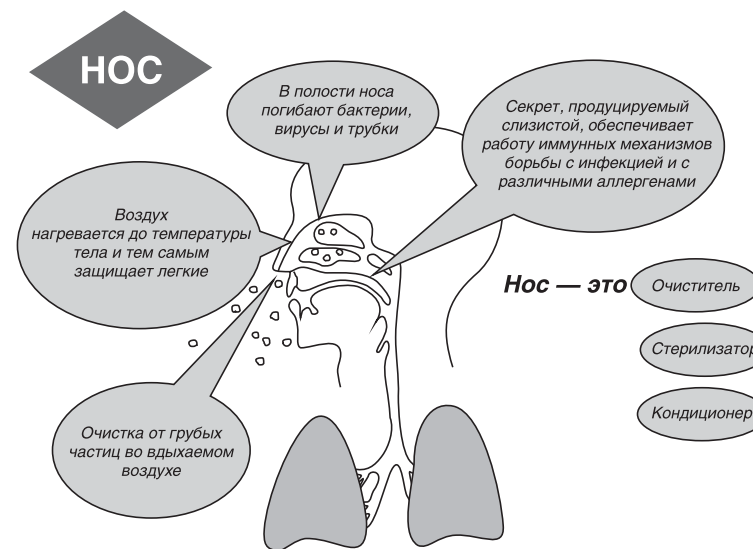


Рис. 7. Основные функции полости носа

Вентиляция через нос при нормальном дыхании составляет 6 л/мин, при интенсивном дыхании максимальная вентиляция достигает 50–70 л/мин. В норме носовой клапан носа функционирует как сопло, и поток воздуха в этом месте имеет наибольшую скорость (Бербом Х. с соавт., 2012).

Выключение из дыхания полости носа у людей приводит к уменьшению глубины дыхательных движений, снижению легочной вентиляции в среднем на 15–16% (Павловский Е.Н., 1946).

Защитная функция слизистой оболочки полости носа осуществляется при прохождении воздуха через полость носа благодаря многим защитным факторам. Она заключается в согревании, увлажнении, очищении вдыхаемого воздуха, а также в бактерицидном действии специфических и неспецифических защитных факторов.

Основным элементом защитной системы является **мукоцилиарный клиренс** (очищение) — функциональное сочетание секреторной пленки и ресничек дыхательного эпителия, с помощью которого коллоидная секреторная пленка постоянно перемещается от входа в полость носа к хоанам. Инородное тело переносится от входа в полость носа к хоане за 10–20 мин.

Ведущая роль в этом принадлежит слизистой оболочке, которая покрыта псевдомногослойным эпителием, состоящим из мерцательных, бокаловидных, коротких и длинных вставочных эпителиоцитов.

Мерцательная клетка на своем свободном конце имеет многочисленные реснички. Скорость движения ресничек в сторону носоглотки 13–14 раз в минуту.

Реснитчатый аппарат мерцательных клеток располагается в слизи, покрывающей поверхность слизистой оболочки, и образует вместе с ней мукоцилиарный «эскалатор», который благодаря строгой ритмичности мерцательного движения обеспечивает перемещение продуктов секреции слизистой оболочки и оседающих на ее поверхности микроорганизмов и чужеродных частиц в сторону носоглотки, осуществляя ее постоянное очищение — клиренс (Puchele G. et al., 1981).

Слизь продуцируется бокаловидными клетками и железами собственного слоя слизистой оболочки, она является неотъемлемой частью мукоцилиарной транспортной системы и принимает участие не только в механической очистке с поверхности слизистой оболочки, но и содержит целый ряд специфических и неспецифических биохимических защитных факторов.

К **неспецифическим** факторам относятся гликопротеиды слизи: фукомуцины, сиаломуцины, сульфомуцины, лизоцим, лактоферрин, интерферон, комплемент, секреторные протеазы и глюкозидазы.

Специфические факторы представлены иммуноглобулинами, играющими роль защиты против внедрившихся микроорганизмов (Naumann H., 1980). Благодаря деятельности тех и других факторов происходит нейтрализация вирусов, токсинов, лизис бактерий.

Согревание воздуха. Воздух температуры –12 градусов после прохождения через нос нагревается до 25 градусов в носоглотке (Toremaln N., 1985), т. е. она является физиологическим кондиционером. Это обусловлено особенностями кровоснабжения ее слизистой оболочки (высокая степень развития капиллярной сети, система пещеристых венозных сплетений).

Обонятельная функция у человека развита в меньшей степени, чем у млекопитающих и насекомых. Обонятельная область представляет собой относительно небольшую зону размером 2–5 см².

Обонятельные клетки расположены в обонятельном эпителии, который выстилает верхний носовой ход, краниальную часть перегородки носа и среднюю носовую раковину. Обонятельные клетки — это первично-сенсорные клетки, аксоны которых группируются в обонятельные нити, проникающие через решетчатую пластинку решетчатой кости и достигающие обонятельных лукович. В дальнейшей обработке обонятельных импульсов играют важную роль ядра ЦНС, расположенные в гиппокампе. Сознательное восприятие запахов происходит на уровне коры головного мозга в верхней височной извилине.

У человека имеется 350 типов рецепторов. Человек способен идентифицировать лишь 200 из 30 000 различных веществ.

Нарушения обоняния: синоназальные и несиназальные.

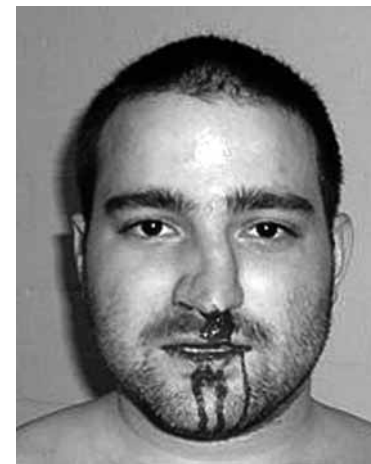

Рис. 8. Закрытый перелом костей носа со смещением

Синоназальные — когда нарушается перенос пахучих веществ к обонятельной щели (инфекционные причины; неинфекционные: аллергия, полипы; невоспалительные: искривление перегородки носа, доброкачественные и злокачественные новообразования).

Несиназальные — первичные поражения обонятельных клеток, встречаются после вирусных заболеваний, некоторых нервных заболеваний и т. д.

Количественные нарушения:

- гиперосмия — повышенное восприятие запахов;
- гипосмия — снижение восприятия запахов;
- anosmia — отсутствие способности воспринимать запахи.

Качественные нарушения:

- паросмия — извращенное восприятие запаха;
- фантомия — ощущение запаха отсутствующего в воздухе вещества.

Травмы носа. Переломы костей носа. Носовые кровотечения

Носовое кровотечение

Выступающее положение наружного носа на лице обуславливает высокую частоту его травматических повреждений. Их характер зависит от многих факторов: локализации, силы, скорости и направления удара, формы и прочности травмирующего агента. При этом повреждаются мягкие ткани, костный и хрящевой скелет носа.

Тупые травмы часто сопровождаются закрытым переломом костей носа (рис. 8). Если удар нанесен спереди, наблюдается западение но-



Рис. 9. Сочетанная травма носа

совых костей, вызванное их разъединением в местах швов. При этом у большинства больных происходит также перелом носовой перегородки, нередко повреждается лобный отросток верхнечелюстной кости. Вследствие боковых ударов происходит смещение спинки носа в сторону или вдавление на его боковой поверхности со стороны нанесения травмы. Носовые кости при этом ломаются, отделяются от лобного отростка с одновременным переломом последнего с противоположной стороны. При переломах костей носа без их смещения деформации наружного носа не наблюдается.

Главными симптомами перелома носа являются боль и носовое кровотечение. Тяжелые травмы сопровождаются сотрясением головного мозга с обмороком и шоком. Но травмы носа, которые вроде бы легкие, могут приводить к различным церебральным нарушениям.

В случае повреждения пластинки решетчатой кости может наблюдаться назальная ликворея. В начальный период после травмы деформация наружного носа маскируется реактивным отеком и гематомой. Пальпаторно можно выявить патологическую подвижность костных структур, их крепитацию. Локализацию и характер костного повреждения обнаруживают во время рентгенологического исследования.

При наличии тяжелых травм средней зоны лица наряду с внешним носом повреждаются стенки решетчатого лабиринта, слезная кость, передняя и верхняя стенки верхнечелюстной пазухи, стенки лобных пазух.

У большинства больных такие травмы сочетаются с повреждениями глазного яблока и его вспомогательного аппарата, челюстно-лицевой зоны и полости черепа (рис. 9).

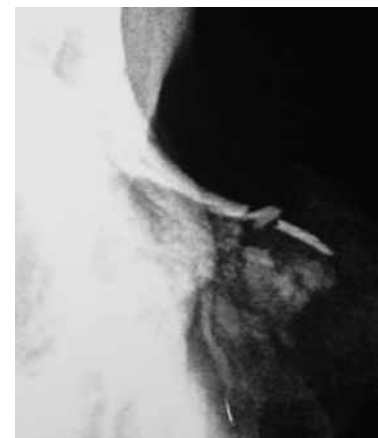

Рис. 10. Перелом костей носа

Часто наблюдаемые переломы основания черепа обусловлены тем, что кости, которые их формируют, не имеют внутренней и внешней пластинок и амортизирующего слоя между ними. В случае травм околоносовых пазух наступает асимметрия лица, которая проявляется различными деформациями наружного носа, костных стенок орбит, подкожными кровоизлияниями и отеками. После сморкания может развиваться подкожная эмфизема лица.

Отек тканей в области повреждений может маскировать истинные размеры костных смещений, поэтому необходимо строго проводить пальпаторное обследование, сравнивая конфигурации симметричных участков лица. Наиболее определенный признак перелома — симптомы ступенчатой фрактуры и крепитации костных фрагментов. Диагностически ценно проводить анализ побочных признаков повреждений лицевого скелета: подкожная эмфизема и кровоизлияния, парезы, параличи глазодвигательных мышц, парестезии в области иннервации тройничного нерва.

В диагностике больных с механической травмой одним из важнейших является рентгенологический метод. Костные повреждения могут проявляться в виде линий перелома, сдвигов и нарушений контуров в виде разделения межкостных фрагментов (рис. 10).

Малая толщина костных структур, которые формируют стенки околоносовых пазух, обуславливает их низкую рентгеноконтрастность, поэтому костные повреждения не всегда могут быть обнаружены.

Побочным признаком переломов стенок околоносовых пазух являются гематоцеле и эмфизема глазницы. Гематоцеле рентгенологически проявляется в виде снижения пневматизации поврежденной околоносовой пазухи.

При наличии эмфиземы глазницы воздух на рентгенограмме определяется в виде серповидной полоски просветления над глазным яблоком.

Травмы околоносовых пазух, как правило, сопровождаются сотрясением головного мозга, которое проявляется потерей сознания, тошнотой, рвотой, болью в области травмы, кратковременным или длительным кровотечением из носа, требующим срочной остановки. В случае закрытой травмы одной лобной или верхнечелюстной пазухи сотрясения головного мозга может не быть. Тогда жалобы ограничиваются болезненностью при пальпации в области травмы, местным отеком мягких тканей и кратковременным носовым кровотечением. Когда отек станет меньше, можно увидеть косметический дефект — западение передней стенки пазухи.

При сочетанном переломе костей носа и решетчатого лабиринта боль при пальпации усиливается, выявляются крепитация (хрустящий звук) костных отломков, подкожная эмфизема (скопление воздуха под кожей).

При разрыве слизистой оболочки костными отломками возникают носовые кровотечения, которые могут быть длительными и рецидивирующими.

Деформация носа может быть самой различной: смещение спинки носа влево или вправо, формирование седловидной формы, проваливание спинки. При разрыве твердой мозговой оболочки возможна ликворея (истечение цереброспинальной жидкости).

Наиболее удобной в практическом отношении классификацией переломов носа является следующая:

Перелом носа бывает двух видов:

- 1) без смещения костных отломков;
- 2) со смещением костных отломков.

Рентгенография носа в боковой проекции

В зависимости от того или другого вида перелома применяется разная тактика лечения. Перелом носа без смещения костных отломков травма более легкая. По сути это просто трещина в кости, в отличие от перелома со смещением отломков. Здесь травма более серьезная, соответственно, и последствия после травмы будут более неприятными.

Различают:

- 1) закрытый перелом;
- 2) открытый перелом.

В первом случае при травме не нарушается целостность кожи и надкостницы (ткань, которая окружает все кости). Во втором она нарушена, и очень часто в таких ситуациях в ране можно увидеть оголенную кость или ее осколки. Естественно, при открытом переломе значительно больше кровопотеря, а также существует большая опасность попадания инфекции в рану.




Рис. 11. Изменение формы носа при переломе костей носа со смещением

К основным симптомам относят:

- 1) Резко выраженную боль в области носа, особенно при его ощупывании (никак не касается травм после драки, поскольку очень часто такие люди находятся в алкогольном опьянении и их боль волнует меньше всего).
- 2) Изменение формы носа (рис. 11) (в большей степени форма изменяется при переломе со смещением, но может быть и без смещения, а форма изменена вследствие отека мягких тканей).
- 3) Отек мягких тканей носа.
- 4) Кровяные выделения (иногда кровь из носа бежит ручьем, и бывает очень сложно остановить такое кровотечение).
- 5) Нарушение носового дыхания (вследствие сильного отека в полости носа).
- 6) Гематомы (синяки) вокруг носа и под глазами. «Симптом очков» (гематомы под глазами) очень серьезный, поскольку он может быть симптомом не только травмы носа, но и перелома основания черепа, что чревато большими неприятностями в дальнейшем.

Лечение. При травмах носа необходимо остановить кровотечение и из-за опасности заноса инфекции ввести противостолбнячную сыворотку. При сильном сотрясении показана госпитализация в ЛОР-стационар. В таком случае проводится только первичная обработка раны: иссекаются и удаляются нежизнеспособные ткани, хирургическое вмешательство проводится через сутки.

Хорошее кровообращение способствует быстрому заживлению. Рану обрабатывают перекисью водорода и просушивают. Швы наклады-

вают тонким шелком или конским волосом достаточно часто. Повязки обычно не применяют. Первичный шов на лице можно наложить в течение суток после получения травмы или немного позднее, но не больше чем через 48 часов.

Лечение перелома костей носа без смещения отломков консервативное. В первые минуты после травмы необходимо приложить холод (пакет со льдом).

Для уменьшения боли (если она есть) можно применять обезболивающие препараты (кетанол, дексалгин и др.). Сосудосуживающие капли (нок-спрей, фармазолин) хорошо снимут отек, и больной сможет дышать носом. В последующие дни применяют мази для уменьшения отека тканей и удаления синяков: троксевазиновую, «Спасатель», «Синяк-off» и др.

Лечение перелома костей со смещением отломков хирургическое. Операция называется «редрессация костей носа». Проводится в первые 7–10 суток (чем быстрее, тем лучше).

Для фиксации костей необходимо провести тампонаду носа марлевыми или силиконовыми тампонами. Тампоны должны находиться в носу минимум двое суток после операции.

Это минимальное время, за которое кости консолидируются и начинают срастаться. Также необходима антибактериальная терапия для предотвращения развития бактериальной инфекции и нагноения тампонов.

Носовое кровотечение

Носовое кровотечение (эпистаксис, от греческого «капля за каплей») — распространенное патологическое состояние, осложняющее течение многих заболеваний. Диапазон его возможных проявлений и последствий весьма велик. В большинстве случаев пациенты с незначительными носовыми кровотечениями не обращаются за медицинской помощью, используя для его остановки простейшие методы самопомощи. Это связано с тем, что носовое кровотечение крайне редко заканчивается летальным исходом: так, в США за 1999 г. зафиксировано лишь 4 смерти от эпистаксиса из 2,4 млн. Возможно, наиболее известная гибель от носового кровотечения — смерть Аттилы, захлебнувшегося кровью во сне после бурного застолья по поводу собственной свадьбы.

Среди всех больных, нуждающихся в экстренной ЛОР-помощи, число пациентов с носовыми кровотечениями составляет от 14,7% до 20,5% (Пальчун В.Т., Кунельская Н.А., 1998). По данным различных авторов, 60% населения хотя бы раз в жизни отмечали у себя носовое кровотечение.

Оказание медицинской помощи при данной патологии, остановка кровотечения относятся к общеврачебным манипуляциям. Однако интенсивные кровотечения, рецидивирующий характер кровотечений

требуют оказания специализированной медицинской помощи. В структуре госпитализированных в оториноларингологические отделения пациенты с носовыми кровотечениями составляют до 10%.

Кровоснабжение слизистой оболочки полости носа осуществляют артерии из бассейнов наружной и внутренней сонных артерий, магистральными сосудами служат основно-небная (a. sphenopalatina) из системы наружной сонной, передняя и задняя решетчатые (aa. ethmoidales anterior et posterior) артерии (ветви глазной артерии из бассейна внутренней сонной).

Ветви наружной сонной артерии кровоснабжают переднюю часть дна полости носа и передний отдел перегородки носа. В передненижнем отделе перегородки носа расположено сосудистое сплетение, называемое зоной Киссельбаха или Литтла.

Артерии, участвующие в формировании этой зоны, образуют здесь анастомозы, состоящие из широких тонкостенных ветвей клиновидно-небной, передней решетчатой и верхней губной артерий. Сосудистые структуры этой зоны располагаются в слизистой оболочке в три слоя: крупные сосуды — в перихондральном, сосуды среднего калибра — в железистом, капилляры — в подэпителиальном слое. Эта зона является источником носовых кровотечений в 80–95% случаев.

Задние отделы перегородки носа кровоснабжаются клиновидно-небной артерией. A. sphenopalatina за рубежом называется часто «артерией носового кровотечения» — artery of epistaxis (Purushothman L., Purushothman P.K., 2010). Кроме задних отделов перегородки носа она снабжает кровью большую часть латеральной стенки полости носа.

Ветви внутренней сонной артерии — передняя и задняя решетчатые артерии — покидают глазницу через одноименные отверстия. Первая кровоснабжает верхние и передние отделы полости носа, передние клетки решетчатого лабиринта и частично лобную пазуху. Вторая — латеральную стенку полости носа выше средней носовой раковины.

Отток крови осуществляется в переднюю лицевую и глазничную вены.

В задних отделах полости носа основным источником носовых кровотечений является сплетение Вудраффа (носоглоточное), которое автор описал в 1949 г., оно расположено на латеральной стенке полости носа над задним концом средней носовой раковины, на границе с носоглоткой. Носоглоточное сплетение образуется анастомозами клиновидно-небной артерии и восходящей глоточной ветвью. Вены сплетения Вудраффа лишены мышечного слоя. Интересен еще факт в распределении и морфометрических параметрах артериальных и венозных структур передних и задних отделов полости носа, который является основополагающим и определяет клинику носовых кровотечений. В передних отделах полости носа преобладают поверхностные артерии, в задних — глубокие. Венозные структуры более выражены в передних отделах. В связи с этим геморрагии из передних отделов по

степени выраженности умеренные, по характеру преимущественно венозные; кровотечения из задних отделов полости носа интенсивные, артериального типа, чаще склонные к рецидивам.

Непосредственной причиной носового кровотечения служит нарушение целостности сосудов слизистой оболочки полости носа. Возможные причины носового кровотечения принято делить на местные и общие.

К местным процессам, приводящим к носовому кровотечению, относят:

- 1) все виды травм носа и внутриносовых структур (включая травму слизистой оболочки при попадании инородного тела, операционные травмы, травмы при лечебно-диагностических манипуляциях в полости носа — пункции и катетеризации околоносовых пазух, назотрахеальной интубации, назогастрального зондирования, эндоскопии и др.);
- 2) процессы, вызывающие полнокровие слизистой оболочки полости носа (острые и хронические риниты, синуситы, аденоидные вегетации);
- 3) дистрофические изменения слизистой оболочки полости носа (атрофические формы ринита, выраженное искривление носовой перегородки);
- 4) новообразования полости носа (ангиомы, злокачественные опухоли, специфические гранулемы).

Достаточно разнообразны возможные причины общего характера, способные привести к носовым кровотечениям:

- 1) заболевания сердечно-сосудистой системы (гипертоническая болезнь и симптоматические гипертонии, пороки сердца и аномалии сосудов с повышением кровяного давления в сосудах головы и шеи, атеросклероз кровеносных сосудов);
- 2) коагулопатии, геморрагические диатезы и заболевания системы крови, гипо- и авитаминозы;
- 3) гипертермия в результате острых инфекционных заболеваний, при тепловом и солнечном ударе, перегревании;
- 4) патология в результате резких перепадов барометрического давления (патологические синдромы в летной, водолазной, альпинистской практике);
- 5) некоторые гормональные дисбалансы (ювенильные и викарные кровотечения, кровотечения при беременности).

Клиническая картина носового кровотечения включает:

- прямые признаки кровотечения;
- симптомы причинной патологии;
- признаки острой кровопотери.

Прямой признак носового кровотечения — визуально определяемое истечение крови из просвета ноздрей наружу и/или натекание крови из носоглотки в ротоглотку, что обнаруживают при фарингоскопии.

Симптомы причинной патологии разнообразны и отражают выраженность, стадию и форму заболевания или травмы.

Возникающие признаки острой кровопотери зависят от особенностей кровотечения (локализация, интенсивность), объема потерянной крови, преморбидного состояния, возраста и пола пациента.

Носовые кровотечения по локализации могут быть «передними» и «задними».

В переднем отделе перегородки носа с обеих сторон расположена зона Киссельбаха (кровоточивая зона носа), которая служит источником кровотечения в 90–95% случаев. Частота повреждений данной области обусловлена большим количеством анастомозирующих друг с другом капилляров, исходящих из бассейнов перегородочной (a. nasalis septi), большой небной (a. palatina major), передней решетчатой (a. etmoidalis anterior) и верхней губной (a. labialis superior) артерий. Слизистая оболочка данной области тонкая, практически лишена подслизистого слоя, что делает расположенные здесь сосуды уязвимыми как при внешнем механическом воздействии, так и при повышении местного внутрисосудистого давления.

«Переднее» кровотечение, не интенсивное по характеру, редко представляет угрозу для жизни и может остановиться самостоятельно (при отсутствии коагулопатии) или при применении простейших мер первой медицинской помощи.

В отличие от «передних» при «задних» носовых кровотечениях (повреждение достаточно крупных сосудистых стволов, которые преимущественно локализируются в стенках глубоких отделов полости носа) объем кровопотери быстро нарастает, что представляет угрозу для жизни. Самостоятельно подобные кровотечения останавливаются крайне редко и требуют специальных методов остановки.

В зависимости от объема степень кровопотери при носовых кровотечениях подразделяют на **незначительную, легкую, среднетяжелую, тяжелую и массивную**.

Незначительный объем кровопотери составляет от нескольких капель до нескольких десятков миллилитров (не более 100 мл). Подобное кровотечение не приводит к развитию каких-либо метаболических сдвигов в организме и в большинстве случаев не дает патологических симптомов. Состояние пациента удовлетворительное, гемодинамика стабильная. Гематокрит в пределах нормы. Однако в детском возрасте и у лиц с лабильной психикой оно может сопровождаться реакциями психогенного (истерика) или вегетососудистого (обморок) характера.

При **легкой** (умеренное ТНК) степени объем кровопотери составляет до 10–12% объема циркулирующей крови (500–700 мл у взрослого человека). Больные жалуются на слабость, шум, звон в ушах, мелькание мушек перед глазами, жажду, головокружение, учащенное сердце-

биение. Может появиться небольшая бледность кожного покрова и видимых слизистых оболочек.

При нарастании кровопотери до 15–20% объема циркулирующей крови (1000–1400 мл для взрослого человека) диагностируется **средняя** степень тяжести. Усиливается субъективная симптоматика, появляются тахикардия, снижение артериального давления, одышка и признаки периферического вазоспазма (акроцианоз). Тахикардия, гипотония. Нв менее 80 г/л, признаки гематокритного дисбаланса.

Кровопотеря свыше 20% объема циркулирующей крови приводит к развитию геморрагического шока (нарушения сознания, выраженная тахикардия, нитевидный пульс, резкое падение артериального давления).

Объем кровопотери свыше 1,5 л. Дефицит ОЦК 25–30%. Гемоглобин ниже 50 г/л.

На практике приблизительную величину кровопотери можно определить по индексу **Альговера** — ЧСС/САД, где ЧСС — частота пульса в минуту, САД — систолическое артериальное давление (мм рт. ст.). При снижении объема циркулирующей крови (ОЦК) на 20–30% (что составляет приблизительно 750 мл — 1,0 л) индекс Альговера равен 1,0; при снижении ОЦК более 30% (1 л 200 мл — 1 л 500 мл) — 1,5; при потере более 50% — 2,0.

Диагностика

Диагноз факта и вида («переднее» или «заднее») носового кровотечения не представляет особых затруднений и устанавливается на основании внешнего осмотра, передней риноскопии и фарингоскопии. В ряде случаев необходимо дифференцировать носовое кровотечение от так называемых кровотечений из полости носа, при которых источником кровотечения могут быть носоглотка, воздухопроводящие пути и легкие, пищепроводящие пути и желудок. В этих случаях возможно затекание крови в полость носа через хоаны с последующим ее вытеканием из просвета ноздрей.

При легочных кровотечениях кровь ярко-алая, пенная. Кровотечение сопровождается кашлем.

В случаях желудочного кровотечения кровь темная в виде кофейной гущи. Однако подобный характер крови при рвоте может наблюдаться и при носовом кровотечении из-за заглатывания крови, стекающей в глотку.

Более сложную диагностическую задачу представляют определение причины (этиологии) носового кровотечения и оценка объема кровопотери. Используют общепринятые методы клинического и параклинического обследования (общий анализ крови, коагулограмма и др.).

Лечение

Принципы медицинской помощи при носовом кровотечении включают:

- 1) быстрейшую остановку кровотечения для предотвращения нарастания кровопотери;
- 2) этиотропную терапию (например, гипотензивная терапия при гипертонической болезни);
- 3) борьбу с последствиями или профилактику возможных последствий острой кровопотери (гиповолемия, геморрагический шок, тромбгеморрагический синдром, постгеморрагическая анемия);
- 4) гемостатическую терапию.

При лечении носовых кровотечений (НК) важно не только локализовать источник кровотечения, но и воздействовать на патогенез заболевания! Принят «ступенчатый подход» к лечению носовых кровотечений, при котором первым этапом воздействуют на кровоточащий участок с целью остановки кровотечения, а вторым, часто одновременно, предупреждают его рецидив.

Независимо от этиологии носового кровотечения начальные лечебные мероприятия должны быть направлены на его купирование и коррекцию гиповолемии (Волков А.Г. с соавт., 2002). Лечение НК включает консервативные и хирургические методы.

Способы остановки кровотечения любой локализации можно подразделить на механические, химические или лекарственные, физические и биологические. Хотя необходимо отметить, что на практике чаще всего приходится прибегать к комбинированию различных методов.

Самой частой причиной носовых кровотечений является гипертоническая болезнь, и хотя они наблюдаются в основном в периоды подъема АД, их непосредственной причиной является не механический разрыв сосудов, а нарушение микроциркуляции и коагуляционных свойств крови, приводящее к развитию внутрисосудистого свертывания крови (Бойко Н.В., 2001).

Для коррекции этих нарушений необходимо внутривенное капельное введение антиагрегантов и средств, обеспечивающих гемодилюцию: актовегин 400–800 мг на 200,0 мл физиологического раствора, пентоксифиллин 100 мг на 200,0 мл физраствора. **Введение 5% р-ра аминокaproновой кислоты противопоказано.**

При упорных, рецидивирующих НК целесообразно назначать трансфузии свежемороженой донорской плазмы. Некоторые авторы (Петров В.В., 2006) рекомендуют вводить ударные дозы дицинона внутривенно.

Это обосновывается его основными коагуляционными свойствами: усиление агрегации и адгезии тромбоцитов, активация факторов свертывания, не вызывая гиперкоагуляции. Традиционно вводят 4 мл 12,5% дицинона в вену, затем по 2 мл 2–3 раза в день в/м.

Гемостатический эффект оказывают также внутривенные вливания гидрокортизона гемисукцината (по 30 мг 2–3 раза в день в течение 3–4 дней), 5% раствора гидрокарбоната натрия (по 30 мл в день под

контролем кислотно-щелочного равновесия), вдыхание увлажненного кислорода.

Методы остановки носового кровотечения

1. Простейшие методы остановки кровотечения.

При «переднем» носовом кровотечении для его остановки достаточно:

- придать пострадавшему сидячее положение или горизонтальное с приподнятым головным концом (голова не запрокидывается, так как в противном случае происходит затруднение венозного оттока из сосудистой сети головы и шеи, что повышает регионарное кровяное давление и усиливает кровотечение, кроме того, создаются условия для заглатывания крови);
- в кровоточащую половину носа ввести ватный или марлевый шарик, смоченный сосудосуживающим раствором (если причиной кровотечения не служит повышение артериального давления), 3% раствором перекиси водорода либо каким-нибудь другим гемостатическим препаратом;
- прижать крыло носа пальцем снаружи к носовой перегородке и удерживать его в течение 10–15 минут (если пациент в сознании, то делает это сам);
- наложить холод на область переносицы (мокрое полотенце, резиновый пузырь со льдом и др.);
- успокоить пострадавшего, особенно если это ребенок.

В нашей стране самым распространенным методом остановки НК является тампонада носа. По данным различных авторов, ее эффективность колеблется от 80% до 90%.

2. Передняя тампонада полости носа.

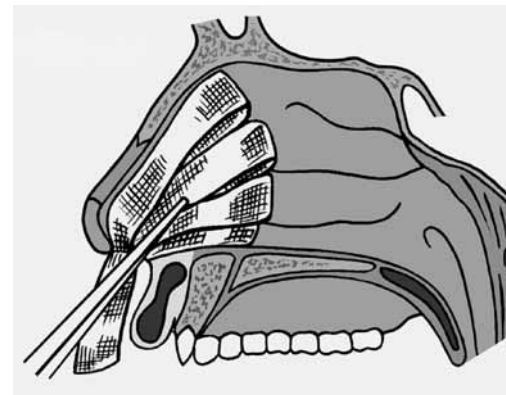
Показанием для передней тампонады полости носа служат:

- подозрение на «заднее» кровотечение;
- неэффективность простейших методов остановки «переднего» носового кровотечения в течение 15 минут.

Для передней тампонады носа в качестве тампона применяют длинные (50–60 см) узкие (1,5–2,0 см) турунды, изготовленные из бинта. Такой тампон необходимо смочить гемостатической пастой или вазелиновым маслом и, используя носовое зеркало и коленчатый пинцет, плотно, в виде вертикальных колен, последовательно заполнить им соответствующую половину носа, начиная с глубоких отделов. В среднем для тугой передней тампонады одной половины носа у взрослых требуется 2–3 подобных тампона (примерно 1,0–1,5 м). Всегда рекомендуется тампонировать обе половины носа, чтобы не произошло смещение носовой перегородки.

После проведения передней тампонады полости носа необходимо оценить ее состоятельность. Признаком эффективности служит отсутствие кровотечения не только наружу (из просвета ноздри), но и по задней стенке глотки (проверяют при фарингоскопии).

Рис. 12. Техника передней тампонады носа



После введения тампонов на нос накладывают пращевидную повязку.

Правильно выполненная передняя тампонада полости носа надежно останавливает кровотечения из передних отделов полости носа и в большинстве случаев при «задней» локализации источника кровотечения. Механизм передней тампонады обусловлен механическим давлением на поврежденный участок слизистой оболочки, фармакологическим действием препарата, которым смочен тампон.

Кроме того, передняя тампонада служит каркасом, удерживающим тромб на месте повреждения сосудов (рис. 12).

Различные авторы рекомендуют разные сроки оставления тампона в полости носа для формирования адекватного сгустка: 1–3 дня (Конден Р., Найхус Л., 1998), 3–5 дней (Frazee T.A., Hauser M.S., 2000), многие — даже 4–6 дней (Гаджимирзаев Г.А., 1998; Гапонюк А.В. с соавт., 2006 и др.).

3. Задняя тампонада полости носа.

При продолжении кровотечения после выполнения передней тампонады (кровь стекает по задней стенке глотки) следует прибегнуть к задней тампонаде полости носа. С этой целью необходимы 1–2 плотных марлевых тампона треугольной формы с тремя надежно закрепленными (прошитыми) шелковыми лигатурами с противоположных сторон (одиночная на «тупом» и двойная на «остром» конце), тампоны для передней тампонады, тонкий резиновый катетер, пинцет, носовое зеркало, шпатель, пращевидная повязка.

Заднюю тампонаду начинают с проведения катетера через кровоточащую половину носа в носоглотку и ротоглотку, где его конец захватывают пинцетом и извлекают через рот (при этом второй конец катетера не должен уйти в полость носа). К ротовому концу катетера привязывают обе лигатуры «острого» конца тампона и извлекают их катетером наружу. Нити лигатуры подтягивают, добиваясь введения задне-

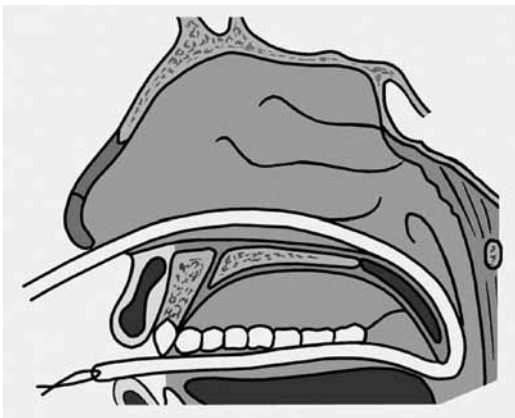


Рис. 13а. Схематическое изображение этапов задней тампонады полости носа: резиновый катетер проводят по дну полости носа в носоглотку и, захватив его корнцангом, выводят через рот

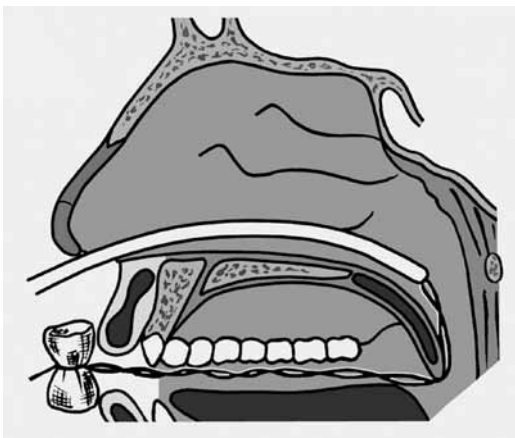


Рис. 13б. Схематическое изображение этапов задней тампонады полости носа: к ротовому концу катетера привязывают две нити от тампона, после чего катетер вытягивают в обратном направлении через нос

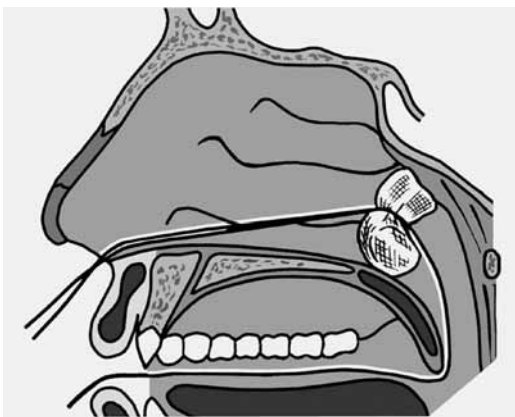


Рис. 13в. Схематическое изображение этапов задней тампонады полости носа: тампон выводят за небную занавеску и вдавливают его в хоану

го тампона в носоглотку и плотной фиксации «острого» конца в просвете хоаны (рис. 13 а, б, в).

Удерживая тампон в таком положении, выполняют переднюю тампонаду носа и фиксируют лигатуры узлом на марлевом шарике в области преддверия носа. Лигатура «тупого» конца тампона остается в полости глотки и служит для последующего извлечения тампона.

Накладывают пращевидную повязку.

Удаление марлевых тампонов производят крайне осторожно, предварительно тщательно пропитав раствором 3% перекиси водорода, в основном на 2-е сутки при передней тампонаде и на 4–6-е — при задней.

Вместо марлевых тампонов можно использовать латексные гидравлические или пневматические тампоны для полости носа. Описано использование готовых носовых тампонов: Merocel, губка Doyle. С гемостатической целью применяют альгинатные пленки, каноксидел, гидрогели, аэрозоль «Цимезол», статизоль, кверцетин, циакрин и др. Однако их применение не всегда надежно обеспечивает гемостаз. Кроме того, высокая стоимость по сравнению с традиционными средствами ограничивает их применение.

Необходимо помнить, что любые формы тампонады могут приводить к осложнениям: головной боли, гематомам и абсцессам перегородки носа, синуситам, отитам, некрозам слизистой оболочки, острым дакриоциститам и др.

4. Хирургические методы остановки носовых кровотечений.

При неэффективности задней тампонады полости носа (возобновление кровотечения после ее удаления) возможно применение хирургических (этмоидотомия с последующей тугой тампонадой послеоперационной полости, перевязка наружной или общей сонной артерии) или эндоваскулярных методов (эмболизация ветвей верхнечелюстной артерии).

При рецидивирующих кровотечениях из переднего отдела носовой перегородки их причиной часто служит эрозивно измененная слизистая оболочка. В таких случаях необходимо применение методов стимуляции эпителизации поврежденной поверхности (наложение гемостатических губок, аутофибриновой пленки, витаминно-масляных мазей и т. д.).

Если причина рецидивов «передних» кровотечений — выраженное полнокровие сосудов зоны Киссельбаха, возможно использование приемов, приводящих к облитерации капиллярного русла (химические склерозирующие препараты, отслойка слизистой оболочки, криодеструкция, электрокоагуляция).

Биологические методы

Это прежде всего переливание крови, плазмы, других компонентов крови, использование для тампонады носа биоматериалов. К последним относят гемостатическую губку, формализованные и сублимированные кадаверные гомогенные и гетерогенные биоткани: консервированную кадаверную фасцию, твердую мозговую оболочку, брюшину и др.

Обычно их импрегнируют растворами антибиотиков, ингибиторов протеаз (трасилол, контрикал), антисептиками.

Биотампонада помогает при многократных рецидивах НК, оказывает стимулирующее действие на раневую поверхность.

При сильных носовых кровотечениях пострадавшие чаще всего вызывают бригаду скорой медицинской помощи, персонал которой должен провести переднюю тампонаду полости носа, при необходимости ввести гипотензивные препараты и осуществить простейшие заместительные и гемостатические меры. Больного доставляют в приемное отделение стационара.

На госпитальном этапе отоларинголог проводит остановку носового кровотечения тем или иным методом, устанавливается причина кровотечения, оценивается объем кровопотери.

При массивной кровопотере лечение осуществляют комплексно отоларинголог, терапевт, кардиолог, при необходимости гематолог, трансфузиолог и реаниматолог, поскольку в этом случае только своевременная и комплексная терапия может привести к благоприятному исходу.

В ведении пациентов с рецидивирующими НК большое место отводится коррекции постгеморрагической анемии (Косяков С.Я. с соавт., 2012). Железодефицитная анемия (ЖДА) является общенациональной проблемой систем здравоохранения различных стран. В странах Западной Европы и США вопросы, связанные с дефицитом железа, во многом решаются благодаря реализации программы Всемирной организации здравоохранения «Гемоглобиновое оздоровление населения». В России дефицит железа остается серьезной медико-социальной проблемой. Анемия как осложнение НК регистрируется у 87% пациентов.

ЖДА — клинико-гематологический симптомокомплекс, характеризующийся нарушением образования гемоглобина вследствие дефицита железа в сыворотке крови и костном мозге. Последнее время для лечения постгеморрагической анемии и восполнения железа и некоторых других важнейших элементов предложен новый препарат тотема, который содержит помимо железа медь и марганец в виде органических солей. Лечение проводится в дозировке 100 мг в сутки (по 10 мл раствора два раза в день).

Фурункул носа

Фурункул носа — весьма частое острое инфекционное заболевание, которое характеризуется воспалением волосяного фолликула или сальной железы. Причиной его развития является гноеродная бактериальная микрофлора, чаще стрептококки или стафилококки. Возникновению патологии способствуют снижение общей реактивности организма, иммунодефициты, сахарный диабет, гиповитаминозы и тя-

желые соматические заболевания. В большинстве случаев она становится результатом травм носа и переохлаждения.

Болезнь начинается с формирования в преддверии носа округлого болезненного инфильтративного образования, в центре которого в дальнейшем возникает гнойно-некротический стержень. В результате сужения просвета может наступить затруднение дыхания на стороне поражения. Мягкие ткани верхней губы, век и щек отечны и инфильтрированы, что визуально проявляется в виде асимметрии лица. Выражены общие симптомы воспаления, такие как повышение температуры тела, головная боль, слабость и недомогание.

В течение нескольких дней происходит гнойное расплавление очага воспалительного процесса, отграничение его защитным инфильтратом от здоровых тканей. Фурункул вскрывается, его содержимое отторгается с последующим заживлением раны.

Однако могут наблюдаться следующие осложнения: местная генерализация процесса с развитием карбункула, флегмоны орбиты и острый тромбоз кавернозного синуса. Иногда имеет место хроническое рецидивирующее течение болезни. Для диагностики проводят забор гноя и осуществляют бакпосев.

Характер лечения фурункула носа зависит от стадии воспалительного процесса. На этапе инфильтрации показана местная терапия: тампоны с мазью Вишневского и антибиотиками.

После вскрытия полость обрабатывают раствором перекиси водорода и анилиновыми красителями. Обязательно проводится антибактериальная терапия.

При наличии выраженных симптомов интоксикации — дезинтоксикационные и инфузионные процедуры. Возможно проведение иммунной коррекции и использование антигистаминных препаратов. Оперативное лечение выполняется при наличии массивных очагов некроза — вскрытие и дренирование гнояника. Физиопроцедуры (УФО, микроволновая терапия) целесообразны на начальной стадии заболевания. В процессе заживления можно проводить УВЧ-терапию.

Всех больных с фурункулом носа и верхней губы необходимо госпитализировать и проводить лечение в условиях стационара в связи с риском распространения инфекции и развития таких осложнений, как тромбоз и тромбоз пещеристого синуса. Вены носа и верхней губы дренируются в венозную систему шеи через лицевую вену, а также через угловую и глазную вены, которые проходят через глазницу и впадают в пещеристый синус.

Анатомические особенности венозного оттока превращают фурункул носа в серьезную патологию, грозящую развитием внутричерепных осложнений: абсцесса мозга, менингоэнцефалита, септического тромбоза мозговых синусов — заболеваний, характеризующихся высокой летальностью. Поэтому правильно поставить предварительный

диагноз и верно определить дальнейшую тактику ведения больного необходимо для врача любого профиля.

Литература:

1. Волков А.Г., Бойко Н.В., Киселев В.В. Носовые кровотечения. М.: Джангар. 2002. 271 с.
2. Косяков С.Я., Анготоева И.Б. и др. Носовое кровотечение. М. 2012. 56 с.
3. Пальчун В.Т., Кунельская Н.А. Экстренная патология носа и околоносовых пазух // Вестн. оторинолар. 1998. №3. С. 4–12.
4. Пискунов Г.З., Пискунов С.З. Клиническая ринология. Медицинское информационное агентство. М. 2006. 560 с.
5. Плужников М.С., Шатунов А.Г., Лавренова Г.В., Носуля Е.В. Слизистая оболочка носа. СПб. 1995. 155 с.
6. Плужников М.С., Дискаленко В.В., Блоцкий А.А. Пособие к изучению оториноларингологии в медицинских вузах. СПб: Диалог. 2006.
7. Солдатов И.Б., Гофман В.Р. Оториноларингология. СПб. 2001.
8. Шустер М.А., Чумаков Ф.И., Калина О.В. Неотложная помощь в оториноларингологии. М. 1989.

Контрольные вопросы:

1. Строение наружного носа.
2. Полость носа. Строение и функция перегородки носа.
3. Клапаны носа (носовой и синусовой).
4. Строение остиомаатального комплекса.
5. Кровоснабжение и иннервация полости носа.
6. Определение околоносовой пазухи. Какие ОНП известны, как они связаны с полостью носа, их функция?
7. Функции носа. Слизистая оболочка. Морфометрические показатели.
8. Дыхательная функция носа.
9. В чем выражается защитная функция носа?
10. Мукоцилиарный клиренс.
11. Специфические и неспецифические защитные факторы слизистой оболочки.
12. Как вы понимаете обонятельную функцию носа, резонаторную?
13. Классификация травм носа и околоносовых пазух.
14. Алгоритм оказания помощи при травмах носа.
15. Носовые кровотечения. Причины, клиника, методы остановки.
16. Что такое индекс Альговера?
17. Техника передней и задней тампонады носа.
18. Биологические методы остановки носовых кровотечений.
19. Причина необходимости госпитализации больных с фурункулом носа.

Лекция 3.

Острые и хронические риниты.

Острые и хронические синуситы

*Если путь твой к познанию мира ведет,
Как бы ни был он долог и труден — вперед.*
Фирдоуси

Цель. Дать представление об основных клинических признаках, диагностике и принципах консервативного и хирургического лечения заболеваний полости носа и околоносовых пазух.

Тезисы лекции:

1. Острый ринит. Патогенез, клиника, лечение.
2. Хронический ринит. Патогенез, клиника, лечение. Классификация.
3. Озена. Этиология, клиника, диагностика, лечение.
4. Острые и хронические заболевания околоносовых пазух. Классификация, диагностика, лечение.
5. Особенности одонтогенного верхнечелюстного синусита. Клиника. Диагностика. Лечение.

Иллюстративный материал: презентация, таблицы, муляжи.

Воспалительные заболевания полости носа

Острые риниты

Это острые воспалительные процессы слизистой оболочки полости носа, которые могут быть разделены на 3 группы:

- 1) *Острый катаральный (неспецифический) ринит.*
- 2) *Острый ринит у детей раннего возраста.*
- 3) *Острый ринит как симптом инфекционных заболеваний.*

Острый катаральный (неспецифический) ринит. Является одним из самых распространенных заболеваний, встречающихся в практике семейного врача. Это острое контагиозное катаральное воспаление слизистой оболочки полости носа, одинаково часто встречающееся у мужчин и женщин в любом возрасте. Нередко заболевание принимает характер сезонной эпидемии при летне-осенних и осенне-зимних переходах. Чаще наблюдается у лиц ослабленных, реконвалесцентов, при гиповитаминозе, переутомлении.

В **этиологии** острого неспецифического насморка имеют значение вирусы (аденовирусы, вирусы гриппа А, В, С, парагриппа, респираторно-синцициальные вирусы, вирусы Коксаки и ЕСНО), активизация

сапрофитной микрофлоры полости носа, а также различные факторы инфекционной природы. К последним относятся механические и химические раздражители, имеющиеся в мукомольной, камне- и деревообрабатывающей, а также химической промышленности. Различные аэрозоли могут механически повреждать эпителиальный покров, вызывая воспаление слизистой оболочки.

Химические вещества (хром, фтор, фосфор, сера и др.) большей частью оказывают прижигающее действие, образуя альбуминат и тромбоз мельчайших сосудов с последующим некрозом слизистой оболочки. В слабых концентрациях химические вещества могут вызвать реактивные явления, характерные для обычных воспалений.

Предрасполагающими факторами возникновения острого насморка являются неблагоприятные гигиенические и экологические условия, скученность населения, резкие температурные колебания, охлаждение организма, сырость, сквозняки.

Патогенез. Причинные факторы вызывают выделение биологически активных веществ, привлечение в очаг клеток воспаления, что ведет к расстройству функции мукоцилиарной транспортной системы полости носа, снижению бактерицидных свойств носового секрета (уменьшение концентрации лизоцима, лактоферрина, интерферона, иммуноглобулинов). Это проявляется парезом сосудов, гиперемией и отеком слизистой оболочки полости носа, диapedезом форменных элементов крови. Провоспалительные биологически активные вещества вызывают гиперпродукцию секрета подслизистыми железами и бокаловидными клетками эпителия. При поражении вирусом эндотелия капилляров выделения могут приобретать кровянистый характер. В дальнейшем количество слизи в экссудате становится больше, начинают преобладать нейтрофилы. Воспалительный процесс постепенно ликвидируется, деятельность желез нормализуется. Ряд авторов связывает развитие острого ринита с наличием у некоторых лиц холодовой аллергии.

Клиника и симптомы. Острый катаральный насморк всегда возникает внезапно, процесс двухсторонний. Симптомы острого ринита делятся на общие и местные.

Последние складываются из известных классических признаков воспаления: rubor, tumor, calor, dolor и нарушения функции — *functio laesa*. Однако степень их проявления различна. Так, краснота (rubor) слизистой оболочки и отек (tumor) носовых раковин проявляются со всей отчетливостью. Чувство жара (calor) ощущается в виде неприятной сухости и жжения в носу.

Боль (dolor) при ринитах практически не выражена, так как сравнительно большие просветы полости носа исключают возможность сдавления отеком окончаний тройничного нерва. Боль заменяется рефлексом чихания и слезотечения.

Если же носовые раковины значительно увеличиваются и упираются в противоположную стенку, больные могут испытывать неприятное чувство полной закупорки носа. Следует добавить, что заложенность носа нередко сопровождается появлением чувства тяжести в голове, тупой боли в области лба.

Функциональные расстройства (*functio laesa*) проявляются нарушением носового дыхания, обоняния, изменением тембра голоса и секретиции. Затруднение дыхания, вызванное закупоркой просвета носа, приводит к исключению защитных рефлексов, исходящих из рецепторного поля полости носа. Больной вынужден дышать ртом, что способствует развитию воспаления слизистой оболочки нижележащих дыхательных путей.

Нарушение обоняния возникает в результате отека слизистой оболочки, затрудняющего поступление воздуха в обонятельную зону (*anosmia respiratoria*), а также в результате воспаления окончаний обонятельного анализатора (*anosmia essencialis*).

Обязательным спутником острого ринита являются нарушения секретиции.

В первый период насморка слизистая оболочка носа более сухая, чем в норме (гипосекретия). Затем она сменяется гиперсекрецией, вначале в виде транссудата, а потом более густого слизисто-гнояного отделяемого.

Общие симптомы характеризуются повышением температуры тела до субфебрильных значений, легким ознобом, недомоганием, утратой аппетита, бессонницей, головной болью и др.

В клинике острого ринита выделяют три стадии. Первая стадия (сухая стадия) характеризуется ощущением сухости, жжения, чувства напряжения в носу. Слизистая оболочка гиперемирована, имеет сухой блеск. Появляются носовые и горловые рефлексы (чихание, кашель). Вскоре объем носовых раковин значительно увеличивается, в результате чего при передней риноскопии видны только нижние носовые раковины. Носовое дыхание может быть полностью выключено, что приводит к аносмии и часто к ослаблению вкусовых ощущений. Появляется гнусавый оттенок речи. Продолжительность первой стадии — от нескольких часов до 1–2 суток.

Вторая стадия (стадия серозных выделений). Она начинается с обильного выделения совершенно прозрачной водянистой жидкости (транссудата).

Присутствие в выделениях хлорида натрия и аммиака объясняет возникновение раздражения кожи преддверия носа. В этом периоде ощущения жжения и сухости уменьшаются. Слизистая оболочка приобретает цианотичный оттенок, влажность ее повышается, в нижнем и общем носовых ходах наблюдается повышенное количество отделяемого. Отделяемое может быть прозрачным или желтого цвета из-за

высокого содержания белка. Отек носовых раковин уменьшается, улучшается носовое дыхание.

Третья стадия (стадия слизисто-гнойных выделений). Начало ее наступает на 3–5-й день насморка. Она характеризуется постепенным уменьшением количества выделений, которые становятся все более густыми. Выделения могут приобретать зеленое окрашивание, что обусловлено ферментом, образующимся при гибели лейкоцитов. Иногда из-за своей густоты они трудно отсмаркиваются. Воспалительные изменения в носу постепенно уменьшаются.

Продолжительность острого ринита зависит от иммунологического состояния организма и условий окружающей среды, в которой находится больной. Острый ринит может продолжаться от одной до 2–3 недель и более. Возможно и abortивное течение продолжительностью 2–3 дня.

Если не наступает осложнений со стороны соседних органов, то чаще всего острый ринит заканчивается выздоровлением. В затяжных случаях острый процесс переходит в подострую и хроническую формы.

Осложнения. Отмечено, что острые риниты часто распространяются на глотку, гортань и нижние дыхательные пути (трахея, бронхи). Такое развитие заболевания носит название нисходящего катара. Распространение заболевания с нижних дыхательных путей на полость носа представляет собой восходящий катар (Симановский Н.П., 1917).

Среди осложнений острого ринита следует отметить воспаление околоносовых пазух (синуситы), воспаление слуховой трубы, среднего уха, слезных путей, воспалительные заболевания преддверия носа, аносмию. С целью предупреждения осложнений, прежде всего со стороны среднего уха, следует избегать сильного сморкания, особенно через обе половины носа одновременно.

Лечение острого катарального ринита эффективно лишь в стадии начальных проявлений; начатое в последующих стадиях лечение лишь умеряет клинические проявления и предотвращает осложнения, однако весь клинический цикл сохраняется неизменным. Лечение должно начинаться с устранения неблагоприятных факторов, вызвавших развитие заболевания.

При появлении первых признаков недомогания рекомендуются общее согревание (горячие ванны), обильное горячее питье с большим количеством витаминов, особенно С и Р, углеводная диета, постельный режим. Одновременно показан прием внутрь антигистаминных средств (тавегил, супрастин, эриус, телфаст, кларитин по 1 таблетке 1 раз в сутки), ацетилсалициловой кислоты 0,5–1,0 4 раза в сутки для стимуляции системы гипофиза — коры надпочечников. При подозрении на грипп, сопровождающийся геморрагиями, прием ацетилсалициловой кислоты, тем более неоднократно, противопоказан. В таких случаях целесообразно назначение следующих противовирусных препаратов: реман-

тадин по 50 мг 3 раза в сутки 5 дней; арбидол по 0,2 мг 4 раза в сутки 3–5 дней, затем 1 раз в неделю в течение 1 месяца; рибомунил 0,75 мг натощак утром в течение 4 дней. Интраназально можно закапывать лейкоцитарный человеческий интерферон 1000 ед/мл, до 4–6 раз в день, в общей дозе 2,0 мл в первые 2 дня болезни; или реаферон в первые часы в каждый носовой ход по 3–4 капли каждые 20 минут в течение первых 3 часов, затем 4–5 раз в сутки на протяжении 3–4 дней. Более длительно на слизистой носа задерживается гриппферон, по 2 капли 4 раза в день в течение 5 дней. Местно в полость носа можно закладывать следующие мази: флореналь, локферон, оксолин. Русская баня или финская сауна в принципе полезны, но последующее за этим практически неизбежное охлаждение может привести к обратному эффекту. Широко применяются и различные воздействия на рефлексогенные зоны (сухая горчица в чулки, горячие ножные ванны, эритемная доза ультрафиолетового облучения на область носа и лица, стоп, икроножные мышцы, поясницу). Однако все эти меры дают ожидаемый результат только в самом начале заболевания.

Кожу преддверия носа и верхней губы для предотвращения мацерации и вторичного инфицирования можно смазывать цинковой пастой, детским кремом, линиментом синтомицина.

В первую (сухую) стадию можно рекомендовать травяные (ромашка) и масляные ингаляции (ментоловое и пихтовое масло), закапывание в нос 1% или 0,5% масляного р-ра ментола, назальный спрей аквамарис, масляные капли пиносол.

Во вторую стадию (серозных выделений) оправданно применение сосудосуживающих препаратов в нос. Однако назначение этих средств более 8–10 дней поражает вазомоторную функцию слизистой оболочки. Возникает опасность развития вазомоторного ринита, нарушается восстановление функции мерцательного эпителия. В дальнейшем возможно появление аллергической реакции на любой препарат, вводимый в нос, а также развитие гипертрофического и атрофического ринита. Сосудосуживающие средства (деконгестанты) могут назначаться как местно, в виде носовых капель, аэрозоля, геля или мази, так и перорально. К группе препаратов, выпускаемых в форме капель, относятся нафтизин, ксилометазолин, оксиметазолин, эфедрина гидрохлорид, санорин, тизин, галазолин; в форме спреев и аэрозолей — фerveкс-спрей, африн, длянос, назол, ксимелин, виброцил.

По механизму действия все деконгестанты являются бета-адреномиметиками, причем они могут селективно действовать на бета-1- или бета-2-рецепторы либо стимулировать и те и другие. В этом плане выгодно отличается от других препарат фенилэфрин (виброцил), который является селективным бета-1-адреномиметиком и вызывает гораздо меньше побочных явлений, в том числе так называемого медикаментозного ринита.

Большое значение имеет форма выпуска препарата — носовые капли, — в которой выпускается подавляющее большинство деконгестантов. Их практически невозможно дозировать, так как большая часть введенного раствора тут же стекает по дну полости носа в глотку. В этом случае не только не достигается необходимый лечебный эффект, но и возникает угроза передозировки препарата. В этом плане намного более выгодным является назначение дозированных аэрозолей и спреев, а также назначение гомеопатического спрея зуфорбиум композитум назентропфен С.

Деконгестанты для перорального приема (клариназе, ринопронт, циррус, контакт 400, фервекс) не вызывают развития медикаментозного ринита, но во время курса лечения ими могут появиться бессонница, тахикардия, повышение артериального давления. Являясь психостимуляторами, эти препараты считаются допингом у спортсменов и должны с большой осторожностью использоваться у детей и подростков.

В третьей стадии (слизисто-гнойных выделений) для лучшей эвакуации вязкого экссудата, предотвращения образования корочек, восстановления функции мерцательного эпителия показано закапывание в нос масляных препаратов (пиносол, масло: 0,5–1% ментоловое, персиковое, оливковое, вазелиновое, абрикосовое, шиповника по 5 капель 3 раза в день), препаратов, разжижающих слизь (салин).

При неосложненном остром катаральном рините системная антибактериальная терапия не показана.

Профилактика. Общественная: ограничение контактов в сезон повышенной заболеваемости, регулярная влажная уборка помещений, поддержание необходимой температуры и вентиляции, своевременная изоляция заболевших.

Индивидуальная: санация полости носа, рта и глотки при наличии хронических очагов инфекции, закаливание организма, применение иммуномодуляторов (бронхомунал, ИРС 19, рибомунил, ликолипид, имудон).

Экспертиза временной нетрудоспособности. Больные с острым ринитом могут быть признаны временно нетрудоспособными в зависимости от общего состояния больного (наличие высокой температуры, общих расстройств, осложнений), а также от профессии больного (по санитарно-эпидемиологическим и производственным показаниям).

Острый ринит у детей раннего возраста. Обычно проявляется в виде разлитого воспаления, распространяющегося из полости носа в глотку, а иногда гортань, трахею, бронхи, легкие.

Тяжело протекает заболевание у детей, страдающих гипотрофией и атрофией, у недоношенных, аллергизированных детей. Температура может оставаться нормальной или резко повышаться в течение 2–3 дней, или держаться продолжительное время. Вследствие узости и малого вертикального размера носовой полости у новорожденных и детей раннего возраста даже небольшой отек слизистой оболочки

вызывает затруднение или прекращение носового дыхания. Дыхание в этих случаях определяется как «летучее»: дети дышат часто и поверхностно, но крылья носа не раздуваются, как при пневмонии.

В связи с этим резко затрудняется сосание, нарушается сон, ребенок становится беспокойным, худеет, присоединяется парентеральная диспепсия (рвота, жидкий стул).

Нарушение носового дыхания может сопровождаться симптомом ложного опистотонуса — ребенок откидывает голову назад, чтобы легче дышать. Иногда опистотонусу могут предшествовать судороги.

При фарингоскопии можно увидеть полоски слизи, стекающие по задней стенке глотки, слизистая оболочка задней стенки глотки гиперемирована, на ней могут отмечаться красные бугорки лимфоидной ткани. На мягком небе определяются покрасневшие, выдающиеся вперед бугорки — закупоренные слизистые железки. Могут быть увеличены затылочные и шейные лимфоузлы.

Осложнения — отит (слуховая труба короткая, широкая), трахеобронхит, бронхопневмония, стоматит, дакриоцистит, этмоидит.

Лечение. Постельный режим, обильное горячее питье (соки и отвары шиповника, черноплодной рябины), жаропонижающие препараты (ибуклин, парацетамол 10 мг/кг в сиропе, действует через 30–60 минут, или в свечах — действует через 3–4 часа, поэтому рациональнее вводить на ночь). Из противовирусных препаратов можно рекомендовать альгирем — 0,2% сироп. Применяется у детей 1–3 лет по 10 мл, 3–7 лет по 15 мл (1-й день — 3 раза, 2–3-й дни — 2 раза, на 4-й день — 1 раз в сутки). При аденовирусной инфекции в полость носа закапывают сок белокочанной капусты (содержит лизоцим). Интраназально с сосудосуживающей целью, в виде капель можно применять сок алоэ с медом, сок каланхоэ, масляный р-р чеснока, грудное молоко (по 3 капли каждые 4 часа). Из официальных препаратов детям от 1 года — длянос 0,05%, с 2 лет — 0,05% нафтизин, санорин, назол бэби. Отсасывать слизь из полости носа можно с помощью резинового баллончика.

Перед кормлением закапывать в нос любой из вышеперечисленных официальных или самостоятельно приготовленных препаратов, или 2% р-р **протаргола**, или 20% р-р сульфацил натрия. Для лучшего отхождения корок — масляные капли в нос (миндальное масло, персиковое, оливковое, абрикосовое по 5 капель 3 раза в день).

Детям до 3 лет ментоловое масло применять нельзя из-за опасности возникновения спазма голосовой щели и развития судорог.

Острый ринит как симптом инфекционных заболеваний. При многих инфекционных заболеваниях острый ринит является вторичным признаком и имеет известные специфические особенности. Однако главным отличием инфекционных заболеваний служат их клинические проявления, основные признаки которых необходимо знать врачу общей практики, чтобы не допустить диагностической ошибки.

Следует иметь в виду, что острый ринит при инфекционных заболеваниях обычно сопровождается различными симптомами интоксикации и лихорадки. Катаральные явления широко захватывают дыхательные пути. Характерны геморрагии. На слизистой оболочке носа и рта возможно появление энантем, а на коже — экзантем. Отмечается заметное увеличение регионарных лимфоузлов, в том числе на шее и в подчелюстной области, а при некоторых инфекциях — и полиаденит. При многих инфекционных заболеваниях характерен гепатолиенальный синдром. В своевременной диагностике инфекционных заболеваний имеют значение знание врачом эпидемической обстановки (эпидемическая настороженность), проведение бактериологического и серологического исследований.

Гриппозному острому риниту свойственны геморрагии, вплоть до обильного носового кровотечения. Возможна значительная десквамация эпителия слизистой оболочки. Отмечаются быстрое распространение воспаления на околоносовые пазухи, неврологические боли (вовлечение окончаний тройничного нерва). Нередко наблюдаются конъюнктивит, средний отит, характерны болезненность при движении глазами, головная боль. На слизистой оболочке твердого и мягкого неба часто можно увидеть петехии.

При лечении гриппозного ринита наряду с сосудосуживающими и антигистаминными препаратами необходимо назначать противовирусные средства.

Дифтерийный насморк может протекать в пленчатой и катаральной формах. Явления общей интоксикации слабо выражены, а иногда отсутствуют. Возможно бациллоносительство, представляющее большую опасность для окружающих. Пленчатая форма дифтерии носа характеризуется сероватыми налетами (пленками) на слизистой оболочке носа, нередко только с одной стороны. Удаление пленок сопровождается повреждением поверхности слизистой оболочки и появлением эрозий. Эти фибриновые пленки не растираются между твердыми предметами, тонут в сосуде с водой. Катаральная форма протекает в виде обычного катарального или катарально-эрозивного процесса. Сукровичные выделения, раздражающие кожу крыльев носа и верхней губы, должны вызвать подозрение на дифтерию. Бактериологическое исследование проясняет диагноз.

Любая форма дифтерии может сопровождаться признаками общего токсикоза.

Дифтеритический токсин вызывает тяжелые дистрофические поражения сердечной мышцы (с летальным исходом) и полиневриты, отличающиеся длительным течением. Появление гнусавости в результате пареза мягкого неба (IX—X черепные нервы) — очень опасный симптом, вслед за которым может наступить вагусная смерть.

При дифтерии больной должен быть изолирован в инфекционный стационар.

Немедленно вводится антидифтерийная сыворотка (10 000—20 000 ЕД). При признаках токсического поражения наряду с активной терапией должен быть назначен строгий постельный режим.

Коревой насморк является одним из симптомов катарального (продромального) периода заболевания. Характерны быстрое повышение температуры тела до 38—39°C, появление конъюнктивита, светобоязни, сухого лающего кашля (ларинготрахеобронхит). Ринологическая картина соответствует острому катаральному риниту. Могут быть носовые кровотечения.

В катаральном периоде в первые 2—3 дня заболевания на слизистой оболочке полости рта (щеки, реже — на деснах) и губах, а также на слизистой оболочке нижних носовых раковин обнаруживаются белесоватые пятна — участки приподнятого и отрубевидного слущивающегося эпителия (симптом Бельского-Филатова-Коплика). Каждое пятно представляет собой маленькую белесоватую папулу, окруженную по периферии узкой красной каймой. Пятна часто располагаются группами, но никогда между собой не сливаются.

Они являются патогномичным признаком кори и позволяют поставить правильный диагноз до появления коревой сыпи на теле.

Она обычно появляется на 4—5-й день заболевания на коже лица, за ушами и на шее. Лечение проводит педиатр.

Скарлатинозный ринит встречается относительно редко, не отличается специфичностью. При риноскопии картина обычного катарального ринита. Для скарлатины более характерным является поражение лимфоидного кольца глотки (ангина). Диагноз базируется на совокупности симптомов, характерных для скарлатины: быстрый подъем температуры, головная боль, слабость, рвота, боли в горле, усиливающиеся при глотании, гиперемия слизистой оболочки глотки, имеющая в первые часы болезни пятнистый характер («пылающий зев, малиновый язык»).

Вскоре развивается картина лакунарной ангины. Фибриновый налет, покрывающий небные миндалины, имеет сливной характер, напоминающий некротическую ангину. На шее и в подчелюстной области увеличенные и болезненные лимфатические узлы. В первые сутки заболевания на лице, шее и туловище появляется мелкоточечная сыпь, которая распространяется по всему телу. Кожа носа, губ и подбородка заметно бледная, лишена сыпи.

Этот бледный носогубный треугольник является одним из характерных симптомов скарлатины.

Возможны осложнения: средний отит, мастоидит, синуситы. Характерно развитие деструктивных процессов, особенно при распространении инфекции гематогенным путем. Лечение проводится в инфекционном стационаре.

Коклюш. При этом заболевании, которое встречается у детей младшего возраста, насморк вместе с ларингофарингитом представляет собой симптом катарального периода коклюша.

Общее состояние больного обычно удовлетворительное. Острый ринит при коклюше протекает сравнительно легко.

Гораздо более выражены воспалительные явления нижележащих дыхательных путей. Характерен многократно повторяющийся судорожный кашель, который нередко заканчивается рвотой. Напряжение при кашле может вызвать носовое кровотечение и геморрагии в конъюнктиву.

Гонорейный и сифилитический насморк чаще наблюдается у новорожденных, когда заражение возникает во время родов. Мокрота имеет зеленоватый цвет, маркая. Любой насморк у новорожденных должен вызвать подозрение на гонорею (а также на сифилис) и требует бактериологического и серологического исследований.

Хронические риниты

Единой классификации хронических ринитов до настоящего времени нет. Многочисленные попытки создать приемлемую классификацию хронических ринитов, учитывающую особенности этиологии, патогенеза, морфологических и типических вариантов, еще не получили полного завершения и продолжают до настоящего времени. По решению международного консенсуса ВОЗ по диагностике и лечению ринита (1994) были определены критерии включения (выделения из носа, заложенность, чихание, зуд, один или более симптомов в течение более чем одного часа в большинстве дней) и принята следующая классификация:

1. Аллергический:

- интермиттирующий (сезонный);
- персистирующий (круглогодичный);
- профессиональный.

2. Инфекционный:

- острый / хронический;
- специфический / неспецифический.

3. Прочие:

- идиопатический;
- неаллергический с эозинофилией;
- гормональный;
- медикаментозный;
- атрофический.

Одним из недостатков консенсусной классификации является отсутствие в ней гипертрофической и полипозной форм хронического ринита в связи с некоторыми особенностями клиники и применяемых

методов лечения. Руководствуясь данной классификацией, практическому врачу сложно ставить диагноз.

Более удобна для рассмотрения отдельных форм хронического ринита классификация Санкт-Петербургского НИИ уха, горла, носа и речи (Ланцов А.А., Рязанцев С.В., 1997). Исходя из этой классификации, хронический ринит имеет следующие формы:

1. Инфекционная форма:

- специфическая / неспецифическая;
- острая / хроническая.

2. Аллергическая форма:

- сезонная;
- круглогодичная.

3. Нейровегетативная форма:

- а) вазомоторный (парасимпатический) ринит:
 - идиопатический;
 - медикаментозный;
 - климатический;
- б) атрофический (симпатический) ринит.

4. Ринит как проявление системных заболеваний:

- гормональный;
- озена;
- гипертрофический;
- полипозный.

В **этиологии** хронических ринитов можно выделить часто повторяющиеся острые насморки, чему способствует постоянное воздействие неблагоприятных факторов окружающей среды: загазованная, запыленная атмосфера, частые перепады температуры, сырость и сквозняки, гиповитаминозы. К развитию хронического насморка предрасполагает длительная застойная гиперемия слизистой оболочки носа, вызванная алкоголизмом, хроническим заболеванием сердечно-сосудистой системы, почек и др. Развитию вазомоторного ринита у некоторых больных предшествует психическая травма. В этиологии заболевания могут иметь значение наследственные предпосылки, пороки развития, нарушения нормальных анатомических взаимоотношений, вызывающие затруднение носового дыхания. Хронический насморк развивается и как вторичное заболевание при патологии носоглотки и околоносовых пазух.

Среди причин возникновения аллергического ринита выделяют аэроаллергены внешней среды (пыльца растений), аэроаллергены жилищ (клещи домашней пыли, животных, грибов).

Врачу общей практики следует помнить, что у ряда больных аллергический ринит часто является предвестником развития «аспириновой триады»: тяжелого полипозного риносинусита, бронхиальной астмы и манифестации непереносимости нестероидных противовоспалительных препаратов.

Развитие той или иной формы хронического ринита, по-видимому, связано не только с воздействием внешних неблагоприятных факторов, но и с индивидуальной реактивностью самого пациента.

Клиника и симптоматика. Симптомы хронического ринита в основном соответствуют симптомам острого ринита, но гораздо менее интенсивны.

Больной предъявляет жалобы на выделения из носа слизистого или слизисто-гнойного характера. Затруднение носового дыхания может быть постоянным или усиливаться (как и выделения из носа) на холоде. Часто отмечается попеременная заложенность одной из половин носа. Обычно она проявляется при лежании на спине или на боку.

В этих случаях наступает прилив крови к нижележащим частям носа. Сосуды кавернозной ткани носовых раковин, находящиеся из-за потери тонуса в расслабленном состоянии, переполняются кровью, что вызывает закладывание носа. При перемене положения тела заложенность переходит на другую сторону. При развитии медикаментозного ринита больной жалуется на постоянное использование сосудосуживающих препаратов.

Хронический ринит может сопровождаться нарушением обоняния в виде его ослабления (гипосмия) или полного выпадения (аносмия).

Тембр голоса у больных становится гнусавым (rhinolalia clausa).

Из-за снижения содержания кислорода в полости носа, а также в результате сдавливания отечной тканью лимфатических щелей нарушается лимфоотток из полости черепа, что вызывает появление чувства тяжести в голове, нарушение трудоспособности и расстройство сна.

Выключение носового дыхания приводит к нарушению вентиляции околоносовых пазух, а также заболеванию нижележащих дыхательных путей. Стойкий отек или гипертрофия задних концов нижних носовых раковин нарушает функцию слуховой трубы, способствует развитию тугоухости. Утолщение передних отделов нижних носовых раковин может сдавливать выводное отверстие слезно-носового канала с последующим развитием дакриоцистита и конъюнктивита.

Диагноз «хронический ринит» устанавливается на основании жалоб, анамнеза, результатов объективного исследования, форму хронического процесса определит врач-оториноларинголог после проведения комплекса диагностических мероприятий.

Лечение. Успешность лечения зависит от возможности устранения неблагоприятных факторов, вызывающих развитие хронического ринита. Полезны пребывание в сухом теплом климате, гидротерапия и курортотерапия. Необходимо лечение общих заболеваний, сопутствующих хроническому риниту, а также устранение внутриносевой патологии (искривления перегородки носа, гипертрофии носовых раковин, синуситов, аденоидных вегетаций).

Консервативное лечение в период обострения у пациентов с подтвержденным **инфекционным ринитом**: местное применение антибактериальных препаратов изофра, полидекса или ингаляционного антибиотика биопарокса. При затруднении носового дыхания можно рекомендовать кратковременный прием деконгестантов. Показаны прием биостимуляторов репаративных процессов слизистой полости носа (алоэ, ФиБС, гумизоль), введение в полость носа турунд с масляными р-рами витаминов А, Е, Д.

Проблема классификации и рационального лечения различных форм АР интенсивно пересматривается в последние годы. Научной базой для этого является огромное число работ, посвященных изучению патогенеза заболевания и эффективности различных методов его лечения с позиций доказательной медицины.

В настоящее время существуют три основных метода консервативного лечения АР:

1. Элиминация аллергенов.
2. Медикаментозная терапия.
3. Специфическая иммунотерапия (СИТ).

Лечебные мероприятия при **аллергической форме** хронического ринита направлены прежде всего на элиминацию аллергена.

Тяжесть заболевания и его течение напрямую связаны с концентрацией аллергена в окружающей среде. Поэтому первое, что следует сделать, чтобы купировать симптомы аллергического ринита, — идентифицировать причинные аллергены и предупредить контакт с ними. К сожалению, в большинстве случаев полное устранение контакта с аллергеном невозможно по многим практическим и экономическим причинам.

Меры по предупреждению контакта с аллергеном должны приниматься совместно с медикаментозным лечением. В фармакотерапии аллергического, полипозного, гормонального ринита используют следующие группы лекарственных препаратов. Антигистаминные средства для системного (клемастин, лоратадин, эриус, телфаст, зиртек, клариназе, циррус, ринопронт) и местного применения (гистимет, аллергодил). Топические (беконазе, альдецин, назонекс, фликсоназе, ринокорт) глюкокортикостероиды в виде назальных аэрозолей на сегодняшний день являются наиболее эффективным методом лечения. Системные глюкокортикостероиды при лечении аллергического ринита являются средством «последней надежды». Допускаются лишь короткие курсы лечения системными ГКС (10–14 дней), их можно повторять не чаще одного раза в полгода. В лечении легких форм аллергического ринита у детей и беременных женщин можно применять стабилизаторы тучных клеток (кетотифен 0,25 мг/кг/сут в 2 приема в течение 1–3 месяцев) для перорального приема, а также в виде назального спрея (2% кромогликат натрия 4–6 раз в день).

М-холиноблокаторы и антилейкотриеновые средства, широко используемые в лечении бронхиальной астмы, пока не получили распространения в терапии аллергического ринита.

На ранних стадиях развития аллергического ринита в комплексе с медикаментозной терапией эффективным методом является проведение специфической иммунотерапии (СИТ) с подкожным введением аллергенов.

Это единственный способ, которым достигается изменение механизма реагирования организма пациента на аллерген, и, соответственно, при эффективном лечении удается устранить все симптомы заболевания (Гущин И.С. с соавт., 2002).

До настоящего времени СИТ проводится путем многократного и длительного введения больным возрастающих доз аллергенов. Однако подобная терапия имеет ряд недостатков. Аллергены сами способны вызывать у высокочувствительных пациентов нежелательные аллергические реакции. Вследствие этого больным приходится вводить очень малые дозы аллергена, повышая их с каждой инъекцией. Таким образом, для достижения высокой конечной дозы, от величины которой, как известно, зависит эффект лечения (Адо А.Д., 1976), необходимо большое количество инъекций аллергенов.

В значительной степени избежать этих недостатков в проведении специфической гипосенсибилизации позволяет использование алергоидов (Цецарский Б.М. с соавт., 1982). Отечественный алергоид из растительной пыльцы амброзии, полыни и лебеды был получен в Ставропольском НИИ вакцин и сывороток (Райкис Б.Н. с соавт., 1980, 1981).

Впервые его клиническое применение было проведено в Карачаево-Черкесии (Гюсан А.О., 1980, 1981).

Его применение позволило показать высокую иммуногенность таких препаратов и резко снизило их аллергенность. В дальнейшем лечение алергоидом получило широкое распространение на территории Ставропольского края (Гюсан А.О., 1982; Гюсан А.О., Карпов В.П., 1983). В 1985 г. была с положительным результатом проведена работа по внутриназальной алергоидотерапии больным с сезонной формой аллергического ринита (Гюсан А.О., 1985).

Вопросам реабилитации больных, страдающих поллинозами, постоянно уделяется повышенное внимание не только оториноларингологами Ставропольского края (Сиволова Н.А., 2002; Енин И.П. с соавт., 2012), особенно много и успешно этим занимаются сотрудники кафедры оториноларингологии Дагестанской медицинской академии (Гаджимирзаев Г.А. с соавт., 2007).

Однако непременным требованием к проведению СИТ должно быть ее выполнение только прошедшими подготовку врачами-аллергологами.

Вазомоторный ринит представляет собой нервно-рефлекторное заболевание, наблюдающееся большей частью у лиц с общими вегетативными расстройствами. В основе этого насморка лежит измененная реактивность организма, в результате чего приступы могут возникать рефлекторно. При вазомоторном рините происходит нарушение кровообращения в слизистой оболочке носа, приводящее к ее резкому набуханию.

Набухшая слизистая оболочка носовых раковин имеет синюшную окраску с участками ишемии (пятна Воячека).

Лечение этого заболевания должно быть комплексным и включать в себя как меры по снижению повышенной реактивности организма (рефлекторная терапия, иглоукалывание, электрофорез с 3% р-ром хлористого кальция на область шеи, витаминотерапия, водные процедуры и т. д.), так и местное лечение.

К местному лечению относят нормализацию всех анатомических структур полости носа (хирургическая коррекция перегородки носа, подслизистая вазотомия, ультразвуковая дезинтеграция носовых раковин, лазерная деструкция и ряд других процедур).

При лечении **атрофического ринита** местно назначается курс лечения йод-глицерином. Два раза в неделю слизистая оболочка носа смазывается раствором йод-глицерина. Такое лечение проводится в течение 2 месяцев и повторяется 3 раза в год. Ряд авторов рекомендует для лечения атрофического ринита использовать обессмоленный нафталин. Применяется биорастворимая нафталиновая пленка на основе метилцеллюлозы. Хороший эффект оказывает вкладывание в нос ватных тампонов с маслом шиповника или облепихи на оливковом или персиковом масле в соотношении 1:3–1:4 или с добавлением масляного раствора витамина А (не более 50 000 МЕ). Уместен также пероральный прием витамина А и комплекса поливитаминов с микроэлементами, препаратов железа для парентерального (ферковен, феррум-лек) и перорального (ферро-градумент, сорбифер дурулес) введения.

В терапии атрофического ринита широко используются щелочные и масляные ингаляции через нос. Во время санаторно-курортного лечения полезны орошения носовой полости и ингаляции минеральными водами местных источников.

Наиболее эффективны ингаляции и орошения слизистых оболочек верхних дыхательных путей 2–3% растворами морской соли, а также морские купания. Это связано с тем, что содержащиеся в морской воде ионы магния благотворно действуют на слизистую оболочку.

Лечение хронического **гипертрофического ринита** включает щадящие методы хирургического лечения (латеропозиция, вазотомия, УЗД, криодеструкция, подслизистая или парциальная конхотомия), местное применение вяжущих средств в виде 3–5% раствора протаргола (колларгола), 0,25–0,5% раствора сульфата цинка, 2% салициловой

мази и др. и по мере необходимости использование сосудосуживающих препаратов.

Врач должен быть достаточно внимательным, чтобы не пропустить при осмотре полости носа имеющиеся анатомические аномалии строения, такие как шипы и гребни перегородки носа, патологические варианты строения средних носовых раковин. Комбинация любой формы хронического ринита и аномалий, не диагностированных врачом, чаще всего бывает причиной неэффективности обычных методов лечения ринита.

Острые и хронические риносинуситы. Одонтогенный верхнечелюстной синусит

Воспалительные заболевания околоносовых пазух являются одной из самых актуальных проблем оториноларингологии. Среди больных, находящихся на лечении в оториноларингологических стационарах, от 15% до 36% составляют люди, страдающие синуситами. Еще больший процент больных синуситами среди амбулаторных больных. В середине 1990-х гг. в США хронический синусит стал самым распространенным заболеванием. В 1998 г. синусит там был зарегистрирован у 34,9 млн человек.

Анатомо-физиологические предпосылки развития воспаления в околоносовых пазухах

Система околоносовых пазух человека состоит из парных верхнечелюстных пазух, расположенных в верхнечелюстной кости, парных лобных пазух, расположенных в лобной кости, парных клиновидных пазух, расположенных в клиновидной кости, и парных решетчатых лабиринтов, расположенных в решетчатой кости.

Верхнечелюстная и лобная пазухи, а также передние клетки решетчатого лабиринта своими соустьями открываются в средний носовой ход, расположенный под средней носовой раковиной. Клиновидная пазуха и задние клетки решетчатого лабиринта открываются в верхний носовой ход.

В связи с эволюционным переходом человека в прямоходящее состояние соустье верхнечелюстной пазухи оказалось расположено не в середине медиальной стенки пазухи, а в самых ее верхних отделах.

Это явилось предрасполагающим фактором к скоплению гнойных выделений в пазухе без самопроизвольной эвакуации, что способствует возникновению верхнечелюстного синусита (Рязанцев С.В., Кочеровец В.И., 2010).

В воспалительный процесс может быть вовлечена любая из околоносовых пазух, однако, по данным многочисленных авторов, на первом месте по частоте поражения стоит верхнечелюстная пазуха, затем решетчатая, лобная и реже клиновидная. Такая последовательность

характерна для взрослых. Если поражаются все околоносовые пазухи с обеих сторон, то говорят о «пансинусите», если с одной стороны — то о «гемисинусите».

Развитию воспаления в околоносовых пазухах способствуют условия общего и местного характера. К первым относятся конституционные предпосылки, состояние индивидуальной реактивности, неблагоприятные факторы внешней среды. Ко вторым — чаще всего те, при которых нарушаются дренажная функция выводных отверстий, вентиляция пазух и функция мукоцилиарной транспортной системы.

В этиологии как острых, так и хронических синуситов основное значение имеет инфекция, проникающая в пазухи из полости носа, зубов вследствие травм или гематогенным путем. Острому синуситу чаще свойственна монофлора, хроническому — полимикробная флора.

При остром воспалении преобладают экссудативные процессы. На ранней стадии экссудат серозный, затем при присоединении бактериальной инфекции он становится гнойным.

Очень важно понимать, что острые и хронические синуситы — это не просто локальные поражения, а заболевания всего организма с общей реакцией на воспаление многих систем и органов. Этим объясняются лихорадочное состояние, типичные изменения в крови, жалобы больных на головную боль, слабость, недомогание.

В практической работе риносинусит подразделяется на острый (длительность симптомов менее 4 недель), подострый (длительность симптомов от 4 до 12 недель) и хронический (длительность симптомов более 12 недель). Кроме того, выделяют внебольничный бактериальный риносинусит и внутрибольничный (нозокомиальный) риносинусит.

Последний чаще всего становится следствием трансназальной интубации. Основные возбудители — грамотрицательные палочки.

Основными возбудителями внебольничного бактериального синусита являются *Streptococcus pneumoniae* и *Haemophilus influenzae*.

Диагностика синусита основывается на тщательном сборе анамнеза, последовательном проведении передней, средней и задней риноскопии (обнаружение отделяемого в носовых ходах, отечность, гиперемия, гиперплазия слизистой оболочки). Для уточнения диагноза, установления характера и распространенности поражения околоносовых пазух применяют специальные методы исследования.

Наибольшее распространение получили рентгенологические методы исследования и диагностическая пункция пазухи. Как правило, делают снимки в прямой (лобноносовая, носоподбородочная) и боковой проекциях. Более точную анатомическую дифференцировку, включая степень поражения слизистой оболочки в устье пазухи, дает КТ. Последнее время КТ стала считаться «золотым стандартом» в диагностике заболеваний околоносовых пазух.

На наш взгляд, КТ околоносовых пазух в обязательном порядке должна проводиться больным перед хирургическим лечением и в случаях подозрения на внутриорбитальное или внутричерепное распространение инфекции.

Из вспомогательных методов диагностики нужно отметить тепловидение, термографию, эхографию, магнитно-ядерный резонанс и др.

Функциональное состояние носа при поражении ОНП позволяют определить акустическая ринометрия и передняя активная риноманометрия.

Основные принципы лечения острых риносинуситов

Целями лечения острого риносинусита являются:

1. Эвакуация патологического секрета из ОНП.
2. Ликвидация очага инфекции и явлений воспаления.
3. Восстановление аэрации и дренажа ОНП.

Эвакуация патологического секрета из ОНП является важным составным элементом патогенетической терапии. В России и странах ближнего зарубежья «золотым стандартом» в лечении острых гнойных синуситов остается пункционное лечение. В странах Западной Европы и США в большей степени распространено назначение системных антибиотиков.

Преимуществом пункционного лечения является возможность быстрой эвакуации гнойного отделяемого из полости околоносовой пазухи, что соответствует основополагающему принципу хирургии (где гной, там его эвакуация). Кроме того, оно позволяет местно воздействовать непосредственно на слизистую оболочку антисептическими, антибактериальными, ферментативными и др. средствами. Ценным фактором является возможность забора материала непосредственно из воспаленной пазухи для бактериологического исследования и последующей целенаправленной антибиотикотерапии.

Среди беспункционных методов лечения воспалительных заболеваний ОНП широко используют метод перемещения по Проетцу и предложенный проф. Г.И.Марковым и В.С.Козловым синус-катетер ЯМИК.

Последний метод позволяет аспирировать патологический секрет из пазух, промывать их дезинфицирующими растворами и вводить в пазухи лекарственные вещества.

Главная задача проводимой медикаментозной терапии при острых риносинуситах — эрадикация возбудителя и восстановление биоценоза ОНП. С наибольшей эффективностью применяют этиотропную терапию.

При невозможности сразу при поступлении больного определить возбудитель заболевания используют препараты, вероятность наличия устойчивости к которым минимальна, учитывая характер предполагаемого возбудителя. По имеющимся данным, в России это *S. pneumoniae* и *H. influenzae*, у которых сохраняется высокая чувствительность

к препаратам пенициллинового ряда, в частности к амоксициллину и цефалоспорином II–III поколения.

Высокой активностью против основных возбудителей острого синусита обладают также фторхинолоны с расширенным спектром активности, например левофлоксацин (таваник).

Одним из основных направлений симптоматической терапии острых синуситов является восстановление проходимости соустьев, так называемая разгрузочная терапия, которая позволяет восстановить нормальную аэрацию пазух и компенсирует неблагоприятное патогенетическое действие гипоксии, обеспечивая дренажную функцию околоносовых пазух через естественные соустья (Рязанцев С.В., 2010). Резко уменьшить отек слизистой оболочки, выполняющей просвет соустьев околоносовых пазух, могут сосудосуживающие препараты (деконгестанты). Назначение деконгестантов при острых риносинуситах абсолютно показано. Они могут применяться как местно, в виде капель, аэрозоля, геля или мази, так и перорально.

В качестве дополнительных средств используют секретомоторную и секретолитическую, а также физиотерапию.

Хронический риносинусит (ХРС) — группа воспалительных заболеваний слизистой оболочки и костной ткани ОНП, характеризующихся длительным вялотекущим течением с периодами обострения.

Хронические воспалительные поражения ОНП занимают одно из первых мест среди заболеваний ЛОР-органов и составляют до 20% в структуре ЛОР-патологии. Как правило, преобладают полисинуситы. Наиболее частую комбинацию составляет гайморозтмоидит (до 70%), реже — фронтоттмоидит и сфеноидит.

Клиника хронических риносинуситов находится в прямой зависимости от продолжительности болезни, распространенности процесса, наличия в анамнезе хирургических методов лечения и других причин.

Следует помнить, что верхние и нижние дыхательные пути составляют морфологически и функционально единую систему, и только так ее следует рассматривать при лечении заболеваний (Гаджимирзаев Г.А., 1998; Пискунов Г.З., Пискунов С.З., 2010).

Хронический синусит диагностируется на основании жалоб больного, анамнеза заболевания, результатов объективного обследования, которые включают внешний осмотр лица, переднюю, среднюю и заднюю риноскопию, рентгенологические и др. исследования.

Рекомендуется следующий алгоритм диагностики синусита: сбор жалоб и анамнеза, риноскопия, эндоскопия, УЗИ, рентгенография (КТ), зондирование и пункция пазух.

Лечение. Целью лечения является санация пораженной ОНП и восстановление ее дренирования и аэрации, удаление из ее просвета патологического отделяемого. Лечебная тактика при ХРС определяется характером воспалительного процесса и локализацией патологических

изменений в различных ОНП. Все продуктивные формы ХРС лечатся хирургически. Хронический гнойный синусит лечат хирургически при безуспешности консервативной терапии. Экссудативные и аллергические формы ХРС лечатся консервативно.

Медикаментозное лечение применяют при обострении ХРС. Целями являются ликвидация воспалительного отека слизистой оболочки, эрадикация патогенной микрофлоры, разжижение секрета, улучшение мукоцилиарного клиренса, регенерация слизистой оболочки дыхательных путей. Однако практически при всех формах ХРС показано хирургическое лечение, объем которого зависит от формы воспаления.

Хирургические вмешательства могут быть экстр- и интраназальными. К экстраназальным относятся операции Калдвелл-Люка, А.Ф.Иванова и Денкера, а к интраназальным, которые в последнее время получили преимущественное распространение, — целый ряд эндоскопических вмешательств: передняя частичная этмоидотомия, передняя полная этмоидотомия, задняя этмоидотомия, тотальная этмоидотомия, лобная синусотомия, трансназальная фронтальная синусотомия, трансэтмоидальная сфеноидотомия, трансназальная сфеноидотомия, антростомия и др.

Большие сложности представляет лечение хронического полипозного риносинусита (ХПР). Полипозный риносинусит — хроническое заболевание слизистой оболочки полости носа и околоносовых пазух, характеризующееся образованием и рецидивирующим ростом полипов, состоящих из отечной слизистой оболочки.

Это один из наиболее сложных разделов ринологии. Прежде всего сложность его объясняется отсутствием исчерпывающих данных по причинам и механизму развития полипоза (Пискунов Г.З., Пискунов С.З., 2006).

В последние годы отмечен определенный уклон в сторону регионального аспекта изучаемой патологии, так как на фоне воздействия неблагоприятных факторов внешней среды возможно развитие иммунологического дисбаланса, нарушение вегетативного гомеостаза с исходом в какую-либо нозологическую форму, что в совокупности с органическими и системными изменениями в организме приводит к более затяжному течению болезни, торпидности к традиционным методам лечения (Кошель В.И.).

С позиций международных согласительных документов и клинических рекомендаций к лечению ХПР следует исходно подходить с терапевтических позиций. Учитывая, что развитие носовых полипов может иметь различный генез, лечение при различных формах и стадиях ХПР может быть только консервативным, комбинированным, а при некоторых формах — только хирургическим.

Лечению хронического полипозного риносинусита посвящено большое количество работ как отечественных (Муминов А.И. с соавт., 1990;

Ковалева Л.М. с соавт., 1991; Гюсан С.А., 2001; Лопатин А.С., 2003; Рязанцев С.В., Марьяковский А.А., 2006; Волков А.Г., Трофименко С.Л., 2007; Пискунов Г.З., 2009 и др.), так и иностранных специалистов (Effron M.Z., 1980; Bolt R.J., de Vries N., Middelweerd R.J., 1995 и многие другие).

Мы считаем совершенно справедливым замечание по этому поводу известных профессоров Пискуновых: «Полипозный риносинусит имеет сложную причинно-следственную основу, а это еще раз подтверждает то, что только хирургическим способом рецидива полипоза избежать трудно. Следует использовать известные консервативные методы и искать новые пути предупреждения и лечения заболевания».

Отдельной проблемой, стоящей на стыке двух специальностей — оториноларингологии и стоматологии, является одонтогенный верхнечелюстной синусит. Частота его варьирует, по данным различных авторов, от 13% до 40% (Уваров В.М., 1962; Бернадский Ю.И., 1968; Шаргородский А.Г., 1985; Лопатин А.С., 1998; Морохоев В.И., 1998). В настоящее время число больных, страдающих одонтогенными верхнечелюстными синуситами, резко возросло. Заболевание стало представлять не только серьезную общемедицинскую, но и экономическую проблему, так как основную часть больных составляют лица трудоспособного возраста (Устьянов Ю.А., Мышкин Е.Н., 1971; Кленкина Е.И., 2011).

Способствующими факторами возникновения одонтогенных верхнечелюстных синуситов являются анатомические взаимоотношения дна верхнечелюстной пазухи и корней зубов верхней челюсти. Источником синусита может быть любой воспалительный процесс в области верхушек верхних зубов, попадание инородных тел в просвет пазухи при лечении зуба.

Одной из частых причин возникновения верхнечелюстного одонтогенного синусита является перфорация пазухи, различная по этиологии и локализации. Наиболее многочисленная группа перфораций пазух возникает при удалении боковых зубов верхней челюсти (Грасманис Н.Б., 1988; Аниутин Р.Г., 1996; Пискунов С.З. с соавт., 2004).

Одонтогенный синусит может развиваться как следствие периодонтита или остеомиелита при распространении процесса с альвеолярного отростка на пазуху (Неупокоев Н.Н. с соавт., 1997). Иногда причиной возникновения воспалительного процесса в пазухе становятся ретинированные зубы (Селивончик П.К., 1991; Гюсан А.О., Ламкова А.Х., 2012). К воспалению верхнечелюстной пазухи могут приводить и большие нагноившиеся одонтогенные кисты, которые разрушают костную стенку пазухи (Лурье А.З., 1974).

Данные литературы свидетельствуют, что возбудителем одонтогенного верхнечелюстного синусита чаще бывает смешанная инфекция. На первом месте по частоте обнаружения стоит стрептококк как в чистой культуре, так и в симбиозе со стафилококком (Brook I., Frazier E.H., 1997).

Большое значение в хронизации процесса имеет бактериальная сенсбилизация организма. При одонтогенном верхнечелюстном синусите обнаруживается разнообразная аэробная и анаэробная инфекция, нечувствительная к большинству медикаментозных средств.

Менее разнообразная микрофлора встречается при хроническом одонтогенном верхнечелюстном синусите, осложненном ороантральной перфорацией. При этом при отсутствии инородного тела в пазухе основную часть микрофлоры составляет микрофлора полости рта, а при наличии инородного тела (обломка корня, пломбировочного материала и др.) кроме микрофлоры полости рта высевается хроническая инфекция периапикальных тканей удаляемого или леченого зуба.

Одним из факторов, способствующих первично-хроническому течению одонтогенных синуситов, может быть локальный иммунодефицит, являющийся следствием снижения иммунитета (Хрусталева Е.В., 1993; Антонов В.Ф., 1998). Затяжному течению процесса способствует блокада соустья верхнечелюстной пазухи из-за воспалительного отека слизистой оболочки пазухи и полости носа (Пискунов Г.З., Пискунов С.З., 2006).

Выделяют следующие особенности одонтогенного синусита: наличие больного зуба или другой одонтогенной причины, изолированное одностороннее поражение верхнечелюстной пазухи, как правило, первично-хроническое течение.

Большинство авторов (Бускина А.В., Гербер В.Х., 2000; Пискунов С.З. с соавт., 2004; Гюсан А.О., 2006, 2007) подразделяют все одонтогенные синуситы по отношению к полости рта на открытые (перфоративные) и закрытые (неперфоративные).

Как справедливо отмечал проф. Ю.М.Овчинников и др. (1989), лечение одонтогенного синусита представляет определенные трудности, связанные с тем, что это заболевание вторичное, и для успешного его лечения необходимо в первую очередь провести санацию первичного очага, т. е. инфекционного процесса в полости рта.

Успех лечения одонтогенного синусита во многом зависит от устранения причины, вызвавшей его.

Рассматривая вопрос о дифференцированном подходе к лечению различных форм одонтогенного верхнечелюстного синусита, необходимо прежде всего обратить внимание на то, что диагноз заболевания должен быть подтвержден клинически и рентгенологически.

Мы наблюдали случаи, когда перфорация дна верхнечелюстной пазухи сразу же после удаления зуба трактовалась как одонтогенный синусит, что, на наш взгляд, неправильно. Перфорация в течение определенного времени является свежей травмой, раной и требует соответствующего подхода.

Также неправомерен в первые дни после образования перфорации диагноз «свищ», так как свищ формируется не у всех пациентов и толь-

ко при прорастании эпителия по ходу сообщения полости рта с верхнечелюстной пазухой, на что необходимо время и определенные неблагоприятные условия заживления раны.

Мы считаем необходимым обратить внимание врачей на замечания, высказанные выше, так как их игнорирование приводит к диагностическим ошибкам и, как следствие, неправильному ведению больных.

Дифференцированный подход к лечению одонтогенных верхнечелюстных синуситов основывается на проведении скрупулезной диагностики и определении формы заболевания, морфологических изменений слизистой оболочки пазухи, наличии или отсутствии инородных тел в ней, а также перфорации ее дна (Гюсан А.О., 2007).

Консервативное лечение может быть проведено больным одонтогенным синуситом, которое протекает без каких-либо осложнений. Однако, как известно, у 90% больных одонтогенным синуситом обнаруживается перфорация дна верхнечелюстной пазухи. Но некоторые авторы считают (Лузина В.В., 1995), что и в этих случаях консервативное лечение может приводить к эпителизации свища.

Как показывает опыт, закрытие соустья в кратчайшее время является наиболее надежным способом лечения.

Методов закрытия соустья достаточно много. Если при вскрытии дна верхнечелюстной пазухи отсутствуют признаки ее воспаления, то перфорация просто ушивается или для ее закрытия используются биологически активные вещества и тканевые клеи (Колесник Г.А., 1993; Запрудина М.В., 1997 и др.). При наличии стойкого перфоративного отверстия для его закрытия используют вестибулярный или небный лоскут (Анютин Р.Г., 1996; Осипян Е.М., 1998; Скоробогатый В.В., 2000; Gustav V., Kruger O., 1979).

Все предложенные слизисто-надкостничные лоскуты тонкие и односторонние, что в некоторых случаях приводит к рецидиву перфорации.

Поэтому многие авторы предлагают использовать комбинированные способы закрытия перфорации. С.С.Лаврентьев (1995) применил пластику свища аутокостью медиальной стенки верхнечелюстной пазухи, В.В.Скоробогатый (2005) и А.О.Гюсан, А.Х.Ламкова (2012) — передней стенки верхнечелюстной пазухи, Я.Г.Лившиц (1987) — антисептической губкой с канамицином, Г.А.Колесник (1993) — коллагеновой гемостатической губкой, И.А.Романов (1998) — остеогенным материалом калполом, Р.Г.Анютин, И.А.Романов (1996) — деминерализованным замороженным высушенным костным матриксом, А.Г.Волков, Н.И.Бастриков (2003) — деминерализованным костным трансплантатом. В последнее время появляется описание целого ряда новых способов закрытия ороантрального сообщения.

В нашей клинике мы используем следующий подход при лечении одонтогенного верхнечелюстного синусита.

Лечение проводим в три этапа:

- на первом ведем активную предоперационную подготовку, позволяющую ограничить воспалительный процесс в пазухе, сохранить слизистую оболочку и восстановить ее функцию. На этом этапе при необходимости стоматолог saniрует больную полость рта;
- на втором проводим шадящую микрогайморотомию с пластикой ороантрального соустья аутоканями, а если этого недостаточно — применяем аллотрансплантаты;
- на третьем, который проводится одновременно со вторым, контролируем функцию естественного соустья и, если выявляем нарушение аэрации пораженной пазухи, устраняем ее причину.

Предоперационная подготовка заключалась в дренировании пазухи и ликвидации гнойного процесса путем внутрипазушного введения лекарственных препаратов.

Затем больному одномоментным вмешательством на верхнечелюстной пазухе, но без наложения соустья с нижним носовым ходом проводили пластику ороантрального соустья. Для этого применяли операционный доступ по Нейману-Заславскому, формируя трапециевидный слизисто-надкостничный альвеолярно-щечный лоскут с основанием выше переходной складки преддверия полости рта сверху. Лоскут отсепа- ровывали от кости сверху, обнажая переднюю стенку верхнечелюстной пазухи. В передней стенке делали небольшое трепанационное отверстие при помощи электродрели с трепаном для вскрытия верхнечелюстной пазухи по М.Л.Заксону. Прodelанное отверстие достаточно для полного осмотра полости околоносовой пазухи при помощи жестких эндоскопов и шадящего удаления из нее всего патологического содержимого.

Затем в обязательном порядке осматриваем область естественного соустья со стороны полости пазухи и при необходимости восстанавливаем его проходимость. Как правило, мы одновременно проводим и третий этап лечения одонтогенных верхнечелюстных синуситов, т. е. выполняем ревизию соустья эндоназально и решаем вопрос о необходимости дальнейших внутриносовых корригирующих операций.

В то же время удаленная при помощи трепана костная ткань передней стенки верхнечелюстной пазухи вместе со слизистой оболочкой сохраняется нами во влажной салфетке и используется в дальнейшем в качестве трансплантата для закрытия ороантрального соустья по методу, предложенному В.В.Скоробогатым (2005).

Трансплантат укладываем слизистой оболочкой в сторону верхнечелюстной пазухи, предварительно подготовив ложе альвеолярного гребня, проведя кюретаж лунки, уложив туда гемостатическую губку, отслоив края слизистой оболочки альвеолярного гребня. При этом трансплантат перекрывает края перфорации, чтобы он не проваливался в полость пазухи.

После чего укладываем сверху трансплантата сформированный в начале операции слизисто-надкостничный трапециевидный лоскут. При этом следует позаботиться, чтобы хорошо сместить его на поверхность дефекта десны и тщательно подшить к слизистой оболочке у свободного края дефекта так, чтобы линия швов была за пределами лунки.

В последнее время в дополнение к этому накладываем сверху костного аутоимплантата еще и сформированную несколько больше размера дефекта пластинку экофлона (Гюсан А.О., 2013).

Экофлон — новый имплантат для замещения дефекта костной ткани, создан с применением нанотехнологий и выпускается в Санкт-Петербурге научно-производственным комплексом «Экофлон». Препарат соответствует требованиям нормативных документов сборника РММ по токсиколого-гигиеническим исследованиям полимерных материалов и изделий на их основе медицинского назначения.

Экспериментальное и клиническое исследование препарата показало, что он устойчив к инфекции, хорошо моделируется, легко фиксируется к тканям, химически инертен, быстро интегрируется с окружающими тканями. Ценным качеством экофлона является его полное замещение собственной костной тканью и отсутствие необходимости в повторной операции для его удаления.

Используя указанный алгоритм лечения больных с одонтогенным верхнечелюстным синуситом, осложненным ороантральным соустьем, нам во всех случаях удалось достичь положительного результата лечения.

В заключение еще раз обращаем внимание на необходимость независимо от особенностей течения одонтогенного синусита обращать особое внимание на состояние полости носа, нормализацию функции носового дыхания и нормальное функционирование естественного соустья верхнечелюстной пазухи.

Литература:

1. *Бернадский Ю.И., Заславский Н.И.* Одонтогенные гаймориты. М.: Медицина. 1968. 385 с.
2. *Волков А.Г.* Лобные пазухи. Изд. «Феникс». Ростов-на-Дону. 2000. 260 с.
3. *Кручинский В.Г., Филиппенко В.И.* Одонтогенный верхнечелюстной синусит. Минск: Высш. шк. 1991.
4. *Пальчун В.Т., Устьянов Ю.А., Дмитриев Е.С.* Параназальные синуситы. М.: Медицина. 1982. 152 с.
5. *Пискунов Г.З., Пискунов С.З.* Клиническая ринология. Медицинское информационное агентство. М. 2006. 560 с.
6. *Пискунов Г.З., Пискунов С.З., Козлов В.С., Лопатин А.С.* Заболевания носа и околоносовых пазух. Эндомикрохирургия. М. 2003. 202 с.

7. Плужников М.С., Дискаленко В.В., Блоцкий А.А. Пособие к изучению оториноларингологии в медицинских вузах. СПб: Диалог. 2006.
8. Солдатов И.Б., Гофман В.Р. Оториноларингология. СПб. 2001.

Контрольные вопросы:

1. Клинические стадии острого ринита.
2. Формы хронического ринита.
3. Дифференциальная диагностика хронического атрофического ринита и озены.
4. Сезонный аллергический ринит.
5. Методы диагностики синуситов.
6. Пути проникновения инфекции в ОНП.
7. Консервативные методы лечения синуситов.
8. Основные принципы лечения синуситов.
9. Особенности клиники и лечения одонтогенных верхнечелюстных синуситов.

Лекция 4. Риносинусогенные орбитальные и внутричерепные осложнения

*Наука не является и никогда не будет
являться законченной книгой.
Каждый важный успех приносит
новые вопросы.
А. Эйнштейн*

Цель. Дать представление о возможных орбитальных и внутричерепных осложнениях заболеваний носа и ОНП и принципах лечения риносинусогенных осложнений.

Тезисы:

1. Риногенные орбитальные осложнения. Патогенез. Клиника, диагностика, лечение.
2. Риногенные внутричерепные осложнения. Клиника, диагностика, лечение.

Иллюстративный материал: презентация, таблицы.

Топографическое положение ОНП, характеризующееся близостью их расположения к головному мозгу и органу зрения, является фактором риска в отношении возможности возникновения интраорбитальных и интракраниальных осложнений.

Риносинусогенные орбитальные осложнения — это острые воспалительные изменения тканей орбиты и периорбитальных тканей, развившиеся в результате распространения инфекции из очага воспаления в ОНП или полости носа.

Риносинусогенные орбитальные осложнения являются опасной проблемой в работе практического оториноларинголога.

Тяжесть патологии, трудности в диагностике осложнений, необходимость совместного лечения больных не только врачами-оториноларингологами, но и часто офтальмологами на протяжении многих лет отмечаются многими клиницистами (Беличева Э.Г. с соавт., 2000; Воронкин В.Ф. с соавт., 1999 и др.). Еще Ф.Ф.Герман в 1898 г. писал: «Процесс берет начало из носа и лишь путем гнойного воспаления одной или нескольких придаточных полостей носа ведет к прободению костной стенки глазницы с последующим развитием орбитальной флегмоны. Последняя, следовательно, не есть первичное, а вторичное заболевание».

Однако, несмотря на понимание взаимообусловленности воспалительных процессов в околоносовых пазухах и глазнице и приме-

нение все более совершенных методов лечения острых и хронических риносинуситов, частота орбитальных осложнений продолжает расти.

Рост числа орбитальных риносинусогенных осложнений отмечают многие авторы и в разное время (Добромыльский Ф.И., Щербатов И.И., 1961; Гюсан А.О., Хохлачев С.М., 2005; Киселев А.С., 2007 и др.), что позволяет говорить об актуальности проблемы.

Особенности строения полости носа и околоносовых пазух, их тесная анатомо-топографическая связь с глазницами, единство кровяной и лимфатической систем предрасполагают к развитию внутриглазных осложнений (Евдощенко Е.А., 1989; Lindbaek M. et al., 1996).

В их патогенезе имеют значение следующие факторы: топография пазух и орбиты, анатомические индивидуальные варианты строения пазух, костных дегистенций, а также возрастные особенности развития черепа; особенности кровоснабжения, нарушение проходимости соустьев пазух с полостью носа из-за воспаления, полипов, рубцов и др.

Среди причин, способствующих возникновению орбитальных осложнений, необходимо отметить высокую заболеваемость населения острыми респираторно-вирусными инфекциями, снижение иммунологической реактивности, повышенную алергизацию организма, высокую вирулентность микробной флоры, активизацию условно патогенной микрофлоры.

Увеличение частоты появления орбитальных риносинусогенных осложнений, безусловно, связано с повышением в последнее время уровня заболеваемости синуситами. У 60–80% больных с воспалительным поражением глазницы причиной распространения инфекции в орбиту служит синусит или воспаление в полости носа.

Число орбитальных осложнений, по данным отечественных авторов, колеблется от 6,6% до 12,4% всех случаев воспалительной патологии ОНП, леченных в ЛОР-стационаре. У лиц мужского пола орбитальные риносинусогенные осложнения наблюдаются в 1,5–2 раза чаще, чем у женщин. У детей осложнения чаще наблюдаются у больных с острыми риносинуситами, у взрослых — как осложнение при обострениях хронического синусита.

Мы (Гюсан А.О., Кубанова А.А., 2010, 2013) у себя в клинике провели анализ причин и частоты зрительных осложнений только глазничной локализации при заболеваниях носа и околоносовых пазух у больных, наблюдаемых нами в ЛОР-отделении КЧРКБ на протяжении последних 15 лет.

За указанный период в ЛОР-отделении находились на лечении 8397 больных с острыми и обострениями хронических заболеваний носа

и околоносовых пазух. Отмечено 296 орбитальных осложнений, что составило 3,5% по отношению ко всем больным, госпитализированным с воспалительными заболеваниями околоносовых пазух. Среди них мужчин было 183 (61,8%), женщин — 113 (38,2%). Детей до 15 лет наблюдалось 24 (8,1%).

Распределение этих больных в зависимости от формы синусита и его клинического течения представлено в табл. 1.

Из таблицы видно, что рост орбитальных осложнений объясняется в большинстве случаев увеличением больных с вовлечением в воспалительный процесс лобной пазухи и частого сочетания воспаления одновременно нескольких околоносовых пазух.

Из 136 орбитальных осложнений острого синусита у 85 (62,5%) была вовлечена лобная пазуха, а из 160 орбитальных осложнений хронического синусита этот процесс отмечен у 118 (73,8%).

Таблица 1

Орбитальные осложнения у больных с различными формами синусита

| Характер заболевания | Острый синусит | | | Обострение хронического синусита | | | ВСЕГО | | |
|----------------------|----------------|------------------------|------|----------------------------------|------------------------|-------|--------|------------------------|------|
| | Все-го | Орбитальные осложнения | | Все-го | Орбитальные осложнения | | Все-го | Орбитальные осложнения | |
| | | Абс. | % | | Абс. | % | | Абс. | % |
| Этмоидит | 178 | 24 | 13,5 | 2 | 2 | 100,0 | 180 | 26 | 14,4 |
| Максиллит | 1885 | 23 | 1,2 | 2415 | 32 | 1,3 | 4300 | 55 | 1,3 |
| Фронтит | 982 | 42 | 4,3 | 827 | 47 | 5,7 | 1809 | 89 | 4,9 |
| Сфеноидит | 50 | 4 | 8 | 35 | 8 | 15,5 | 85 | 12 | 14,1 |
| Гемосинусит | 864 | 31 | 35,9 | 1062 | 62 | 5,8 | 1926 | 93 | 4,8 |
| Пансинусит | 65 | 12 | 18,5 | 32 | 9 | 28,1 | 97 | 21 | 21,6 |
| ВСЕГО | 4024 | 136 | 5,8 | 4373 | 160 | 3,7 | 8397 | 296 | 3,5 |

Анализ показал, что орбитальные осложнения чаще наблюдались при обострении хронического синусита.

Наиболее частыми осложнениями являются реактивный отек мягких тканей глазницы (57,4%) и субпериостальный абсцесс орбиты (13,2%).

Орбитальные и внутричерепные осложнения чаще возникают при множественном поражении ОНП.

Характер наблюдаемых орбитальных осложнений представлен в табл. 2.

Риносинусогенные орбитальные осложнения

| Характер осложнений | Всего | Осложнений в % |
|--|-------|----------------|
| Реактивный отек мягких тканей глазницы | 170 | 57,4 |
| Диффузное негнойное воспаление век | 32 | 12,2 |
| Абсцесс век | 28 | 9,5 |
| Периостит и субпериостальный абсцесс орбиты | 39 | 13,2 |
| Ретробульбарный абсцесс | 9 | 3 |
| Флегмона орбиты | 1 | 0,3 |
| Деформация глазницы (дефект верхней или нижней стенки) | 11 | 3,7 |
| Риногенный неврит зрительного нерва | 6 | 2,1 |
| ВСЕГО | 296 | 100 |

Основные пути проникновения инфекции в глазницу — это контактный и сосудистый, но описана и возможность тромбирования костных вен, соединяющих нос и ОНП с глазницей.

Известно, что все риногенные зрительные осложнения подразделяются на две группы (Киселев А.С., 2007):

1. Зрительные осложнения глазничной локализации.
2. Зрительные осложнения внутричерепной локализации.

К первым относятся реактивные отеки клетчатки глазницы и век, диффузное негнойное воспаление клетчатки глазницы и век, периостит, субпериостальный абсцесс, абсцесс век, свищи век и глазничной стенки, ретробульбарный абсцесс, флегмона орбиты, тромбоз вен глазничной клетчатки, пиомукоцеле, остеомы околоносовых пазух (рис. 14).

Ко второй группе зрительных осложнений относятся такие, как оптохиазмальный арахноидит, поражение клиновидной пазухи, атрофия зрительного нерва, вызванная гиперпневматизацией клиновидной пазухи, поражение кавернозного синуса и др.

Эффективность оказания помощи больным с риносинусогенными орбитальными осложнениями находится в прямой зависимости от своевременного выбора правильной тактики их ведения.

Это возможно лишь при адекватной оценке тяжести патологического процесса, которая определяется наличием или отсутствием гнойного воспаления и пресептальной или постсептальной его локализацией.

Воспаление мягких тканей век различают негнойное и гнойное. Негнойное воспаление век относится к категории реактивных процессов. В большинстве случаев поражается верхнее веко, реже — нижнее. Подвижность глазного яблока сохранена. Часто отек мягких тканей века сопровождается другие риносинусогенные осложнения.

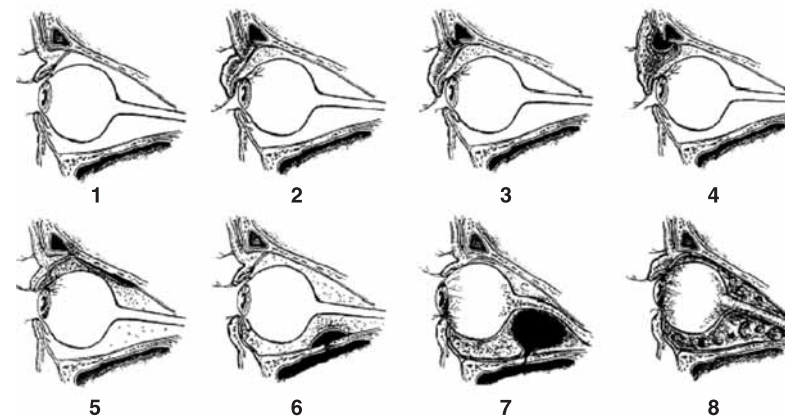


Рис. 14. Схематическое изображение орбиты в норме (1), при реактивном отеке верхнего века (2), остеопериостите (3) и субпериостальном абсцессе (4) верхней стенки орбиты и передней стенки лобной пазухи (пресептальная локализация); при остеопериостите верхней (5) и субпериостальном абсцессе нижней (6) стенки (постсептальная локализация), при ретробульбарном абсцессе (7) и флегмоне орбиты (8)

Гнойное воспаление век характеризуется возникновением абсцесса или флегмоны в их клетчатке вследствие распространения гноя из верхнечелюстной пазухи или решетчатого лабиринта.

Отек ретробульбарной клетчатки чаще наблюдается при поражении задней группы клеток решетчатого лабиринта. Клиническая картина у взрослых проявляется в основном в местной симптоматике: экзофтальм, припухание век с гиперемией кожи, снижение остроты зрения, паралич глазных мышц. У детей помимо местных проявлений присоединяются выраженные общие симптомы (повышенная температура тела, головная боль, рвота).

Периостит орбиты выделяют простой и гнойный. Простой носит местный характер и возникает преимущественно при острых эмпиемах лобной пазухи или решетчатого лабиринта.

При этом наблюдаются такие симптомы, как отек кожи в верхне-внутреннем углу глазницы и в области лба, инъекция сосудов конъюнктивы и ее хемоз. В раннем периоде из-за преходящего пареза или паралича соответствующих мышц могут возникать диплопия и ограничение подвижности глазного яблока. Простые периоститы протекают на ограниченном участке орбиты как местный процесс.

Гнойный периостит возникает из простого в результате присоединения гнойной инфекции или первично при переходе нагноения из костной стенки пазухи. Характеризуется острым началом, повышением

температуры тела, головной болью, общей слабостью. Микроскопически гнойный периостит отличается от простого тем, что серозно-клеточная инфильтрация приобретает чисто клеточный гнойный характер (Пискунов И.С. с соавт., 2004). Скапливающийся гнойный экссудат между надкостницей и костью постепенно отслаивает их друг от друга, образуя субпериостальный абсцесс, клинические проявления которого всегда выражены в зависимости от пораженной пазухи. Обычно субпериостальному абсцессу глазницы сопутствует отек ретробульбарной клетчатки, что вызывает экзофтальм, ограничение подвижности глазного яблока, смещение его в сторону, противоположную абсцессу. Субпериостальный абсцесс при задних синуситах протекает еще тяжелее (более резкий экзофтальм, снижение остроты зрения вплоть до слепоты, центральной скотомы). При такой локализации субпериостального абсцесса возникает опасность прорыва гноя в орбиту с развитием ретробульбарного абсцесса.

Ретробульбарный абсцесс — ограниченный гнойный очаг в глазничной клетчатке, который возникает вследствие прорыва в глазницу глубоко расположенного в ней субпериостального абсцесса или гематогенным путем из отдаленного очага гнойной инфекции. Независимо от причины возникновения ретробульбарные абсцессы протекают с резко выраженной общей реакцией, напоминающей сепсис (гектическая температура, озноб, ускоренная СОЭ и др.). Из локальных симптомов наблюдают экзофтальм, смещение глазного яблока в сторону, противоположную локализации абсцесса, и ограничение подвижности. Возникающий неврит зрительного нерва приводит к снижению остроты зрения.

Флегмона орбиты — это острое гнойное воспаление с инфильтрацией, некрозом и гнойным расплавлением орбитальной клетчатки. Вовлечение в процесс всей клетчатки является характерной особенностью флегмоны, отличающей ее от абсцесса, при котором имеется ограниченный гнойный очаг.

Осложнение чаще всего возникает при эмпиемах лобных и верхнечелюстных пазух, реже — при поражении других околоносовых пазух. Флегмона орбиты может возникать вследствие метастазирования гнойных эмболов из других очагов инфекции (гнойные процессы в челюстно-лицевой области, фурункулы носа, сепсис, пневмония и др.). Распространение инфекции может происходить контактно, однако чаще отмечается гематогенный путь. Инфицированный тромб попадает из вен носа или околоносовых пазух в одну из вен глазницы через широкую сеть анастомозов. Инфицированный тромб в ретробульбарной клетчатке подвергается распаду, клетчатка вокруг него некротизируется.

Клиника проявляется септическим состоянием больного: высокая температура тела, ознобы, головная боль, рвота, оглушенность созна-

ния, выраженная потливость. Головная боль локализуется в лобной области, глазнице, усиливается при надавливании на глазное яблоко. Выраженный экзофтальм, глазная щель сомкнута, глаз неподвижен. Может наступать мгновенная слепота из-за тромбоза глазничной вены, тромбофлебита, эмболии артерии сетчатки. Флегмоны орбиты опасны внутричерепными осложнениями.

К зрительным осложнениям внутричерепной локализации относят риногенный ретробульбарный неврит и оптохиазмальный арахноидит.

Риногенный ретробульбарный неврит обусловлен близостью канала зрительного нерва к задним ОНП. Риногенный ретробульбарный неврит может протекать остро и хронически. При остром течении характерно наличие в анамнезе острого насморка, быстрое падение остроты зрения и столь же быстрое его улучшение после обильного орошения слизистой оболочки соответствующей половины носа растворами кокаина с адреналином.

Болевой синдром неинтенсивный и возникает при давлении на глазное яблоко, движении глаза. Могут возникать светобоязнь, отек век, небольшой экзофтальм. Глазное дно без особенностей.

Оптико-хиазмальный арахноидит (ОХА) является внутричерепным осложнением какой-либо инфекции, проникающей к базальным мозговым оболочкам, облегающим зрительный перекрест. Наиболее частой причиной его возникновения является вялотекущий воспалительный процесс в клиновидной пазухе.

ОХА, по определению А.С.Киселева и соавт. (1994), представляет собой наиболее частую форму арахноидита основания головного мозга, в клинической картине которого преобладают нарушения зрения. Основным признаком заболевания является резкое нарушение зрения на оба глаза, обусловленное битемпоральной гемианопсией (Живков Е.С., 1967), характерной для поражения центральной части зрительного перекреста. Наряду с понижением остроты зрения и изменением его полей страдает и цветоощущение.

Риносинусогенные орбитальные осложнения независимо от степени выраженности клинической картины и распространенности процесса относятся к числу заболеваний, требующих оказания немедленной адекватной медикаментозной и хирургической помощи, объем которой определяется распространенностью воспалительного процесса.

Интракраниальные риногенные осложнения в значительной мере предопределяются тесной топографической близостью полости носа, околоносовых пазух и черепно-мозговых пространств, общностью кровеносной и лимфатической систем, тесноватыми периневральными связями с головным мозгом, тонкостью костных стенок, формирующих основание передней черепной ямки, с многочисленными отверстиями для кровеносных сосудов и нервов.

Инфекция проникает в полость черепа чаще всего контактным путем вследствие деструкции костных стен через фистулы, при переломах основания черепа, после операций в носовой полости через решетчатую пластинку. Реже наблюдаются гематогенный, лимфогенный, периневральный пути распространения инфекции.

Гематогенному распространению инфекции способствуют стаз и застойные явления, обусловленные воспалительным процессом в полости носа и околоносовых пазухах.

В отдельных случаях возможна композиция различных путей распространения инфекции.

Главную роль в развитии внутричерепных осложнений играет остеомиелитический процесс в костных стенках околоносовых пазух, прилегающих к твердой мозговой оболочке, особенно при остеомиелите клиновидной кости в области турецкого седла.

Вены околоносовых пазух анастомозируют друг с другом, с венами лица, глазницы, полости черепа и венозными сплетениями (крыло-нобным, глазничным), некоторые из них посредством глазничных вен соединены с пещеристым синусом и с венозными сплетениями твердой мозговой оболочки. Быстрому распространению инфекции способствуют отсутствие клапанов и достаточная ширина венозных сосудов. В одних случаях тромбоз вен становится первым звеном в развитии поражения кости, в других тромбофлебит возникает вторично при поражении кости.

Проблеме диагностики и лечения внутричерепных риносинусогенных осложнений посвящено большое количество работ в отечественной и зарубежной литературе, что связано с неумещающей частотой заболевания, трудностью ранней диагностики и лечения, высокой степенью смертности при данной патологии (Воронкин В.Ф., Сергеев М.М., 2000; Дерюгина О.В., 2001; Демиденко А.Н. с соавт., 2009 и др.).

Частота риногенных внутричерепных осложнений колеблется в пределах 0,01–1,6% общего числа с риносинуситами, в то же время летальность при этой патологии может достигать 30% (Куранов Н.И., 2001).

Особенно тяжело внутричерепные риносинусогенные осложнения протекают у детей из-за быстроты развития и в большинстве случаев сопровождаются тяжелым септическим состоянием (Lance E., McClay J., 2004).

Появление внутричерепных осложнений в детском возрасте связывают с повышенной проницаемостью сосудов и оболочек мозга, а также с несовершенством барьерных функций. Менингит и абсцесс мозга чаще наблюдаются при воспалении лобных и решетчатых пазух, флебит кавернозного синуса — при сфеноидите и воспалении задних клеток решетчатого лабиринта.

Внутричерепные осложнения развиваются у детей чаще на фоне острого синусита после перенесенного респираторно-вирусного заболевания, у детей старшего возраста — хронического синусита в стадии обострения.

При воспалении решетчатых и верхнечелюстных пазух внутричерепные отягощения возникают обычно на фоне орбитального поражения, а при очагах инфекции в лобной или клиновидной пазухе могут развиваться непосредственно.

Интракраниальные осложнения являются чаще всего следствием воспалительного процесса в лобной пазухе, реже — этмоидита или сфеноидита (Lance E., McClay J., 2004). В последние годы, с появлением КТ и магнитно-резонансной томографии (МРТ), значительно чаще стали выявляться внутричерепные осложнения, вызванные воспалением в клиновидной пазухе, расположенной в непосредственной близости от основания черепа, всех трех черепных ямок.

Различают следующие интракраниальные осложнения синуситов:

1. Менингит.
2. Энцефалит.
3. Эпидуральный абсцесс.
4. Субдуральный абсцесс.
5. Внутримозговой абсцесс.
6. Тромбоз кавернозного синуса и других венозных синусов.
7. Субпериостальный абсцесс (опухоль Потта).

1. Менингит характеризуется развитием общемозговой симптоматики в виде диффузной головной боли, обусловленной повышением продукции цереброспинальной жидкости, симптомов раздражения мозговых оболочек (ригидность затылочных мышц, симптом Кернига, верхний и нижний симптом Брудзинского на поздних стадиях). Для этого осложнения характерны высокая температура и прогрессирующее угнетение сознания. Достоверным признаком является изменение состава цереброспинальной жидкости (цитоз, увеличение количества белка). При люмбальной пункции ликвор вытекает частыми каплями или струей, что является признаком повышения внутричерепного давления.

При МРТ выявляется утолщение оболочек головного мозга, иногда сужение ликворных цистерн. Лечение менингита включает в себя внутривенное введение высоких доз антибиотиков, желательна с учетом результатов посева ликвора, дезинтоксикационную терапию и симптоматическое лечение. В случае выявления четкого причинного очага воспаления необходимо хирургическое лечение — санация ОНП, но только в стабильном состоянии пациента. Люмбальные пункции применяются как для диагностики (контроль ликворного давления и лечения), так и в лечебных целях для эндолюмбального введения лекарственных средств.

2. Энцефалит. Развивается при распространении процесса на паренхиму головного мозга и черепно-мозговые нервы. Обширное поражение ЦНС обуславливает развитие характерной очаговой симптоматики, которая развивается наряду с признаками менингита: парезы II–IV, VI–VII черепно-мозговых нервов, в некоторых случаях могут развиваться гемипарез, генерализованная моторная слабость, афазия, снижение уровня сознания. Тактика ведения сходна с лечением менингита.

3. Эпидуральный абсцесс. Развивается при распространении инфекции через некротический участок кости или гематогенным путем. Располагается между костью и твердой мозговой оболочкой. Проявляется неспецифическими признаками воспаления, головной болью и высокой лихорадкой. Лечение заключается в санации воспалительного очага в ОНП, обычно наружным доступом, дренировании абсцесса и назначении антибиотиков широкого спектра действия. Прогноз, как правило, благоприятный.

4. Субдуральный абсцесс образуется в пространстве между твердой и мягкой мозговыми оболочками в случае гематогенного распространения инфекции.

Клинические признаки этого осложнения — головная боль, высокая лихорадка, менингеальные знаки, снижение уровня сознания. Прогноз при развитии субдурального абсцесса менее благоприятный, так как заболевание отличается длительностью, тяжестью течения и высокой смертностью. Диагностика базируется на клинической картине, данных КТ и МРТ. Лечение включает экстренную санацию очага в ОНП, широкое дренирование абсцесса, внутривенное введение антибиотиков широкого спектра действия, применение кортикостероидных препаратов.

Дифференциальный диагноз необходимо проводить с субдуральной гематомой, при которой отсутствуют симптомы воспаления, нет указаний на черепно-мозговую травму в анамнезе.

5. Внутримозговой абсцесс. Локализация очага абсцедирования в головном мозге зависит от локализации источника инфекции. Так, сфеноидит чаще осложняется абсцессом височной, а фронтит и этмоидит — лобной доли головного мозга (Коновалов А.Н. и соавт., 2005; Goldman A., 2003; Lance E., McClay J., 2004).

Различают 3 стадии течения внутримозгового абсцесса:

- 1-я стадия длится 1–2 недели и проявляется персистирующей головной болью, лихорадкой, изменениями психики и повышенной сонливостью;
- 2-я стадия — манифестация симптомов, когда формируется истинный абсцесс, но пока без экспансии в окружающую паренхиму головного мозга. Эта стадия может протекать бессимптомно, особенно при локализации процесса в лобной доле головного мозга (Бобров В.М. и соавт., 2003; Lance E., McClay J., 2004);

- 3-я стадия. На этом этапе происходит вовлечение окружающей паренхимы головного мозга, что ведет к быстрому развитию отека головного мозга и сопровождается прогрессирующим отоневрологической симптоматикой. Появляются снижение двигательной активности, очаговые неврологические симптомы в виде парезов, параличей, нарушается функция черепно-мозговых нервов. Самыми точными диагностическими методами являются КТ и МРТ. На КТ в 95% случаев визуализируется округлый очаг низкой плотности, окруженный тонким, интенсивно накапливающим контраст кольцом, что является дифференциальным признаком, отличающим абсцесс от внутримозговой опухоли.

На МРТ в T1-взвешенном изображении выявляется кольцевидное образование, центральная часть которого дает гипоинтенсивный, а его капсула — гиперинтенсивный или изоинтенсивный сигнал. В T2-взвешенном изображении внутримозговой абсцесс выглядит как очаг, дающий гиперинтенсивный сигнал от своей центральной части и гипоинтенсивный сигнал — от периферической.

Дифференциальный диагноз абсцесса мозга необходимо проводить с внутримозговыми опухолями и эхинококкозом. В этом случае МРТ при абсцессе выявляет патогномичный высокоинтенсивный сигнал, что нехарактерно для опухолей. Дифференциальный диагноз с паразитарными заболеваниями требует детального комплексного анализа в каждом конкретном случае.

Лечение риногенных абсцессов мозга всегда комплексное, длительное, включает медикаментозные и хирургические методы. Выбор тактики лечения определяется гистологической стадией процесса, расположением абсцесса и тяжестью состояния пациента. На ранних этапах формирования абсцесса мозга лечение включает только медикаментозную терапию. При сформировавшемся абсцессе с плотной капсулой и развитии симптомов сдавления головного мозга предпочтительнее хирургическое лечение — удаление абсцесса с последующей консервативной терапией. Нейрохирургическое лечение может включать в себя как прямой доступ к очагу, так и применение стереотаксических методов. При небольших глубинных абсцессах оправданно использование интраоперационных навигационных систем.

Эффективность медикаментозного лечения определяется динамикой клинических симптомов заболевания, данными серологических тестов, а также данными КТ, проводимой в динамике.

На фоне комплексной терапии КТ-признаки полного излечения появляются в среднем через 3 месяца, а МРТ-признаки — через 6–9 месяцев. Антибактериальную терапию назначают с учетом посева ликвора и содержимого абсцесса. Препаратами выбора являются парентеральные цефалоспориновые антибиотики III–IV поколения (цефтриаксон по 2–4 г/сут в течение 7–10 дней или цефотаксим в суточной

дозе 6–8 г внутривенно), меропенем по 4–8 г/сут в течение 10 дней, а также ванкомицин по 2 мл/сут в течение 14 дней. При грибковых внутримозговых абсцессах одним из основных методов медикаментозного лечения является внутривенное введение амфотерицина В в дозе 1,5 мг/кг/сут. Другим препаратом, применяющимся для лечения и профилактики грибкового менингита, хорошо проникающим в цереброспинальную жидкость и практически не дающим побочных эффектов, является флуконазол, однако он действует только на грибы рода *Candida*. Лечение необходимо продолжать несколько месяцев до нормализации анализов ликвора.

Прогноз заболевания зависит от своевременного распознавания абсцесса и начала лечения (Пискунов Г.З. и соавт., 2004; Коновалов А.Н. и соавт., 2005; Goldman A., 2003; Lance E., McClay J., 2004).

6. Тромбоз кавернозного синуса развивается в результате септической эмболии синусов головного мозга. Выявляются признаки раздражения мозговых оболочек, сепсиса, нарушение сознания. Клинические проявления высокой флюктуирующей лихорадкой, менингеальными симптомами (ригидность затылочных мышц, положительные симптомы Кернига, Брудзинского), общемозговой симптоматикой, возникающей главным образом за счет повышения внутричерепного давления и проявляющейся головной болью.

Всегда присутствуют офтальмологические симптомы: расширение эписклеральных вен, застойные диски зрительных нервов при исследовании глазного дна, отек и гиперемия век, экзофтальм, хемоз, птоз, нарушение функции I–II ветвей тройничного нерва, нарушение функции глазодвигательного, блокового и отводящего нервов.

Отличительной особенностью синус-тромбоза от флегмоны глазницы, проявляющейся сходными симптомами, является отсутствие болезненности при давлении на глазное яблоко. При синус-тромбозе возможны также двусторонние изменения в тканях глазницы в результате распространения тромбоза на другую половину синуса. Нередко тромбоз пещеристого синуса осложняется гнойным менингитом, менингоэнцефалитом, абсцессом мозга, что ухудшает прогноз заболевания.

При несвоевременно начатом и неадекватном лечении развиваются офтальмоплегия и слепота.

Тромбоз кавернозного синуса характеризуется быстрым прогрессированием с переходом в коматозное состояние. В лечении наряду с хирургической санацией очага первичного воспаления (эндоназальный эндоскопический подход через боковые стенки клиновидной пазухи к кавернозному синусу), его вскрытием и последующим дренированием, парентеральным введением антибиотиков широкого спектра действия важное место занимают антикоагуляционная и фибринолитическая терапия. Для этих целей применяют гепарин по 5 тыс. ЕД внутри-

венно или подкожно в переднюю брюшную стенку через каждые 6 часов в течение 4 дней с последующим уменьшением суточной дозы на 5 тыс. ЕД до полной отмены. Также применяют свежемороженную плазму (внутривенно струйно) и антикоагулянты в обычных терапевтических дозах (Фейгин Г.А., Изаева Т.А., 1996).

7. Опухоль Потта представляет собой субпериостальный абсцесс лобной кости. Является осложнением воспалительного процесса в лобной пазухе. Часто сочетается с развитием эпидурального абсцесса. Лечение хирургическое — санация лобной пазухи наружным, реже — внутриносовым доступом с удалением кариозно измененной кости в сочетании с антибиотикотерапией.

Внутричерепные осложнения могут быть следствием огнестрельных и неогнестрельных травм носа и околоносовых пазух, а также возможны при нагноительных процессах в области наружного носа (фурункул, карбункул) и полости носа (абсцесс носовой перегородки).

Прогноз риногенных внутричерепных осложнений всегда серьезен.

В настоящее время при применении современных средств, включающих своевременное адекватное хирургическое вмешательство, активную антибактериальную терапию, а также терапию, корригирующую гемодинамические, ликвородинамические и гомеостатические нарушения, смертность заметно снизилась (до 5–10%).

Литература:

1. Волков А.Г., Гюсан А.О., Боджоков А.Р. и др. Анализ орбитальных и внутричерепных осложнений синуситов по некоторым стационарам Северного Кавказа // Рос. оториноларингология. 2008. №4. С. 57–61.
2. Гюсан А.О. Эпидемиология орбитальных осложнений воспалительных заболеваний околоносовых пазух и современный подход к их лечению / Мат. Межрегион. научно-практ. конф. оториноларингологов Сибири и Дальнего Востока с международным участием. Благовещенск. 2013. С. 198–202.
3. Киселев А.С. О классификации риногенных зрительных осложнений // Рос. ринология. 2007. №2. С. 41–42.
4. Пальчун В.Т., Крюков А.И. Риногенные орбитальные осложнения. В кн.: Оториноларингология. М.: Литера. 1997. С. 433–435.
5. Солдатов И.Б., Гофман В.Р. Оториноларингология. СПб. 2001.
6. Ундриц В.Ф. с соавт. Болезни уха, горла и носа. Л. Медгиз. 1960.

Контрольные вопросы:

1. Пути проникновения инфекции в полость орбиты и черепа.
2. Пресептальные и постсептальные орбитальные осложнения.
3. Классификация орбитальных осложнений.
4. Внутричерепные осложнения. Диагностика. Клиника.

5. При заболеваниях каких околоносовых пазух чаще возникают внутричерепные осложнения?
6. Какой вид лечения является основным при развитии орбитальных и внутричерепных осложнений?
7. Что является главным в профилактике орбитальных и внутричерепных осложнений риносинусогенного характера?

Лекция 5. Морфофизиологическая характеристика лимфаденоидного кольца. Ангина. Хронический тонзиллит. Аденоиды. Острые и хронические фарингиты

*Не может быть врачей,
закончивших свое образование.*
Гиппократ

Цель. Раскрыть особенности строения и функции глотки. Рассмотреть заболевания глотки, их классификацию, диагностику, основные принципы лечения. Показать социальную значимость заболеваний глотки.

Тезисы:

1. Клиническая анатомия глотки.
2. Лимфаденоидное глоточное кольцо и его значение.
3. Определение ангины. Классификация ангин. Диагностика. Лечение.
4. Хронический тонзиллит. Классификации. Лечение.
5. Местные и общие осложнения.
6. Аденоиды. Аденоидит. Клиника, диагностика, лечение.

Иллюстративный материал: плакаты, презентация, больные по профилю.

Глотка является местом перекреста дыхательного и пищеварительного трактов, представляет собой полость с мышечными стенками, расположенную впереди верхних шейных позвонков. Мышечные стенки внутри покрыты слизистой оболочкой, а снаружи — фасцией. Задняя стенка глотки рыхлой соединительной тканью прикреплена к предпозвоночной фасции и через нее к шейным позвонкам. С боков глотка окружена рыхлой соединительной тканью, в которой проходят сосуды и нервы.

Это так называемое парафарингеальное пространство, имеющее важное клиническое значение. На уровне 6-го шейного позвонка глотка переходит в пищевод. Спереди глотка имеет сообщение с полостями носа, рта и гортани.

В соответствии с этим ее и делят условно на три отдела: носоглотку, ротоглотку и гортаноглотку. Для всех трех отделов глотки общими являются мышечный аппарат, кровоснабжение, лимфообращение, иннервация и лимфоидный аппарат (рис. 15).

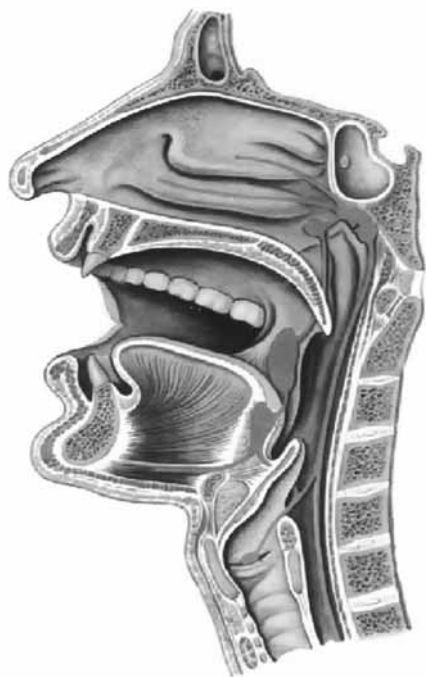

Рис. 15. Отделы глотки: носоглотка, ротоглотка, гортаноглотка

Носоглотка сообщается посредством хоан с полостью носа и выполняет исключительно дыхательную функцию. На задней стенке носоглотки в ее верхнем участке имеется скопление лимфоидной ткани, которая образует глоточную миндалину (или 3-ю миндалину). У глоточного отверстия слуховой трубы находится скопление лимфоидной ткани, которое называют трубной миндалиной. Ротоглотка условно отделяется от носоглотки плоскостью, как бы продолжающей мягкое небо. Спереди посредством зева она сообщается с полостью рта. Таким образом, зев — это пространство, ограниченное сверху мягким небом, снизу корнем языка, с боков небно-язычными и небно-глоточными дужками. В треугольных нишах между небными дужками с каждой стороны глотки находятся крупные скопления лимфоэпителиальной ткани, называемой небными миндалинами.

Латеральная поверхность небной миндалины прилежит к боковой стенке глотки, отделяясь от нее фиброзной капсулой.

В области корня языка находится язычная миндалина. Кроме миндалин в разных местах глоточной поверхности, особенно на боковых и задней ее стенках, под эпителием расположены многочисленные мелкие скопления лимфоидной ткани, называемые гранулами. На бо-

ковых стенках скопления лимфоидной ткани называются боковыми валиками.

Структурной особенностью лимфоидного аппарата глотки является то, что основой его служит разновидность активной мезенхимы — ретикулярная ткань, которая продуцирует лимфобласты и лимфоциты. Наряду с ними в зависимости от воздействия экзогенных и эндогенных раздражителей могут продуцироваться моноциты, макрофаги, плазматические клетки и другие клеточные элементы, участвующие в поддержании иммунитета.

Необходимо отметить, что в нормальных условиях лимфоэпителиальная ткань миндалин играет важную положительную роль: она способствует самоочищению глоточной поверхности, повышает ее устойчивость, ограждая в известных пределах от высыхания, переохлаждения, интоксикации и инфицирования. В условиях патологии, когда деятельность глотки нарушается, извращаются и защитно-приспособительные реакции, превращаясь в патологические. При этом миндалины не только становятся ограниченным патологическим очагом, но и могут вызывать осложнения как рефлексогенная зона, превращаясь в источник патологических рефлексов (Ундрец В.Ф. с соавт., 1960).

Гортаноглотка начинается на уровне верхнего края надгортанника и располагается впереди 4–6-го шейного позвонка, суживаясь книзу в виде воронки. Это самая узкая часть глотки, лежащая позади гортани. На уровне нижнего края перстневидного хряща глотка переходит в пищевод.

Вход в гортань ограничен спереди надгортанником, а по бокам черпалонадгортанными складками, латерально от которых находятся глубокие карманы, называемые грушевидными.

Глотка обладает следующими функциями: глотательной, дыхательной, защитной, резонаторной, речевой.

Заболевания глотки

I. Ангина

По современным понятиям **ангина** — это острое общее инфекционное заболевание организма с преимущественной локализацией воспалительного процесса в одном или нескольких компонентах лимфаденоидного глоточного кольца.

В подавляющем большинстве случаев встречается именно ангина небных миндалин, и поэтому в практике принято под термином «ангина» иметь в виду ангину небных миндалин. Возможно использование термина «острый тонзиллит». Когда поражены другие миндалины, к термину «ангина» добавляют название миндалины, например «ангина язычной миндалины».

Этиология и патогенез

Основной возбудитель — β -гемолитический стрептококк группы А (до 80%).

Пути заражения — воздушно-капельный, алиментарный, а также аутоинфицирование микроорганизмами, которые вегетируют на слизистой оболочке глотки в норме.

Классификация

Клиническая классификация тонзиллитов И.Б.Солдатова (1975), утвержденная на VII Всесоюзном съезде оториноларингологов.

I. Острые.

1. Первичные: катаральная, лакунарная, фолликулярная, язвенно-пленчатая ангины.
2. Вторичные:
 - а) при острых инфекционных заболеваниях: дифтерии, скарлатине, туляремии, брюшном тифе;
 - б) при заболеваниях системы крови: инфекционном мононуклеозе, агранулоцитозе, алиментарно-токсической алейкии, лейкозах.

II. Хронические.

1. Неспецифические:
 - а) компенсированная форма;
 - б) декомпенсированная форма.
2. Специфические: при инфекционных гранулемах — туберкулезе, сифилисе, склероме.

Ангины подразделяются на вульгарные, или обычные (наиболее частые), и атипические.

Обычные ангины характеризуются такими отличительными признаками, как выраженная симптоматика общей интоксикации организма; патологические изменения в обеих небных миндалинах; длительность вульгарных ангин не более 7–10 дней; первичный этиологический фактор — бактериальная или вирусная инфекция.

Катаральная ангина (рис. 16)

Характерно острое начало заболевания после короткого продромального периода. Жалобы на ощущение жжения в горле, боль при глотании, слабость, головную боль.

Температура тела субфебрильная; имеются небольшие воспалительного характера изменения периферической крови.

Фарингоскопически определяется разлитая гиперемия миндалин и краев небных дужек, миндалины увеличены; возможен регионарный лимфаденит. В детском возрасте чаще всего все клинические явления выражены в большей степени, чем у взрослых. Длительность — 3–5 дней.

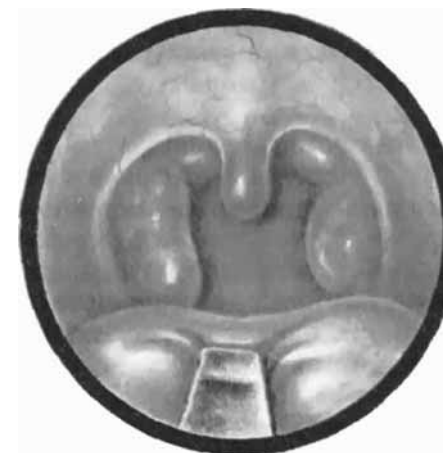

Рис. 16. Катаральная ангина

Фолликулярная ангина

Жалобы на сильную боль в горле, затруднение глотания, головную боль, озноб, общую слабость. Фарингоскопически — гиперемия и инфильтрация мягкого неба и дужек, увеличение и гиперемия миндалин, на которых видны круглые желтоватые точки от 1 до 3 мм, которые являются нагноившимися фолликулами миндалин. Как правило, увеличены регионарные лимфатические узлы, пальпация их болезненна. В анализе крови нейтрофильный лейкоцитоз, эозинофилия, значительное повышение СОЭ. Длительность — 5–7 дней.

Лакунарная ангина

Начало болезни и ее общие симптомы такие же. Длительность — 5–7 дней.

На гиперемизированных увеличенных миндалинах отмечается появление желтовато-белого налета, который распространяется по поверхности миндалины. Но налеты не выходят за ее пределы и легко, без повреждения слизистой оболочки снимаются шпателем, что является важным диагностическим признаком при дифференциации с дифтерией. В воспалительный процесс при вульгарных ангинах вовлекаются обе миндалины, однако на одной стороне может быть картина катаральной или фолликулярной ангины, а на другой — лакунарной (рис. 17).

Надо отметить, что у детей ангина может протекать более тяжело и могут иметь место следующие симптомы: тошнота, рвота, диспепсия; явления менингизма, судороги, развивающиеся на фоне фебрильной температуры; нарушение сознания.

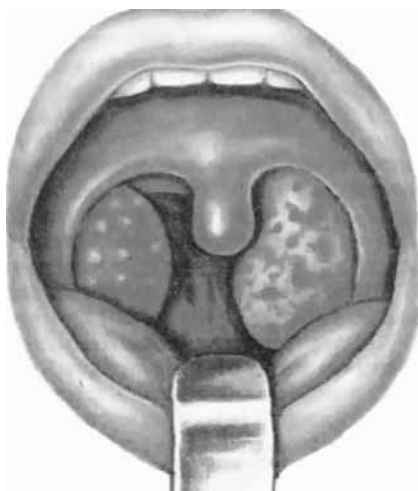

Рис. 17. Фолликулярная (справа) и лакунарная (слева) ангины

Лечение

Необходим постельный домашний режим, изоляция пациента в отдельном помещении.

Назначаются антибиотики — производные пенициллина, а также цефалоспорины, макролиды, гипосенсибилизирующие препараты (димедрол, супрастин, диазолин, эриус и т. д.).

Местно назначаются полоскания (фурацилин, перманганат калия, настойка календулы, отвар ромашки), согревающий компресс на подчелюстную область, а также ингаляторы: биопарокс, гексорал, ингалипт, стрепсилс-плюс-спрей, стоп-ангин и т. д.

Атипичическими являются ангина Симановского-Плаута-Венсана (язвенно-некротическая), герпетическая и грибковая.

Язвенно-некротическая ангина Симановского-Плаута-Венсана

Развивается вследствие наличия симбиоза веретенообразной палочки (*V. fusiformis*) и спирохеты полости рта (*Spirochaeta buccalis*), которые часто вегетируют в полости рта у здоровых людей.

Предрасполагающие факторы — снижение общей и местной резистентности организма, гиповитаминоз; ухудшение общих гигиенических условий жизни. Данное заболевание встречается редко, в основном в годы бедствий.

Клиническая картина

Жалобы — затруднение глотания, гнилостный запах изо рта. Температура тела обычно нормальная. При фарингоскопии — на одной миндалине видны серовато-желтые налеты, под ними изъязвленная, кровотокающая поверхность.

Регионарные лимфатические узлы увеличены на стороне поражения миндалины, умеренно болезненны при пальпации. Длительность — до 3 недель, редко — несколько месяцев.

При затяжном течении возможно распространение некротического процесса на десны, небо.

Диагноз подтверждается бактериологическим исследованием (обнаружение веретенообразных палочек и спирохет).

Лечение: витаминотерапия, антибактериальная терапия, уход за полостью рта, дезинфицирующие полоскания растворами перманганата калия или фурацилина, обработка язв раствором йода, ляписа и т. д.

Грибковая ангина

Возбудитель — наиболее часто это дрожжеподобные грибы рода *Candida albicans*. Как правило, заболевание развивается после применения антибиотиков.

Начало острое, с субфебрильной температурой.

Фарингоскопически — увеличение и небольшая гиперемия миндалин, ярко-белые, рыхлые, творожистого вида массы, которые снимаются чаще без повреждения подлежащей ткани. Иногда в процесс вовлекается одна миндалина. Регионарные лимфатические узлы увеличены. Длительность — 5–7 дней. В соскобах со слизистой оболочки глотки обнаруживают скопления дрожжевых клеток.

Лечение: противогрибковые препараты (дифлюкан, микосист). Местно — смазывание участков поражения 5–10% раствором ляписа, 2–5% раствором бикарбоната натрия или раствором Люголя.

Герпетическая ангина

Этиологические факторы — аденовирусы, вирус гриппа, вирус Коксаки. Инкубационный период — 2–5 дней.

Характерно острое начало, подъем температуры до 38–40°C.

Жалобы — боли в горле, затруднение при глотании, головная боль, слабость, боли в мышцах.

Фарингоскопически — в начале заболевания гиперемия слизистой оболочки глотки. На мягком небе, языке, небных дужках и, реже, миндалинах и задней стенке глотки видны небольшие красноватые пузырьки. Через 3–4 дня пузырьки лопаются. Определяется регионарный лимфаденит.

В крови чаще лейкопения, незначительный сдвиг формулы влево.

К ангинам нетипичной локализации могут быть отнесены ангина носоглоточной миндалины, боковых валиков и тубарных миндалин, язычной миндалины. Как правило, эти ангины протекают аналогично обычной форме патологии.

Рассмотренные виды ангин дифференцируют от гриппа, острого фарингита, дифтерии, скарлатины, кори путем сопоставления клини-

ческих признаков этих заболеваний и результатов лабораторных исследований.

Для гриппа характерны выраженная интоксикация, явления ринита и распространенность воспалительного процесса на весь верхний отдел дыхательного тракта.

При остром фарингите общее состояние мало страдает. Разлитая гиперемия задней стенки глотки обычно не распространяется на небные миндалины. Температура тела чаще остается нормальной.

Дифтерийная ангина отличается от банальной появлением на фоне ярко гиперемированных миндалин толстых грязно-серых пленок, распространяющихся на небные дужки, мягкое небо, язычок, заднюю стенку глотки. Пленки снимаются шпателем с трудом, после их удаления остается кровоточащая поверхность. Отмечается склонность слизистой оболочки дыхательных путей к отеку. При сравнительно невысокой температуре тела дифтерия отличается от острого первичного тонзиллита выраженными явлениями интоксикации и адинамией.

При скарлатине поражение слизистой оболочки глотки — постоянный симптом, выраженность которого различна — от катаральной до язвенно-некротической ангины, сопровождающейся энантемой, кожной сыпью и малиновой окраской языка.

Поражение слизистой оболочки при кори отмечается в prodromальном периоде и во время высыпаний. В дифференциальной диагностике важное значение имеет появление на слизистой оболочке щек пятен Филатова-Коплика, коревой энантемы и кожной сыпи.

Осложнения ангин

Общие осложнения — ревматизм, а также осложнения на почки, кроветворные органы, сепсис и т. д.

Наиболее частым местным осложнением ангины является паратонзиллит. Также могут развиваться парафарингит, заглоточный абсцесс, флегмона шеи.

II. Хронический тонзиллит

Хронический тонзиллит — это общее инфекционное заболевание с локализацией хронического очага инфекции в небных миндалинах, с периодическими обострениями в виде ангин. Оно характеризуется нарушением общей реактивности организма, обусловленным поступлением из миндалин в организм токсичных агентов.

Хроническое воспаление небных миндалин встречается намного чаще, чем всех остальных, поэтому под термином «хронический тонзиллит» всегда подразумевают хронический воспалительный процесс в небных миндалинах. Распространенность данного заболевания составляет до 15%.

Хронический тонзиллит относится к патологии, без которой оториноларингологию трудно представить как клиническую дисциплину (Карпищенко С.А. с соавт., 2013). В возникновении хронического тонзиллита, как считают многие авторы (Преображенский Б.С., Попова Г.Н., 1970; Ундриц В.Ф., 1958 и др.), лежит нарушение биологических процессов в области небных миндалин, вследствие чего страдают защитно-приспособительные механизмы миндалинковой ткани и снижается устойчивость их к воспалению. Многие авторы рассматривают и наследственные формы хронического тонзиллита (Гугасьянц М.А., 1966; Балашко И.С., 1981; Извин А.И., 2002; Хасанов С.А. с соавт., 2006 и др.).

Небные миндалины являются рефлексогенной зоной, имеющей множественные связи с ЦНС и внутренними органами.

В состав нервного аппарата небных миндалин входят практически все известные виды экстра- и интратарцепторов, которые воспринимают механические, термические, химические, осмо- и барометрические, а также болевые раздражения.

В настоящее время, по данным ВОЗ, известно около 100 различных заболеваний, во многом обязанных своим происхождением хроническому тонзиллиту (Плужников М.С. с соавт., 2010).

Поэтому больные хроническим тонзиллитом составляют большую группу риска возникновения очень тяжелых соматических нарушений, приводящих к инвалидизации и в дальнейшем к смертельному исходу, что обуславливает необходимость повышенного внимания к этому заболеванию не только врачей-оториноларингологов, но и всех других специальностей.

Наличие лакун в виде глубоких ветвящихся щелей, пронизывающих миндалину, способствует развитию воспаления, так как возможна задержка дренирования их содержимого. Как следствие, происходит активизация местной микрофлоры.

Наиболее часто хронический тонзиллит развивается после ангины. При этом острое воспаление в миндалине не претерпевает полного обратного развития, воспалительный процесс переходит в хроническую форму. В ряде случаев причиной хронического тонзиллита являются кариозные зубы, хроническое воспаление в полости носа и околоносовых пазухах и т. д.

Предложен целый ряд классификаций хронического тонзиллита

Наиболее известной из ранее предложенных является классификация Л.А.Луковского, в которой автор выделил три формы хронического тонзиллита: компенсированную, субкомпенсированную и декомпенсированную. Эта классификация хронического тонзиллита не получила широкого распространения.

В настоящее время широко используются две классификации хронического тонзиллита. Первая предложена акад. И.Б.Солдатовым,

вторая — акад. Б.С.Преображенским и дополнена проф. В.Т.Пальчуном.

По И.Б.Солдатову, хронический тонзиллит подразделяется на компенсированную форму (наличие местных признаков воспаления, периодические ангины в анамнезе) и декомпенсированную (частые ангины, неэффективность консервативного лечения, паратонзиллярные абсцессы, наличие сопряженных заболеваний, т. е. этиологически и патогенетически связанных с хроническим тонзиллитом: поражение сердца, суставов, почек и т. д.).

По Б.С.Преображенскому (1970), хронический тонзиллит имеет две клинические формы — простую и токсико-аллергическую, в которой различают две степени выраженности интоксикации: токсико-аллергическая 1-й ст. и токсико-аллергическая 2-й ст.

1. Простая форма (характеризуется местными признаками и ангинами в анамнезе).

2. Токсико-аллергическая форма, диагностирующаяся при возникновении клинически регистрируемых нарушений защитно-приспособительных механизмов организма с гематологическими, биохимическими, иммунологическими и другими патологическими изменениями (1-я степень — признаки простой формы + токсико-аллергические изменения; 2-я степень — признаки 1-й степени + сопряженное заболевание).

Наиболее достоверным признаком хронического тонзиллита являются частые ангины в анамнезе. Количество обострений может достигать 5–6 в течение года.

Для уточнения наличия в анамнезе именно ангин очень важно детально уточнить характер имевших место воспалительных процессов в горле, влияние их на общее состояние организма, длительность течения, температуру тела, наличие факта обращения к специалисту (выставлялся ли им диагноз «ангина»), проведенное лечение.

Местные признаки хронического тонзиллита:

- наличие жидкого, казеозного или в виде пробок гнойного содержимого в лакунах миндалин, иногда имеющего неприятный запах;
- признак Гизе — гиперемия краев небных дужек; Преображенского — валикообразное утолщение (инфильтрация или гиперплазия) краев передних дужек; Зака — отечность верхних отделов передних и задних дужек;
- сращение свободного края передних небных дужек с миндалиной, что обусловлено длительным раздражением слизистой оболочки в этой области, гнойным отделяемым, поступающим из лакун;
- увеличение регионарных лимфатических узлов, располагающихся у угла нижней челюсти и по переднему краю грудино-ключично-сосцевидной мышцы.

Величина миндалин не имеет существенного значения в диагностике заболевания. У детей миндалины чаще большие, однако для детского возраста характерна гиперплазия лимфаденоидного аппарата глотки, в том числе небных миндалин.

Нельзя ставить диагноз хронического тонзиллита в момент обострения (ангины), поскольку все фарингоскопические симптомы будут отражать остроту процесса, а не хроническое его течение. Лишь через 2–3 недели после окончания обострения целесообразно производить оценку объективных признаков хронического воспаления небных миндалин.

Лабораторные методы диагностики хронического тонзиллита как местного, так и общего характера не имеют существенного значения в распознавании самого заболевания, однако играют определенную роль в оценке влияния хронического очага инфекции в миндалинах на различные органы и системы и в целом на весь организм.

Важным моментом является установление сопряженных заболеваний, которые следует отличать от сопутствующих.

Сопряженность общих заболеваний (ревматизм, нефрит, полиартрит и др.) с хроническим тонзиллитом определяют по наличию или отсутствию единства в их этиологии, в том числе в этиологии обострений.

Наличие сопряженности определяет хирургическую тактику в отношении лечения очаговой инфекции в миндалинах.

Одновременно с хроническим тонзиллитом у больных возможны другие заболевания, которые не имеют единой этиологической основы с хроническим тонзиллитом, но связаны с ним через общую реактивность организма. Сопутствующими заболеваниями могут быть гипертоническая болезнь, гипертиреоз, сахарный диабет и др.

Хронический тонзиллит следует дифференцировать от доброкачественных и злокачественных опухолей, камня миндалин, хронического фарингита, туберкулеза и сифилитического поражения миндалин, грибкового поражения миндалин, вторичных изменений тонзиллярной ткани при заболеваниях крови.

Лечение

Тактика лечения хронического тонзиллита в основном определяется его формой: при простом тонзиллите начинают с консервативной терапии, и лишь отсутствие эффекта после 2–3 курсов указывает на необходимость удаления миндалин. При 1-й степени токсико-аллергической формы возможно проведение консервативного лечения, при отсутствии положительного эффекта назначают тонзиллэктомию. Токсико-аллергические явления 2-й степени являются прямым показанием к удалению миндалин.

Методы **консервативного лечения** хронического тонзиллита многочисленны. К наиболее распространенным относятся следующие.

Промывание лакун миндалин различными антисептическими растворами — фурацилина, риванола, перманганата калия — производят с помощью специального шприца с длинной изогнутой канюлей, конец которой вводят в устье лакуны, после чего нагнетают промывную жидкость. Она вымывает содержимое лакуны и изливается в полость рта и глотки, а затем отплеивается больным.

Эффективность метода зависит от механического удаления из лакун гнойного содержимого, а также воздействия на микрофлору и ткань миндалин веществами, заключенными в промывной жидкости. Курс лечения состоит из 10–15 промываний лакун обеих миндалин.

Важными являются систематичность выполнения лечебного курса и повторное его проведение один раз в квартал.

После промывания следует смазать поверхность миндалин раствором Люголя, 5% колларгола. Повторный курс промывания проводят через 2–3 месяца. Промывание антибиотиками не следует применять в связи с возможностью формирования сенсбилизации к ним, грибкового поражения, а также утраты чувствительности микрофлоры к данному антибиотику, тем более что антибиотики не имеют каких-либо преимуществ перед промыванием другими веществами. Противопоказаниями к промыванию лакун являются острое воспаление глотки, носа или миндалин и острые общие заболевания.

Выдавливание содержимого лакун шпателем применяется только в диагностических целях.

Не следует вводить в ткань миндалин и околоминдаликовую клетчатку различные антибиотики, ферменты, склерозирующие вещества, гормоны, так как опасность осложнений (в частности, абсцедирования) значительна.

Физиотерапевтические методы лечения — ультрафиолетовое облучение, УВЧ- и СВЧ-терапия, ультразвуковая терапия.

Для таких методов лечения, как гальванокаустика небных миндалин и рассечение лакун, нет достаточных теоретических и практических обоснований.

Глубокие разветвления лакун,ходящие нередко до капсулы миндалины, после рассечения наружных отделов оказываются замурованными рубцами и не имеют дренажа. Такие условия способствуют усилению поступления токсических продуктов из очага инфекции в организм и развитию тонзиллогенных осложнений. Эти методы, как и тонзиллотомия, нецелесообразно применять для лечения хронического тонзиллита.

О положительном эффекте проведенного лечения можно говорить, когда прекратились или стали реже обострения; уменьшились или исчезли объективные местные признаки хронического тонзиллита; стали менее выраженными или исчезли общие токсико-аллергические явления.

Удаление миндалин является радикальным методом лечения хронического тонзиллита.

Показаниями к оперативному лечению являются:

- хронический тонзиллит простой и токсико-аллергической формы 1-й степени при отсутствии эффекта от консервативного лечения;
- хронический тонзиллит токсико-аллергической формы 2-й степени;
- хронический тонзиллит, осложненный паратонзиллитом;
- тонзиллогенный сепсис.

Противопоказания: заболевания сердечно-сосудистой системы (в стадии декомпенсации), почечная недостаточность, тяжелый сахарный диабет, высокая артериальная гипертензия, заболевания крови и сосудистой системы.

III. Патология глотки при системных заболеваниях крови

Агранулоцитарная ангина (агранулоцитоз)

Этиологическим фактором может быть наличие системных заболеваний крови или воздействие на организм инфекционных, токсических, химических агентов (в т. ч. медикаментов), подавляющих гранулоцитоз.

Клиническая картина

Продромальный период — 1–2 дня. Начало острое: общее состояние резко ухудшается, отмечается подъем температуры тела до 39–40°C. Жалобы на интенсивную боль в горле, затруднение глотания, неприятный запах из полости рта. Отмечаются также боли и ломота в суставах, желтушные склеры.

Фарингоскопическая картина. Наблюдаются язвенно-некротические изменения небных миндалин, что является одним из характерных симптомов этой болезни; некроз может поражать слизистую оболочку глотки, десен, гортани. Также могут поражаться костные структуры. Последствиями являются значительные дефекты в глотке.

В анализе крови отмечается резко выраженная лейкопения с исчезновением зернистых нейтрофилов.

В течение нескольких дней количество нейтрофильных гранулоцитов нередко падает до нуля; в этом случае лейкоциты периферической крови представлены только лимфоцитами и моноцитами.

Необходима дифференциация с ангиной Симановского-Венсана, алейкемической формой острого лейкоза. Необходима консультация гематолога для решения вопроса о стерильной пункции.

Лечение

Устранение этиологических факторов (в т. ч. прекращение использования медикаментов, способствующих развитию агранулоцитоза: амидопирин, стрептоцида и т. д.).

Диета, витаминотерапия. Местно проводятся тщательный туалет полости рта и глотки, удаление некротических масс, полоскание горла антисептическими растворами.

Назначают препараты, стимулирующие лейкопоэз, гемотрансфузии. Прогноз тяжелый.

Ангина при лейкозе

Некротические процессы в глотке являются одним из признаков системного заболевания крови. Они свидетельствуют о злокачественности течения острого лейкоза. Характерным признаком являются геморрагии на коже. При хроническом лимфолейкозе могут наблюдаться гиперплазия лимфоидных образований глотки, регионарный лимфаденит, гепатоспленомегалия. При пальпации регионарных лимфоузлов они безболезненные, мягкой консистенции.

Жалобы у больных на затруднение глотания, гнилостный запах изо рта.

Фарингоскопическая картина.

Налеты в глотке беловато-желтые, трудно отделяемые, после удаления которых остаются кровоточащие язвы.

В анализе крови лейкоцитоз, анемия. Возможна лейкопеническая форма острого лейкоза. Верный диагностический признак лейкоза — наличие в крови большого количества молодых и атипичных клеток (гематобластов, миелобластов, лимфобластов).

Лечение

Лечение проводится гематологами.

Назначаются антибиотики, цитостатики, кортикостероиды, трансфузии лейкоцитарной массы. Необходимы уход за полостью рта и глотки, полоскание антисептическими растворами.

Прогноз неблагоприятен, гибель наступает в ближайшие месяцы.

Инфекционный мононуклеоз

Возбудитель — вирус Эпштейна-Барр.

Путь заражения — воздушно-капельный и контактный. Инкубационный период — 4–5 дней.

Клиническая картина

Характерные признаки — лихорадка, ангиноподобные изменения в глотке, аденогепатоспленомегалия, увеличение лимфатических узлов разной локализации (они становятся плотными, безболезненными).

Начинается заболевание с резкого подъема температуры тела до 38–40°С.

Фарингоскопическая картина. Налеты на миндалинах остаются долго, иногда переходят на слизистую оболочку небных дужек, язычка, заднюю стенку глотки, напоминая при этом картину дифтерии.

Наиболее характерные признаки заболевания — появление в начале заболевания в крови большого количества измененных мононуклеаров (моноцитов и лимфоцитов), лейкоцитоз, повышение СОЭ.

Лечение

Постельный режим; витаминотерапия; антибиотикотерапия; гормональная терапия (кортикостероидами) — в тяжелых случаях.

Местно используют полоскания дезинфицирующими средствами, обработка ляписом 5%.

Проведение операции может спровоцировать ухудшение состояния. Однако положительно вопрос о тонзиллэктомии решается в случае затяжного течения. Прогноз благоприятный.

IV. Острый и хронический фарингит

Острое воспаление носоглотки

Этиология — бактериальная, вирусная инфекции.

Жалобы — затруднение носового дыхания и гнусавость, жжение, покалывание, наличие слизистого отделяемого; иногда боль в ушах, понижение слуха (если в процесс вовлекаются слуховые трубы).

Слизистая гиперемирована, отечна, определяется отделяемое по задней стенке глотки. Шейные и затылочные регионарные лимфатические узлы чаще увеличены и болезненны при пальпации.

Воспаление носоглотки часто развивается при воспалении глоточной миндалины при гипертрофии этой миндалины (аденоидах) у детей.

В детском возрасте температурная реакция часто бывает значительной, особенно при распространении воспаления на гортань и трахею по типу острой респираторной инфекции.

Лечение

Сосудосуживающие капли, вяжущие средства (колларгол, протаргол), антибиотики. Физиотерапия.

При наличии аденоидита рекомендуется аденотомия.

Острое воспаление среднего отдела глотки (острый мезофарингит)

Этиология — переохлаждение, раздражение слизистой оболочки глотки пылью, химическими веществами, курение; наличие воспаления в полости носа и носоглотки.

Клиническая картина

Жалобы — сухость, першение и боли в горле. Боль усиливается и может иррадиировать в ухо при глотании.

Фарингоскопическая картина. На задней стенке глотки отмечается слизисто-гнойное отделяемое, гиперемия слизистой оболочки, увеличенные лимфоидные фолликулы.

Лечение

Щадящая диета, местно назначаются полоскания антисептическими растворами (фурацилин, настойка ромашки и др.), ингаляции антибактериальных растворов, антибиотики.

Хронический фарингит

Выделяют хронический катаральный, гипертрофический, гранулезный и хронический атрофический фарингит.

Этиология

Постоянное раздражение слизистой оболочки глотки химическими веществами, пылью, повторяющиеся воспаления глотки, хронические воспаления других миндалин, носа и околоносовых пазух, затруднение носового дыхания, кариес зубов, а также заболевания желудочно-кишечного тракта.

При простом хроническом катаральном фарингите отмечаются гиперемия, некоторая отечность слизистой оболочки глотки; наличие слизи.

При гипертрофической форме фарингита выделяют гранулезный фарингит (при котором характерно наличие округлых лимфаденоидных образований на задней стенке глотки размером до 5 мм) и боковой гипертрофический фарингит (гипертрофия лимфаденоидной ткани, находящейся на боковых стенках глотки).

При атрофическом хроническом фарингите наблюдаются истончение и сухость слизистой оболочки глотки.

Клиническая картина

Для простой и гипертрофической форм фарингита характерны саднение, першение, постоянное скопление слизи и, как следствие, кашель.

При гипертрофическом фарингите все эти явления выражены в большей степени, чем при простой форме заболевания (рис. 18).

Для атрофического фарингита характерны сухость в глотке, нередко затруднение глотания, иногда неприятный запах изо рта. У больных часто возникает желание выпить глоток воды, особенно при продолжительном разговоре.

Лечение

Устранение этиологического фактора (раздражающих агентов, воспалительных заболеваний носа, восстановление носового дыхания и др.). При катаральной и гипертрофической формах фарингита местно используются ингаляции, аэрозоли (каметон, ингалипт, гексорал и др.), смазывания слизистой оболочки растворами Люголя, ляписа, колларголом, протарголом, полоскания (настоем шалфея или ромашки). Физиотерапия.

Лечение атрофического фарингита: витаминотерапия, орошение глотки раствором хлорида натрия с целью удаления корок на слизис-

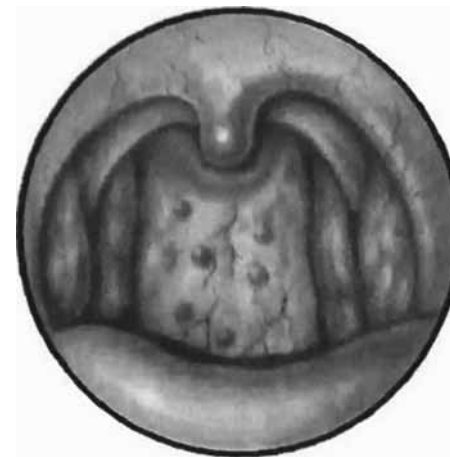

Рис. 18. Хронический гипертрофический фарингит

той оболочке; смазывание слизистой оболочки задней стенки глотки раствором Люголя, различными маслами (персиковым, ментоловым, шиповника).

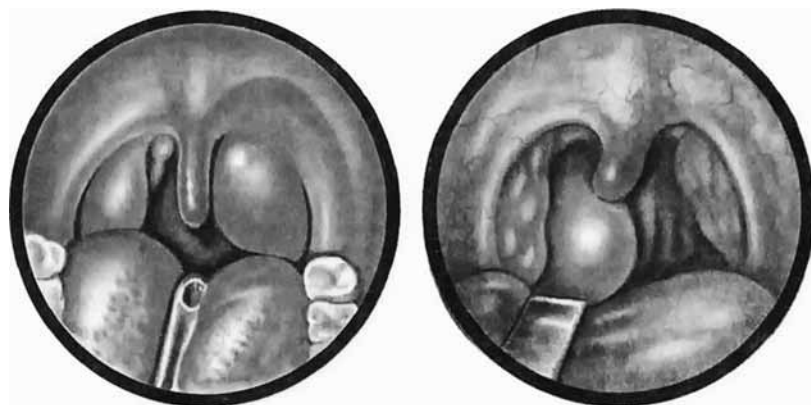
V. Паратонзиллярный, заглоточный и боковой окологлоточный абсцессы

Паратонзиллит характеризуется появлением воспаления в паратонзиллярной клетчатке в результате проникновения вирулентной инфекции из области небной миндалины.

Особенности строения небных миндалин, а именно глубоко проникающие миндалину лакуны способствуют развитию хронического воспаления в миндалинах. В области верхнего полюса миндалины отмечаются более глубокие и извитые лакуны, а также более тонкая капсула и более развитая паратонзиллярная клетчатка, поэтому верхние паратонзиллярные абсцессы встречаются наиболее часто. Частые обострения хронического тонзиллита сопровождаются процессами рубцевания, в частности в области устья крипт, небных дужек, где образуются сращения их с миндалиной. Этот процесс затрудняет дренаж крипт, что приводит к активности инфекции и распространению ее через капсулу миндалины.

По локализации воспаления в клетчатке различают верхний, задний, нижний, боковой паратонзиллит.

Верхний локализуется в отделе между капсулой миндалины и верхней частью передней небной дужки, задний — между миндалиной и задней дужкой (рис. 19), нижний — между нижним полюсом минда-



а

б

Рис. 19. Верхний (а) и задний (б) паратонзиллярные абсцессы

лины и боковой стенкой глотки, боковой — между средней частью миндалина и боковой стенкой глотки.

Этиология: в основном причинным фактором является хронический тонзиллит, реже — одонтогенная и травматическая природа заболевания, также возможен гематогенный путь заноса инфекции в клетчатку.

Выделяют 3 формы паратонзиллита: отечную, инфильтративную и абсцедирующую, которые являются стадиями одного процесса.

Клиническая картина

Жалобы — боли в горле (как правило, с одной стороны), усиливающиеся при глотании, слабость, головные боли, боли в ухе на стороне абсцесса, затрудненное открывание рта, подъем температуры тела.

Как правило, в анамнезе за несколько дней до паратонзиллита имел место обострение хронического тонзиллита.

Определяются гнусавость речи, тризм жевательной мускулатуры, обильная саливация. В результате воспаления мышц глотки и частично мышц шеи, а также шейного лимфаденита больной держит голову набок и поворачивает ее при необходимости вместе со всем телом.

Фарингоскопическая картина

В связи с тризмом жевательной мускулатуры осмотр глотки может быть затруднен.

При передневерхнем паратонзиллите отмечается смещение верхнего полюса миндалина вместе с небными дужками и мягким небом к средней линии, определяется резко выраженная гиперемия миндалина, слизистой оболочки неба. Под слизистой оболочкой

может просвечивать скопление гноя желтого цвета. Язык обложен налетом.

Задний паратонзиллит, локализуясь в клетчатке между задней дужкой и миндалиной, может распространиться на дужку и боковую стенку глотки, где отмечаются припухлость, гиперемия.

Небная миндалина и передняя дужка могут быть мало изменены, мягкое небо обычно отечно и инфильтрировано. Возможно распространение отека на верхний отдел гортани, что сопровождается ее стенозом. При этой локализации абсцесса тризм меньше выражен, течение заболевания более длительное.

Нижний паратонзиллит имеет менее яркие фарингоскопические признаки.

Имеются лишь отек и инфильтрация нижней части передней дужки, однако субъективные проявления болезни при этой локализации значительны. При непрямой ларингоскопии наблюдается припухлость нижнего полюса миндалина, процесс обычно распространяется и на прилежащую часть корня языка, иногда бывает отек язычной поверхности надгортанника.

Наружный, или боковой, паратонзиллит встречается реже, однако его относят к наиболее тяжелым в связи с малоблагоприятными условиями для спонтанного вскрытия. При этой локализации выражены отечность и инфильтрация мягких тканей шеи на стороне поражения, кривошея, тризм.

Со стороны глотки воспалительные изменения бывают меньше. Отмечаются умеренное выбухание всей миндалина и отечность окружающих ее тканей.

Самопроизвольное вскрытие абсцессов встречается редко, в основном вследствие глубокого залегания или распространения процесса в парафарингеальное пространство вплоть до развития флегмоны шеи, грудного медиастинита.

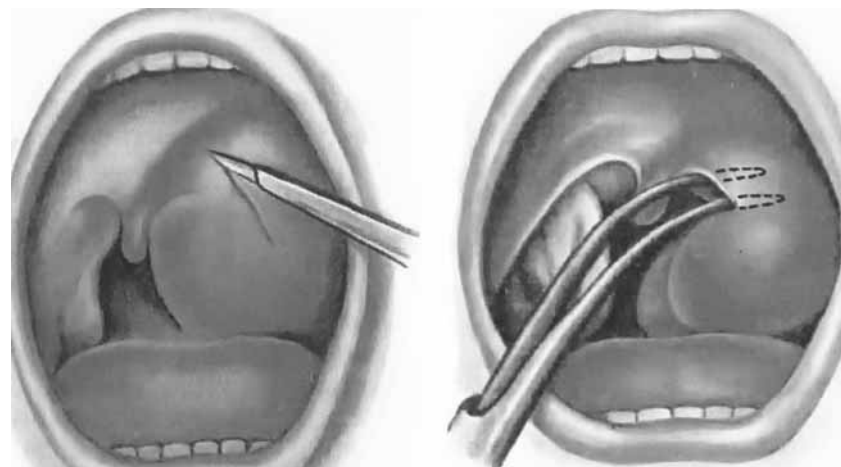
В анализе крови лейкоцитоз, формула крови сдвигается влево, повышается СОЭ.

Диагностика

Из-за наличия патогномичной симптоматики паратонзиллит распознается, как правило, при первом осмотре больного: острое начало заболевания (обычно после очередного обострения хронического тонзиллита); как правило, односторонняя локализация процесса; резкая боль в горле, усиливающаяся при глотании; вынужденное положение головы, часто с наклоном в больную сторону; тризм; гнусавость; резкий запах изо рта.

Для более точного определения локализации абсцесса возможна диагностическая пункция паратонзиллярного пространства.

Проводится дифференциальная диагностика с дифтерией и скарлатиной. При этих заболеваниях тоже может развиваться припухлость, похожая на паратонзиллит.



а

б

Рис. 20. Вскрытие паратонзиллярного абсцесса:

а — разрез скальпелем; б — разведение краев разреза, опорожнение абсцесса

Однако при дифтерии, как правило, бывают налеты и отсутствует тризм, а в мазке обнаруживаются бациллы Леффлера. Для скарлатины характерны сыпь и определенные эпидемиологические данные. Дифференцирование от рожи глотки осуществляют на основании характерной для рожи диффузной гиперемии и отечности с блестящим фоном слизистой оболочки, а при буллезной форме рожи чаще на мягком небе обнаруживают пузырьки; это заболевание протекает без тризма.

Лечение

Режим постельный, обычно госпитальный. Рекомендуется щадящая диета (жидкая теплая пища и обильное питье).

Во всех стадиях паратонзиллита показано антибактериальное лечение. При созревании абсцесса целесообразно вскрыть гнойник.

Вскрытие паратонзиллита в фазе инфильтрации также следует признать целесообразным, поскольку обрываются нарастание воспаления и переход его в гнойную форму.

Инцизию производят после местного обезболивания смазыванием или пульверизацией глотки раствором 10% лидокаина (рис. 20).

Разрез делают на участке наибольшего выпячивания, а если такого ориентира нет, то в участке перекреста двух линий: горизонтальной, идущей по нижнему краю мягкого неба здоровой стороны через осно-

вание язычка, и вертикальной, которая проходит вверх от нижнего конца передней дужки больной стороны.

Инцизия в этом участке менее опасна с точки зрения ранения крупных кровеносных сосудов. Разрез скальпелем делают в сагиттальном направлении на глубину 1,5–2 см и длиной 2–3 см.

Целесообразно ввести через разрез в его полость глоточные щипцы и расширить отверстие, одновременно разорвав возможные перемычки в полости абсцесса.

При заднем паратонзиллите разрез делают позади небной миндалины в месте наибольшего выпячивания; глубина разреза 0,5–1 см.

При нижней локализации абсцесса разрез производят в нижней части передней дужки на глубину 0,5–1 см.

Абсцесс наружной локализации (латеральный) вскрывать трудно, а самопроизвольного прорыва здесь чаще не наступает, поэтому показана абсцесстонзиллэктомия.

Заглоточный (ретрофарингеальный) абсцесс

Заглоточный абсцесс представляет собой гнойное воспаление лимфатических узлов и рыхлой клетчатки заглоточного пространства. Заболевание встречается исключительно в детском возрасте в связи с тем, что лимфатические узлы и рыхлая клетчатка в этой области хорошо развиты до четырехлетнего возраста, а затем замещаются соединительной тканью.

Этиологическими факторами могут быть острый ринофарингит, ангина, острые инфекционные заболевания, а также травмы задней стенки глотки.

Клиническая картина

Жалобы — боль в горле при глотании и затруднение носового дыхания. Быстро ухудшается общее состояние. Ребенок отказывается от пищи, плаксивый, беспокойный, нарушается сон, голова может быть наклонена в больную сторону. Температура тела до 38–39°C. Возможны следующие особенности в течении заболевания: при локализации абсцесса в носоглотке затрудняется носовое дыхание, появляется гнусавость; при расположении гнойника в средней части глотки возможен фарингеальный стридор, голос становится хриплым, дыхание — шумным; при опускании абсцесса в нижние отделы глотки появляются приступы удушья и цианоза, может наступить сужение входа в гортань.

Фарингоскопическая картина

Выпячивание и гиперемия слизистой оболочки, занимающие лишь одну половину задней стенки глотки. Пальпаторно определяется эластичная, флюктуирующая припухлость, чаще всего сбоку от средней линии. Верхнее расположение гнойника можно обнаружить с помощью отведения кверху мягкого неба, а нижнее — при отдавливании языка шпателем.

Определяется выраженный регионарный лимфаденит.

В анализе крови лейкоцитоз, сдвиг формулы влево, значительное увеличение СОЭ.

Ретрофарингеальный абсцесс нужно дифференцировать от ложного крупа и воспалительных заболеваний гортани, возникающих в связи с детскими инфекциями, холодных натечных абсцессов при туберкулезном спондилите, который развивается медленно. Рентгенография и пункция помогают уточнить диагноз.

Лечение

Обязательно назначение антибиотиков.

При появлении признаков абсцесса показано немедленное его вскрытие, которое проводится в положении лежа с отклоненной кзади головой. Предварительно производят пункцию. После местной анестезии разрез делают медленно в месте наибольшего припухания, но не далее 3–4 мм от средней линии. Для предупреждения слипания краев разреза их разводят щипцами.

После вскрытия следует назначать полоскания или орошения горла антисептическими растворами. При лечении прогноз благоприятен.

Окологлоточный (парафарингеальный) абсцесс

Этиологическими факторами являются ангины, паратонзиллиты, травматическое поражение слизистой оболочки глотки, распространение гноя из сосцевидного отростка через incisura mastoidea, реже может быть одонтогенная природа заболевания.

Возможно также развитие окологлоточного абсцесса как осложнение после тонзиллэктомии в связи с заносом инфекции в окологлоточное пространство.

Клиническая картина

Жалобы на резкую боль при глотании и при движении головой, затрудненное открывание рта, слабость, подъем температуры тела.

При осмотре определяется вначале изменение контуров шеи, наличие болезненного инфильтрата. В ряде случаев пальпация припухлости указывает на флюктуацию. Голова наклонена в больную сторону.

В глотке определяется смещение к средней линии боковой стенки глотки.

Воспалительный процесс может распространяться книзу по фасциальным футлярам и проникнуть в средостение, вызвав гнойный медиастинит. Нередко в процесс вовлекается внутренняя яремная вена, что ведет к сепсису.

Диагностика

Основывается на данных анамнеза и обследования больного. Окологлоточный абсцесс располагается кнаружи от боковой стенки глотки у угла нижней челюсти и по ходу грудино-ключично-сосцевидной

мышцы. Появление здесь плотного болезненного при пальпации инфильтрата указывает на парафарингеальный процесс.

Необходима рентгенография органов шеи по Земцову.

Лечение

Оперативным лечением является вскрытие парафарингеального пространства наружным подходом. При наружном вскрытии парафарингита производят разрез вдоль переднего края грудино-ключично-сосцевидной мышцы, затем углубляются тупым способом послонно до окологлоточного пространства у угла нижней челюсти. При вскрытии и опорожнении абсцесса полость промывают раствором антибиотиков и дренируют. В послеоперационном периоде назначают антибиотики, УФ-облучение на рану.

Антибактериальная терапия (цефатаксим, метрагил, аугментин, рупид и др.). Инфузионная терапия.

Литература:

1. *Бабияк В.И., Накатис Я.А.* Клиническая оториноларингология: руководство для врачей. СПб: Гиппократ. 2005.
2. *Гапанович В.Я., Тимошенко П.А.* Болезни уха, горла и носа. Минск: Высшая школа. 2002.
3. *Лопотко И.А., Лакоткина О.Ю.* Острый и хронический тонзиллит. Ленинград. Изд. медицинской литературы. 1963.
4. *Пальчун В.Т., Крюков А.И.* Оториноларингология. М.: Медицина. 2001.
5. *Пальчун В.Т., Лучихин Л.А., Магомедов М.М.* Практическая оториноларингология. М.: Медицинское информационное агентство. 2006.
6. *Пискунов Г.З.* Лекарственные препараты в ЛОР-практике. М.: Практическая медицина. 2005.
7. *Плужников М.С., Лавренова Г.В., Левин М.Я. и др.* Хронический тонзиллит. Клиника и иммунологические аспекты. СПб: Диалог. 2005.
8. Руководство по оториноларингологии. Под ред. И.Б. Солдатова. М.: Медицина. 1997.
9. *Солдатов И.Б.* Лекции по оториноларингологии. М.: Медицина. 1990. 285 с.

Контрольные вопросы:

1. Строение глотки. Зев.
2. Состав глоточного кольца Пирогова-Вальдеера. Определение миндаины.
3. Функции различных отделов глотки.
4. Определение ангины. Классификация ангин.
5. Диагностика и лечение больных ангиной.

6. Классификации хронического тонзиллита.
7. Местные признаки хронического тонзиллита.
8. Консервативные, полухирургические и хирургические методы лечения хронического тонзиллита.
9. Противопоказания к тонзиллэктомии.
10. Аденоиды и их лечение.

Лекция 6. Структурные особенности и функции гортани. Острый и хронический ларингит. Отек и стеноз гортани

Bene dignoscitur, bene curatur.
(Хорошо распознается — хорошо вылечивается.)

Цель. Раскрыть особенности строения и функции гортани. Клиника, диагностика и лечение острого и хронического ларингита.

Тезисы:

1. Клиническая анатомия и физиология гортани (особенности иннервации и лимфооттока), функции гортани.
2. Рефлексогенные зоны гортани.
3. Острый ларингит. Этиология, патогенез, клиника, лечение.
4. Хронический ларингит. Классификация. Диагностика. Лечение.

Иллюстративный материал: таблицы, муляжи, презентация.

Гортань (larynx) представляет собой часть дыхательной трубки и располагается на передней поверхности шеи, контуры ее у мужчин хорошо вырисовываются. Положение гортани определяется по отношению к шейным позвонкам, причем оно различно у мужчин и женщин и меняется в разные периоды жизни. У взрослых мужчин верхний край щитовидного хряща находится на границе 4–5-го шейного позвонка, а нижний край перстневидного хряща соответствует 6–7-му шейному позвонку. У женщин и в молодом возрасте гортань располагается выше, а у стариков — наоборот, ниже. Сверху гортань посредством щитоподъязычной мембраны подвешена к подъязычной кости, а книзу переходит в трахею; по бокам она граничит с крупными сосудами и нервами шеи. Позади гортани находится часть пищеварительного тракта: гортаноглотка и пищевод.

Во время фонации, глотания и глубокого дыхания гортань поднимается и опускается. Такая подвижность объясняется тем, что гортань связана с другими подвижными образованиями: трахеей, пищеводом, подъязычной костью, а через нее — с языком и нижней челюстью.

Гортань состоит из хрящевого скелета и системы связок и мышц; последние приводят в движение отдельные части хрящевого скелета гортани и голосовые складки.

Скелет гортани состоит из трех непарных хрящей (перстневидного, щитовидного, надгортанника) и трех парных (черпаловидных, рожковидных, клиновидных). Основой скелета гортани является перстневидный хрящ, который служит как бы фундаментом.

Широкая часть этого хряща — печатка — направлена кзади, а узкая — дуга — кпереди. Самым большим хрящом гортани является щитовидный. Он расположен над перстневидным хрящом и действительно похож на щит и состоит из двух четырехугольных пластинок. В месте их соединения образуется гребень, особенно выраженный в верхней части, — адамово яблоко. Широкая щель между перстневидным и щитовидным хрящами заполнена волокнистой тканью — конической связкой.

На внутренней поверхности щитовидного хряща, тотчас же ниже вырезки, прикрепляется надгортанник. Помимо непарных хрящей, как уже было сказано, имеется еще три парных хряща. Наибольшая роль из них принадлежит черпаловидным хрящам. Черпаловидные хрящи располагаются на задней поверхности перстневидного хряща. Они имеют форму трехсторонней пирамиды.

У них различают два отростка: мышечный и голосовой. К первому, расположенному латерально, прикрепляются мышцы, а второй служит для прикрепления истинных голосовых складок.

Щитовидный, перстневидный и черпаловидные хрящи — гиалиновые, а надгортанник и мелкие — эластические.

Между собой хрящи гортани соединяются посредством суставов и связок. Щитовидный хрящ прикрепляется к подъязычной кости натянутой широкой подъязычно-щитовидной мембраной. В верхнелатеральном углу ее имеется отверстие для прохождения в гортань верхнегортанной артерии вместе с одноименным нервом.

Мышцы гортани различают наружные и внутренние. К первым относятся парные мышцы, соединяющие гортань с другими частями скелета; они поднимают и опускают гортань или фиксируют ее в определенном положении. Внутренние мышцы гортани все, кроме одной, парные; при своем сокращении приводят в движение те или иные хрящи гортани.

Их принято делить на суживатели и расширители. Расширителем является только одна парная перстнечерпаловидная задняя мышца. Она начинается на задней поверхности перстневидного хряща и прикрепляется к мышечному отростку черпаловидного хряща.

При сокращении обеих этих мышц мышечные отростки черпаловидных хрящей поворачиваются кзади и сближаются, а голосовые отростки вместе с голосовыми складками отходят в стороны, расширяя голосовую щель. Действие этой мышцы необходимо для дыхания, в то время как мышцы-суживатели обеспечивают голосообразование путем закрытия голосовой щели.

Мышцы-суживатели функционируют содружественно. Основную роль играют две мышцы: перстнечерпаловидная боковая и поперечная межчерпаловидная.

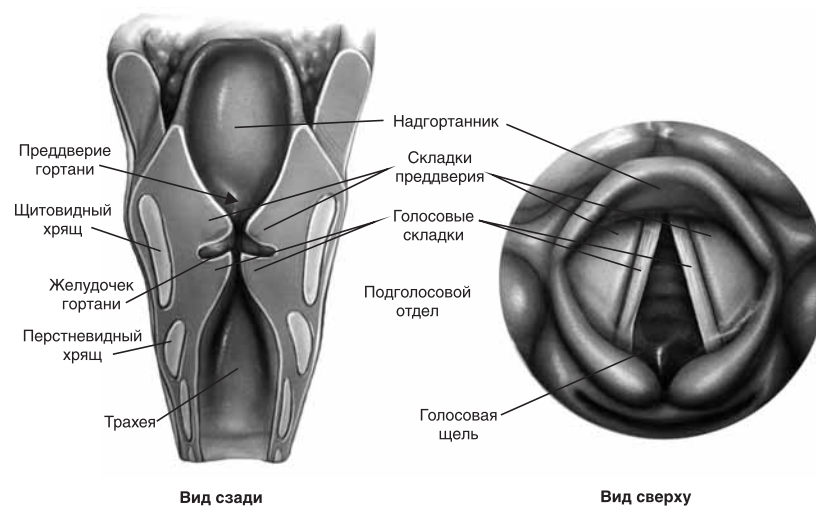


Рис. 21. Строение гортани

В самой голосовой складке находится голосовая мышца (*m. vocalis*), при ее действии голосовые складки укорачиваются и утолщаются.

Слизистая оболочка гортани в одних местах (надгортанник, истинные голосовые складки) плотно соединена с подлежащими тканями, а в других (черпаловидные хрящи, грушевидные синусы, подскладковое пространство) имеется значительный слой рыхлой клетчатки, вследствие чего здесь легко образуются отеки.

Слизистая оболочка гортани выстлана большей частью многослойным мерцательным эпителием, лишь в некоторых местах эпителий многослойный плоский (надгортанник, истинные голосовые складки, межчерпаловидное пространство). В этих местах нередко берут начало плоскоклеточные опухоли гортани, встречающиеся в 10 раз чаще у мужчин, чем у женщин.

В гортани различают три отдела, или этажа: верхний — вестибулярный, средний — отдел голосовых складок, нижний — подскладковое пространство (рис. 21).

Артериальное кровоснабжение гортани происходит из верхней и нижней щитовидных артерий. От первой отходят верхняя и средняя гортанные артерии, от второй — нижняя гортанная артерия. Широко развиты анастомозы между артериальными сосудами как одно-

именной, так и противоположной стороны, что имеет положительное значение для восстановительных операций на гортани.

Венозный отток в области гортани осуществляется широкими сплетениями вен, главным образом через верхнюю щитовидную вену, впадающую в общую яремную.

Лимфатические сосуды слизистой оболочки гортани делят на две области: верхнюю и нижнюю. Границей между ними служат голосовые складки.

Отток лимфы из верхних отделов происходит к лимфатическим узлам вдоль внутренней яремной вены (поэтому метастазирование рака вестибулярного отдела гортани происходит быстро в лимфоузлы по переднему краю кивательной мышцы). Из нижнего отдела лимфа поступает в лимфоузлы в области перешейка щитовидной железы. Этим обстоятельством объясняется удаление перешейка щитовидной железы при операциях по поводу рака гортани.

Иннервируется гортань ветвями блуждающего нерва. Таких ветвей две: верхнегортанный и возвратный нервы. Оба нерва смешанные. Возвратный нерв (n. recurrens vagi) является преимущественно двигательным и иннервирует все мышцы гортани за исключением перстнещитовидной. Он отделяется от блуждающего нерва значительно ниже гортани, в грудной полости, огибает слева дугу аорты, а справа — подключичную артерию и поднимается вверх по трахеопищеводной борозде, отдавая по пути несколько веточек к трахее.

На уровне нижнего края щитовидного хряща этот нерв получает название нижнего гортанного. Такой ход нерва (тесный контакт с аортой, пищеводом, крупными бронхами, трахеей, лимфатическими узлами, перикардом и средостением) делает понятным нарушение подвижности голосовых складок при различных процессах в грудной полости. Чувствительными веточками нижнегортанный нерв снабжает слизистую оболочку ниже голосовых складок.

Верхний гортанный нерв отходит книзу от ganglion nodosum блуждающего нерва, он тоже смешанный, но в основном чувствительный.

Он делится на две ветви: наружную и внутреннюю. Наружная ветвь, не заходя в гортань, снабжает двигательными волокнами перстнещитовидную мышцу и нижний сжиматель глотки. Внутренняя чувствительная ветвь проникает в гортань через отверстие в щитоподъязычной мембране и снабжает чувствительными волокнами слизистую оболочку гортани до уровня голосовой щели.

Чувствительные нервные волокна распределяются в гортани неравномерно. Различают по этому признаку три области или рефлексогенные зоны (Грачева М.С., 1956). Первая рефлексогенная зона расположена вокруг входа в гортань, т. е. на задней поверхности надгортанника и по краям черпалонадгортанных складок.

Вторая зона занимает всю переднюю поверхность черпаловидных хрящей и продолжается на промежуток между голосовыми отростками черпаловидных хрящей. Третья рефлексогенная зона прикрыта голосовыми складками, т. е. лежит в подскладковом пространстве гортани на внутренней поверхности перстневидного хряща. В результате раздражения этих зон в некоторых случаях наступает спазм голосовой щели, в других наступает рефлекторный кашель.

Физиология гортани. Гортань несет дыхательную, защитную, голосообразовательную и речевую функции.

Дыхательная функция гортани выражается не только в проведении вдыхаемого воздуха из верхних дыхательных путей и выдыхаемого из нижних дыхательных путей, но и в регуляции акта дыхания.

Дыхательный центр, расположенный в продолговатом мозге, связан с ядрами блуждающего нерва, обеспечивающего чувствительную и двигательную иннервацию гортани. Проходящий через гортань воздух играет роль раздражителя ее рецепторного аппарата. Раздражение рецепторов гортани приводит к рефлекторному изменению ритма и глубины дыхательных движений. При этом адекватным раздражителем является направление тока воздуха, а основным афферентным путем — верхний гортанный нерв.

Защитная функция гортани многообразна. Гортань играет большую роль в защите нижних дыхательных путей от попадания в них пищи. При каждом глотательном движении гортань поднимается вверх, так что верхний уровень ее оказывается выше места нахождения пищевого комка; последний как бы обходит ее, проходя по бокам через грушевидные синусы (Преображенский Б.С. с соавт., 1968). При глотании надгортанник и другие элементы преддверия гортани прикрывают вход в нее и тем самым изолируют дыхательные пути от пищевода. Здесь, по образному выражению В.И.Воячека, имеется механизм «железнодорожной стрелки».

Рецепторы, заложенные в слизистой оболочке преддверия гортани (первая и вторая рефлексогенные зоны), обладают всеми видами чувствительности: тактильной, температурной, химической. Поэтому гортань реагирует по-разному, в зависимости от того, какой вдыхается воздух. При наличии во вдыхаемом воздухе пыли, газов и других вредных примесей голосовая щель суживается, и ток воздуха в легкие задерживается.

Важным проявлением защитной функции гортани выступает рефлекторный кашель — толчкообразный форсированный звучный выдох, с которым выталкиваются посторонние примеси, попадающие с воздухом.

Защитную функцию по аналогии с лимфаденоидным глоточным кольцом выполняет лимфаденоидная ткань гортани.

Голосообразовательная (фонаторная) функция.

Наибольшую известность имеют две теории голосообразования: миоэластическая и нейромышечная.

Сущность миоэластической, предложенной в 1741 г. Ферейном, сводится к тому, что под влиянием выдыхаемого воздуха сомкнутые голосовые складки совершают движения, которые вызывают колебания воздуха выше голосовых складок. При этом возникает воздушная волна, воспринимаемая человеческим ухом.

В противоположность дыхательной и защитной функциям фонаторная обслуживается главным образом третьей рефлексогенной зоной.

Французский исследователь Хюссон выдвинул нейромышечную теорию, противопоставив ее миоэластической. Согласно этой теории колебания истинных голосовых складок обуславливаются не воздушным давлением в подскладковом пространстве, а сокращением голосовых мышц, происходящим соответственно частоте нервных импульсов. В этом процессе принимает участие весь дыхательный аппарат, от легких до носа: легкие, бронхи и трахея выполняют роль меха, а глотка, полости носа, околоносовых пазух и рта — резонаторов.

В звуке различают высоту, силу и тембр. Высота звука зависит от частоты периодических колебаний голосовых складок, а частота колебаний связана с длиной голосовых складок. Поэтому по мере роста гортани меняется и голос.

Так, в период полового созревания, когда наблюдается усиленный рост гортани, происходит мутация голоса: он становится более низким.

Сила голоса зависит от силы выдыхания, степени напряжения голосовых складок, амплитуды их колебаний. Тембр определяет окраску голоса и зависит от резонаторов.

Речевая функция гортани состоит в ее участии в формировании звуковой речи, свойственной человеку.

Характеризуя вторую сигнальную систему как слово, И.П.Павлов писал, что ее базисом являются раздражения, поступающие в высшие отделы ЦНС от речевых органов. К этим органам относится прежде всего гортань, входящая в артикуляционный аппарат. Деятельность голосообразующего и артикуляционного аппаратов находится под регулирующим влиянием коры головного мозга. Речь формируется благодаря функционированию слухового анализатора и составляет деятельность второй сигнальной системы.

Заболевания гортани

Голосовой аппарат представляет собой сложную систему, у которой функции составляющих частей взаимосвязаны и контролируют-

ся центральной нервной системой. Он состоит из первичного генератора звука — гортани, энергетического отдела — легких, резонаторов — полости носа и носоглотки, околоносовых пазух, глотки, трахеи, бронхов и артикуляционного отдела: мышцы шеи, язык, мягкое небо, зубы, нижняя челюсть. Нарушение нормальной морфофункциональной структуры каждого из этих отделов отрицательно сказывается на процессе голосообразования и голосоведения, приводит к развитию функциональных и органических дисфоний. Многие хронические заболевания органов и систем, не входящих в состав голосового аппарата, могут обуславливать неполноценность его функции даже в случае отсутствия каких-либо изменений в гортани. Сюда относятся заболевания легких, сердечно-сосудистой, нервной и эндокринной систем.

Так, хронические заболевания органов грудной и брюшной полости отрицательно сказываются на голосе из-за нарушения способности диафрагмы нормально двигаться. При появлении даже небольших участков воспаления в легких уменьшается подвижность диафрагмы, в результате чего изменяется тембр голоса, появляется его быстрая утомляемость, возникают боли в гортани даже при незначительной голосовой нагрузке. Описаны симптом высокого стояния диафрагмы и выраженные изменения акустических свойств голоса при туберкулезе легких, даже при небольшом первичном очаге.

Нарушения голоса нередко являются только симптомом какого-либо заболевания. Поэтому если у больного не выявлено изменений со стороны голосового аппарата, то его необходимо подвергнуть тщательному и всестороннему обследованию.

Так, охриплость голоса может являться первым симптомом таких заболеваний, как рак верхушки легкого и рак щитовидной железы, миастения и ряд других болезней органов грудной клетки. Расстройства голосовой функции объединены под названием «дисфонии». Они условно подразделяются на функциональные и органические.

Если во время осмотра гортани голосовые складки и другие ее элементы имеют нормальную конфигурацию, обычный цвет слизистой оболочки, а на первый план выступают голосовые расстройства, такие заболевания относятся к функциональным дисфониям.

Органические дисфонии вызываются заболеваниями гортани воспалительного характера (острый и хронический ларингит, краевой и вазомоторный хордит, контактные язвы), новообразованиями голосовых складок (узелки, полипы, ангиомы, фибромы, папилломы, интубационные гранулемы, рак) и параличами гортани (периферического и центрального генеза).

Гортань — гормонально зависимый орган. Голосовой аппарат находится под влиянием желез внутренней секреции не только в период роста и развития, но и в течение всей жизни человека. Голосовые расстройства у девочек в период полового созревания сопровождаются сухостью, першением, покалыванием, а иногда болями в горле, охриплостью. Такие нарушения чаще всего связывают с острыми респираторными заболеваниями, в связи с чем проводят неправильное лечение. У женщин голосовые расстройства могут возникать за несколько дней до или непосредственно во время менструации, при этом голос становится тусклым, низковатым. В этот период женщинам голосо-речевых профессий следует ограничить нагрузку. При использовании контрацептивных препаратов вследствие андрогенного эффекта могут появляться признаки вирилизации голоса. Для исключения подобных осложнений применение этих препаратов должно ограничиваться сроком до 3 месяцев. При обнаружении самых незначительных изменений в тембре голоса, даже без какого-либо сужения голосового диапазона, необходимо прекратить прием этих препаратов. На более поздних стадиях изменения голоса становятся необратимыми.

В патогенезе функциональных заболеваний гортани немаловажную роль играет сопутствующая вертебральная патология: шейный остеохондроз, краниовертебральная блокада, спондилострофия шейного отдела позвоночника, выявляемые при рентгенологическом и неврологическом обследовании. Так, при шейном миофасциальном синдроме наряду с парестезиями глотки, дисфагиями больные жалуются на охриплость, грубый голос, быструю утомляемость голоса, ощущение скованности в гортани. И все это на фоне резких болей в области шеи, позади угла нижней челюсти, в области дна полости рта. При этом заболевании выявляются болезненные мышечные уплотнения по передней и задней поверхностям грудино-ключично-сосцевидной, жевательной и крылонебной мышц. Лечение больных с вертебральной патологией включает мануальную терапию, новокаиновые блокады и различные виды физиотерапевтического и медикаментозного лечения. При профессиональном лечении данной патологии голосовые расстройства быстро исчезают.

Воспалительные заболевания гортани

Проблема восстановления голоса у больных с воспалительными заболеваниями гортани является одной из наиболее сложных и актуальных в ларингологии. Это объясняется распространенностью заболевания, которая достигает 61,2 случая на 10 000 населения (Василенко Ю.С., 1995). Воспалительные изменения слизистой оболочки голо-

совых складок — состояние, представляющее собой двоякую проблему, создающее трудности как диагностического, так и лечебного характера.

С одной стороны, гиперемия и другие проявления воспаления могут значительно трансформировать клиническую и эндоскопическую картины, приводя к неизбежной ошибочности в трактовке, постановке диагноза и выборе лечебной тактики. С другой — бывает не просто добиться улучшения и подавления активности патологического процесса. Банальное поверхностное воспаление слизистой оболочки с частым рецидивированием обычно трактуется как обострение хронического ларингита и является самостоятельным заболеванием, которое может служить фоном для развития различных заболеваний голосовых складок доброкачественного и злокачественного характера.

В качестве основных причин воспаления слизистой оболочки голосовых складок принято рассматривать:

1. Длительные голосовые нагрузки. В основном это касается профессионалов голоса — вокалистов, лекторов, педагогов.
2. Неправильное пользование голосом — громкий крик, общение в нефизиологичном для пациента частотном диапазоне.
3. Фаринголарингеальный рефлюкс — может сопровождаться явными клиническими проявлениями со стороны желудочно-кишечного тракта или быть без явной симптоматики.
4. Профессиональные вредности — работа в пыльных и задымленных помещениях, наличие на производстве вредных испарений. Нельзя снимать со счетов и высокую шумность помещения, в котором пациентам приходится общаться громко или кричать.
5. Вредные привычки — курение и чрезмерное потребление алкогольных напитков.
6. Хронические заболевания легких. Это касается бронхитов, сопровождающихся вредным для голосовых складок кашлем, и бронхиальной астмы, когда пациенты вынуждены пользоваться ингаляторами.
7. Ятрогенные воздействия. К ним следует отнести целый комплекс диагностических и лечебных мероприятий: трахеобронхоскопии, интубации, оперативные вмешательства на голосовых складках (биопсии, инъекции в гортань, удаление различных образований и т. п.), лучевое лечение.
8. Инфекционное начало. Роль его в развитии хронических ларингитов в современной литературе рассматривается неоднозначно. Ряд ларингологов вообще отрицает его наличие. Однако имеются обстоятельства, позволяющие утверждать обратное:

- а) наличие отчетливой положительной динамики на фоне приема антибактериальных препаратов, а также частое ее отсутствие без использования последних и при активном применении всех других консервативных мероприятий;
- б) частое развитие ларингитов у пациентов с гнойными заболеваниями верхних дыхательных путей и после тонзиллэктомии;
- в) развитие «первичных» ларингитов на фоне вирусных инфекций.

Различают острые и хронические воспалительные заболевания гортани. Из острых заболеваний чаще всего встречаются острый катаральный ларингит и подскладочный ларингит у детей.

Острый катаральный ларингит довольно редко встречается как самостоятельное заболевание. Обычно он является симптомом ОРВИ и таких инфекционных заболеваний, как корь, скарлатина, коклюш.

Причиной возникновения острого ларингита является инфекция, возбудители которой сапрофитируют в гортани и легко активизируются под воздействием ряда экзогенных и эндогенных факторов. К экзогенным факторам относятся общее или местное переохлаждение, злоупотребление алкогольными напитками, чрезмерная голосовая нагрузка, воздействие паров, пыли, газов и других профессиональных вредностей. К эндогенным факторам относятся нарушения функции вегетативной нервной системы, нарушение обмена веществ, снижение иммунитета и такие заболевания, как ревматизм, туберкулез и другие, при которых отмечается повышенная чувствительность слизистой оболочки гортани даже к слабовыраженным раздражителям.

Больные жалуются на охриплость вплоть до афонии, ощущение сухости, першения в горле, сухой кашель. Общее состояние остается хорошим, температура редко повышается до субфебрильных цифр. При ларингоскопии выявляются гиперемия и отечность слизистой оболочки гортани, насыхание комочков слизи на ее поверхности.

Лечение включает:

- 1) голосовой режим — больной должен молчать. Не пытаться говорить шепотом, так как при сформированном шепоте нагрузка на голосовой аппарат в 2–3 раза больше, чем при разговорной речи;
- 2) диету с исключением холодной, горячей, острой и соленой пищи, алкогольных напитков;
- 3) ингаляции с добавлением гормональных препаратов (гидрокортизона);
- 4) антигистаминные препараты.

Обычно при правильно проводимом лечении голос восстанавливается за 7–10 дней. Особое внимание следует уделять людям с голосовой профессией. Они могут приступить к работе (независимо от длительности лечения) только после ликвидации воспалительных явлений в гортани и полного восстановления голосовой функции.

Хронический ларингит обычно возникает под влиянием тех же причин, что и острое воспаление, если они своевременно не были устранены и продолжали свое вредное действие в течение длительного времени. К этим причинам относятся следующие факторы: постоянное дыхание через рот; хронические синуситы (особенно гнойные); хронические заболевания нижних дыхательных путей (бронхит, бронхоэктазы, туберкулез); профессиональные вредности (пыль, пары, газы); резкие колебания температуры, чрезмерная сухость или влажность воздуха; неправильное пользование голосом при пении и разговоре; злоупотребление курением и алкоголем. Хронические заболевания сердечно-сосудистой системы, ведущие к застою крови и лимфы в области шеи, также ведут к возникновению хронических ларингитов.

Однако, признавая роль отдельных факторов в развитии хронических ларингитов, было выявлено, что каждое из вредных веществ значительно реже приводит к заболеванию гортани, чем их сочетание.

Различают 3 основные формы хронического ларингита: катаральную, гипертрофическую и атрофическую.

При **хроническом катаральном ларингите** больные жалуются на небольшую охриплость, быструю утомляемость голоса, першение в горле, частое покашливание с выделением слизистой мокроты. Во время обострения эти явления усиливаются.

При ларингоскопии определяются умеренно выраженная гиперемия и отечность слизистой оболочки гортани, при фонации — неполное смыкание голосовых складок. В период обострения лечение такое же, как при остром катаральном ларингите. Прогноз благоприятный, если исключить причины, приведшие к возникновению данного заболевания.

Хронический гиперпластический ларингит характеризуется разрастанием как эпителиального, так и подслизистого слоя. Различают диффузную и ограниченную форму гиперпластического ларингита. При диффузной форме имеется равномерное утолщение слизистой оболочки гортани, более всего выраженное в области голосовых складок.

Иногда голосовые складки бывают прикрыты гиперплазированными вестибулярными складками.

Ограниченная форма проявляется в виде певческих узелков, лейкоплакий, пахидермий и гиперкератозов. Одним из постоянных симптомов всех форм гиперпластических ларингитов является охриплость, степень выраженности которой зависит от стадии, формы и длительности заболевания. Диагноз ставится на основании характерных ларингоскопических признаков.

У больных гиперпластическим ларингитом часто имеется бактериальная, ингаляционная или пищевая аллергия. Так, при отечной гиперплазии голосовых складок (отек Рейнке-Гаека) преобладает повышенная чувствительность к ингаляционным аллергенам (никотин), при диффузных формах гиперпластического ларингита большое значение придается бактериальной аллергии, а пищевая аллергия может в ряде случаев приводить к гипертрофии в области межчерпаловидного пространства.

При диффузной форме гиперпластического ларингита обычно проводят консервативное лечение: вливание в гортань противовоспалительных и гормональных препаратов, туширование слизистой оболочки гортани азотнокислым серебром. При ограниченных формах гиперпластического ларингита показано хирургическое лечение. Операции желательны проводить при прямой поднаркозной микроларингоскопии. Удалению подлежат гиперплазированный эпителий, лейкоплакии, пахидермии, полипозно-измененная слизистая оболочка гортани. При гистологическом исследовании удаленных образований в 1–3% случаев выявляются начальные признаки рака гортани. Ограниченный гиперпластический ларингит в виде очагов кератоза является предраковым состоянием. Поэтому больные должны находиться под обязательным диспансерным наблюдением. Поскольку почти все эти больные являются курильщиками, очень важно на данном этапе убедить их бросить курить, таким образом, по возможности, предупредив переход гиперпластического ларингита в рак гортани.

Хронический атрофический ларингит может возникнуть у лиц, работающих на химических производствах, перенесших дифтерию гортани, находившихся в зоне повышенной радиации, у больных сахарным диабетом и почечной недостаточностью.

Обычно атрофический процесс в гортани сопутствует такому же процессу в носу и глотке.

Больные жалуются на сухость и першение в горле, охриплость, кашель с отхождением корочек, иногда с прожилками крови, в ряде случаев отмечается затруднение дыхания, связанное с частичным закрытием просвета гортани засохшими корками.

При ларингоскопии определяется сухая и истонченная слизистая оболочка гортани, покрытая корками, преимущественно в области голосовых складок и в межчерпаловидном пространстве.

Лечение в основном симптоматическое: щелочно-масляные ингаляции, смазывание слизистой оболочки гортани раствором Люголя, вливание в гортань растительных масел, кроме облепихового, витамины А, Е, К, В₁, препараты железа, биостимуляторы (алоэ, АТФ, стекловидное тело), электрофорез прозерина и диадинамические токи на область гортани. Заболевание трудно поддается лечению, но облегчить состояние больных вполне реально.

В развитии хронических воспалительных изменений в гортани установлено значение выброса содержимого желудка и пищевода в нижние отделы глотки. При этом отмечены диффузные катаральные, инфильтративные воспалительные изменения слизистой оболочки гортани, а также локальные трофические и гиперпластические изменения в области ее задней трети. Указанным органическим изменениям слизистой оболочки гортани у этой группы больных с вторичными ларингитами способствует нарушение системы иммунной резистентности, выявленной при изучении состояния общего гуморального и местного иммунитета.

В настоящее время участие иммунной системы в формировании хронических воспалений слизистой оболочки гортани общепризнано.

Литература:

1. *Бабияк В.И., Накатис Я.А.* Оториноларингология. СПб: Гиппократ. 2005. 800 с.
2. *Пальчун В.Т., Крюков А.И.* Оториноларингология. М.: Медицина. 2001. 615 с.
3. *Пальчун В.Т., Магомедов М.М., Лучихин Л.А.* Оториноларингология. М.: Медицина. 2002.
4. *Плужников М.С., Дискаленко В.В., Блоцкий А.А.* Пособие по изучению оториноларингологии в медицинских вузах. СПб: Диалог. 2006.
5. *Солдатов И.Б.* Лекции по оториноларингологии. М.: Медицина. 1994.
6. *Солдатов И.Б., Гофман В.Р.* Оториноларингология. СПб. 2001.
7. *Ундриц В.Ф., Хилов К.Л., Лозанов Н.Н., Супрунов В.К.* Болезни уха, горла и носа. Медгиз. Ленинградское отделение. 1960.

Контрольные вопросы:

1. Топография гортани.
2. Этажи гортани.

3. Особенности иннервации и лимфооттока гортани и их клиническое значение.
4. Функции гортани.
5. Теории голосообразования.
6. Причины заболеваний гортани.
7. Острый ларингит. Принципы лечения.
8. Хронический ларингит. Классификация. Диагностика. Лечение.

Лекция 7.

Стеноз гортани. ОСЛТБ. Этиология, патогенез, классификация, клиника, лечение. Назотрахеальная и оротрахеальная интубация. Трахеостомия. Показания, виды, техника выполнения. Осложнения и их профилактика

Я убежден, что человек может быть по-настоящему счастлив только тогда, когда любит свою специальность, увлечен работой и всей душой предан ей, когда чувствует, что он необходим обществу и его труд приносит пользу людям.

К.И.Скрябин

Цель. Дать представление о принципах оказания неотложной помощи при острых заболеваниях гортани. Подробно разобрать технику проведения операции трахеотомии.

Тезисы:

1. Понятие «стеноз гортани». Классификация.
2. Стадии стеноза гортани. Принципы лечения.
3. Дыхательная недостаточность.
4. ОСЛТБ. Этиология, патогенез, классификация, клиника, лечение.
5. Продленная назотрахеальная и оротрахеальная интубация.
6. Трахеостомия. Показания, виды. Техника.
7. Возможные осложнения трахеотомии и их профилактика.

Иллюстративный материал: плакаты, муляжи, презентация.

Стеноз гортани — сужение просвета гортани или его полное закрытие, ведущее к затрудненному дыханию, нарушению газообмена и развитию дыхательной недостаточности. Это состояние, которое может сопровождать различные заболевания гортани.

Стеноз гортани и трахеи составляет 7,7% общего числа оториноларингологических больных.

По времени различают молниеносный стеноз (развивается в течение нескольких секунд, например при попадании инородного тела); острый стеноз (развивается в течение нескольких часов, до суток) — гортанные ангины, ожоги, отеки; подострый стеноз (развивается в течение нескольких суток) — травмы, дифтерия, хондроперихондрит, внегортанные параличи обоих возвратных нервов; хронический стеноз (развивается в течение недель) — опухоли, кисты гортани, опухоли

щитовидной железы. Наиболее часто хронический стеноз гортани и трахеи развивается у больных, перенесших искусственную вентиляцию легких и трахеостомию, а также при механической травме гортани и грудной клетки, гнойно-воспалительных заболеваниях шеи и челюстно-лицевой области, осложненных перихондритом гортани и трахеи (Зенгер В.Г., Наседкин А.Н., 1991; Паршин В.Д., 2003 и др.).

Независимо от причины стеноза гортани клиническая картина его однотипна. Ведущим симптомом в ней является инспираторная одышка, возникает дыхательная недостаточность. В 1952 г. Уолмер дал определение дыхательной недостаточности. Дыхательная недостаточность возникает тогда, когда обмен газов между легкими и кровью меньше, чем между кровью и тканями, т. е. когда внешнее дыхание не находится в равновесии с тканевым. Компенсация идет путем учащения дыхания. В норме 16–18 дыханий в 1 минуту.

При 1-й степени дыхательной недостаточности дыхание учащается до 25, при 2-й — до 30, при 3-й степени — до 35–40.

По клиническому течению и величине просвета дыхательных путей различают четыре стадии стеноза гортани и трахеи.

1-я стадия. Стадия компенсации — характеризуется урежением и углублением дыхания, укорочением или выпадением пауз между вдохом и выдохом, урежением сердцебиения.

Просвет голосовой щели составляет 6–8 мм, или сужение просвета трахеи на 1/3. В покое недостатка дыхания нет, при ходьбе появляется одышка.

2-я стадия. Стадия субкомпенсации — при этом появляется инспираторная одышка с включением в акт дыхания вспомогательных мышц при физической нагрузке, отмечаются втяжение межреберных промежутков, мягких тканей яремной и надключичной ямок, стридозное (шумное) дыхание, бледность кожных покровов, артериальное давление остается нормальным или повышенным, голосовая щель — 3–4 мм, просвет трахеи сужен на 1/2 и более.

3-я стадия. Стадия декомпенсации. Дыхание при этом поверхностное, частое, резко выражен стридор. Вынужденное положение сидя. Гортань совершает максимальные экскурсии.

Лицо становится бледно-синюшным, отмечаются повышенная потливость, акроцианоз, пульс учащенный, нитевидный. АД снижено. Голосовая щель — 2–3 мм, щелевидный просвет трахеи.

4-я стадия. Асфиксия — дыхание прерывистое или совсем прекращается. Голосовая щель или просвет трахеи — 1 мм. Резкое угнетение сердечной деятельности. Пульс частый нитевидный, нередко не прощупывается. Кожные покровы бледные. Отмечаются потеря сознания, экзофтальм, непроизвольное мочеиспускание, дефекация, остановка сердца.

Лечение независимо от причины стеноза должно быть направлено в первую очередь на восстановление дыхания. В зависимости от этио-

логии стеноза хирургические методы лечения можно разделить на неотложные и реконструктивно-восстановительные.

Неотложные направлены на быстрейшее обеспечение доступа кислорода к дыхательным путям и спасение жизни.

Реконструктивно-восстановительные — на восстановление структуры и функции поврежденных органов.

К неотложным методам хирургической помощи относят коникотомию, трахеотомию, интубацию трахеи, удаление инородного тела или образования, обтурирующего просвет гортани или трахеи.

Реконструктивно-восстановительные операции проводятся больным в остром периоде после травмы гортани или трахеи и в плановом порядке больным с хроническим рубцовым стенозом дыхательных путей различной этиологии.

Интубация трахеи — введение особой трубки в гортань и трахею при их сужениях, грозящих удушьем (при проведении интенсивной терапии либо реанимационных мероприятий), а также для проведения анестезиологического обеспечения.

Интубация трахеи — наиболее широко используемый прием для обеспечения доступа к дыхательным путям больного при анестезии и интенсивной терапии. В подавляющем большинстве случаев интубацию проводят в условиях выключенного сознания и полной мышечной релаксации путем прямой ларингоскопии, используют ларингоскопы многочисленных конструкций с прямым и изогнутым (чаще) клинком. Для успешной и атравматичной интубации трахеи большое значение имеет правильная техника ларингоскопии. Необходимо строго соблюдать определенную последовательность этапов ее выполнения.

I этап. Введение ларингоскопа в полость рта. Правой рукой приоткрывают рот больного, наложив первый и второй или третий пальцы на зубы верхней и нижней челюстей и раздвигая их мягким ротирующим движением.

Затем, держа ларингоскоп в левой руке, без насилия вводят клинок в правую часть полости рта до уровня надгортанника, поместив клинок так, чтобы язык был отодвинут левой частью клинка вверх и влево и поместился за специальным выступом, идущим вдоль левой стенки клинка.

II этап. Клинок ориентируют по средней линии рта и продвигают его конец по направлению к надгортаннику. Необходимо увидеть надгортанник, чтобы определить направление и глубину введения клинка.

III этап. Осторожно проводят конец клинка в избранном направлении выше надгортанника, не захватывая его. В этом положении становится видна голосовая щель полностью или ее нижняя комиссура. Если гортань плохо поддается осмотру, целесообразно, чтобы помощник,

надавливая на щитовидный хрящ, слегка сместил гортань по направлению к позвоночнику и вправо. Чрезмерное усилие помощника может привести к смыканию голосовых связок. Важно, чтобы левая рука поднимала весь ларингоскоп, но не действовала клинком как рычагом, опираясь на верхние зубы. Если у больного выражен пародонтоз, целесообразно обклеить передние зубы верхней челюсти широкой полоской лейкопластыря. В случае отсутствия зубов следует проложить между клинком ларингоскопа и десной несколько слоев марли.

IV этап. Перед введением интубационную трубку следует обработать какой-либо мазью, уменьшающей реакцию тканей, например кортикостероидной. Иногда в трубку вводят специальный направитель-проводник, конец которого ни в коем случае не должен выступать за пределы трубки. Правой рукой интубационную трубку проводят через правую половину полости рта вдоль клинка ларингоскопа, подводят к надгортаннику и конец ее вводят в голосовую щель. В этот момент помощник извлекает проводник (если его использовали). При этом важно не повредить черпаловидные хрящи, надгортанник и глоточные синусы (при неправильном положении конца трубки и попытках ее насильственного введения). Трубку вводят на такую глубину, чтобы вся раздувная манжета оказалась в трахее.

V этап. Трубку фиксируют правой рукой на уровне зубов, после чего извлекают клинок ларингоскопа.

VI этап. Для того чтобы убедиться, что трубка находится в трахее (а не в пищеводе), делают пробное вдвухание в трубку. Если при этом помощник слышит дыхательные шумы в легких (с обеих сторон!) и при прекращении вдвухания следует отчетливый выдох, герметизирующую манжету раздувают шприцем до прекращения выхода воздуха через полость рта во время вдоха (не больше). После этого следует еще раз убедиться в правильном положении трубки в трахее. Для этого, начав ИВЛ, выслушивают все отделы легких, доступные аускультации в данный момент. Этот же прием необходимо повторить, если меняют положение больного на операционном столе или в койке.

VII этап. Трубку надежно фиксируют к голове пациента. Для этого рекомендуется обернуть трубку на уровне резцов одним оборотом лейкопластыря, в этом месте обвязать трубку узким бинтом и обвязать последний вокруг головы больного. Можно также прикрепить трубку лейкопластырем к коже лица.

Эндотрахеальная трубка может быть введена не только через полость рта (оротрахеальная интубация), но и через носовой ход (назотрахеальная интубация). Для выполнения требуется такая же ларингоскопия, как описана выше, но трубку проводят в нижний носовой ход до введения миорелаксантов и ларингоскопии. После появления конца трубки из-под мягкого неба, так чтобы он был виден, его захватывают корнцангом и ориентируют к входу в гортань. Помощник продви-

гает трубку снаружи, а проводящий интубацию корнцангом направляет ее конец между голосовыми связками.

При хорошей подвижности шейного отдела позвоночника можно, не пользуясь корнцангом, направить трубку в голосовую щель, наклонив голову пациента вперед.

Оротрахеальную интубацию выполняют, как правило, для обеспечения респираторной поддержки во время общей анестезии, в экстренных ситуациях или для проведения ИВЛ в течение относительно недолгого времени (до 1 суток). Назотрахеальную интубацию обычно используют для осуществления длительной респираторной поддержки. Одним из соображений в пользу данной методики является то, что в этом случае больные легче переносят нахождение трубки в дыхательных путях в течение длительного времени. При этом, как правило, не требуется специальной фармакологической адаптации. Во время длительной ИВЛ назотрахеальную трубку следует менять ежедневно или хотя бы через день, вводя ее попеременно в разные носовые ходы.

Интубация трахеи характеризуется размещением гибкой пластиковой трубки в трахее с целью защиты дыхательных путей пациента и представляет собой одно из средств для проведения механической вентиляции легких.

Наиболее распространенной является оротрахеальная интубация, когда с помощью ларингоскопа эндотрахеальная трубка проходит через полость рта, гортань и между голосовыми связками вводится в трахею. Затем манжета, находящаяся вблизи дистального кончика трубки, раздувается воздухом, чтобы обеспечить правильное нахождение трубки и защитить дыхательные пути от крови, рвоты и различных выделений. Еще одна методика заключается в назотрахеальной интубации, при данной методике эндотрахеальная трубка проходит через нос, гортань, голосовые связки в полость трахеи.

Выполнение интубации трахеи для защиты дыхательных путей до настоящего времени остается «золотым стандартом» анестезиологии и интенсивной терапии. В большинстве случаев привычная оротрахеальная или назотрахеальная интубация выполняется при помощи ларингоскопа с прямым или изогнутым клинком. Существуют методы, облегчающие интубацию, например внешнее надавливание на гортань, а также вспомогательный инструментарий: бужи, стилеты и щипцы Мэйджилла.

Трахеотомия — вскрытие трахеи с введением в ее просвет специальной трубки с целью создания доступа наружному воздуху в дыхательные пути в обход препятствия при асфиксии различной природы.

Трахеотомия — одна из древнейших хирургических операций, первое известие о которой, как нам известно, сделал римский врач Асклепиад из Вифинии более двух тысячелетий назад (124 г. до н. э.). Он вскрыл «дыхательную артерию» по поводу удушья, вызываемого си-

нанхой. Термин «синанха», или «собачья ангина», объединял различные острые воспалительные заболевания в полости рта и гортани.

Одним из наиболее ранних описаний проведения хирургической трахеостомии можно считать описание исцеления разреза глотки в бронзовом веке в Rig Veda, древней индийской книге медицины, чье появление датируется примерно 2000 г. до н. э. (Colice G.L., 1994). Пять столетий спустя в Египте, согласно работам Имхотепа (вероятно, отца современной медицины, который также был архитектором, поэтом, жрецом, судьей, премьер-министром), был впервые документирован в письменной форме метод, подобный трахеостомии.

На самом деле египетские врачи были пионерами, описавшими ряд процедур — например, катетеризацию, чтобы предотвратить сильное кровотечение во время операции, дренирование для лечения гнойных образований и трахеостомию для лечения обструкции верхних дыхательных путей.

Позднее в Греции Гиппократ (460–380 г. до н. э.) описал интубацию трахеи у человека для проведения вентиляции легких.

Известно, что Александр Македонский (356–323 г. до н. э.) использовал меч для разреза трахеи у солдата с удушьем вследствие аспирации костью (Colice G.L., 1994). Талмуд, сборник иудейских законов, этики, традиций и истории, накопленных в период между 200 г. до н. э. и 400 г. н. э., содержит описания введения тростника через трахею для осуществления искусственного дыхания у новорожденного ребенка. Греческие врачи Эскулап и Аретей, а также римский анатом Галенус документально подтвердили подобные операции.

Гален (131–201 г. н. э.) описал эту операцию, назвав ее ларинготомией и ссылаясь на Асклепиада как ее автора.

В своих известных экспериментах Гален раздувал легкие мертвых животных через трахею с помощью воздуховодных мехов и сделал вывод, что движение воздуха вызывает «поднятие» грудной клетки. Однако важность этих данных не была оценена, и научные исследования по вентиляции легких не продвинулись вперед в течение ряда столетий. Большой вклад в эксперименты в области дыхательных путей внес мусульманский философ и врач Авиценна (980–1037 г. н. э.), который описал интубацию трахеи с помощью «канюли из золота или серебра».

Антилл изложил показания к ней, обозначив ее «фаринготомией». Существует предположение, что в IV веке н. э. Антилл, спасая больного от удушья, вскрыл ему трахею поперечным разрезом, назвав операцию фаринготомией (Арапов Д.А., Исаков Ю.В., 1964).

В последующих столетиях Средневековья исторических указаний по исследованиям в области дыхательных путей практически нет.

Только в эпоху Возрождения трахеостомия появилась вновь как важная медицинская процедура, когда параллельно с искусством и другими науками был отмечен расцвет медицины.

Первая трахеотомия, о которой достоверно известно по сохранившимся документам, была произведена итальянским ученым, профессором философии Антонио Брассаволой (1500–1570) в Ферраре. Брассавола вскрыл дыхательное горло больному, задыхавшемуся от абсцесса гортани, и тот выжил (Holmes G., 1887; Priest R.E., 1952; Lambert V., 1965).

Фламандский анатом Андре Везалий в Падуе ввел тростник в трахею умирающего животного и поддерживал вентиляцию легких путем вдувания время от времени воздуха через тростник.

Эти действия, как он писал, заставляли легкие растягиваться, и сердце восстанавливало нормальный ритм: «...жизнь, можно так сказать, возвращается к животному, следует попытаться сделать отверстие в стволе трахеи, в которое надо поместить трубку или тростник: затем вы дуете в него так, чтобы легкие могли вновь подниматься и животное получало воздух».

Эти примеры не единственные. Ряд медиков эпохи Возрождения сделали акцент на важности «открывания дыхательных путей» для спасения жизни (Bradby M., 1966; Eavey R.D., 1998).

Фабриций из Аквапенденте (1537–1619), итальянский анатом, написал это историческое утверждение: «Из всех хирургических операций, которые выполняются у человека ... самой главной [является] операция, с помощью которой человек отзывается из быстрой смерти к внезапному восстановлению жизни ... операция — это открытие дыхательной артерии, с помощью которой пациенты из состояния практически удушья внезапно восстанавливают сознание и получают жизненный эфир, воздух, так необходимый для жизни, и вновь возобновляют существование, которое уже было почти уничтожено».

В 1620 г., когда пилигримы «Мейфлауэра» высадились на Плимутском камне в Америке, парижанин Николя Абиго опубликовал книгу по трахеостомии. В ней Абиго изложил подробно случай у 14-летней пациентки, которая проглотила кошель с золотыми монетами, чтобы спасти их от кражи. Кошель вызвал обструкцию верхних дыхательных путей, для устранения которой была проведена срочная трахеостомия. Другим героическим эпизодом в книге Абиго было описание мальчика, которой умирал от ранения в области шеи. После срочной трахеостомии и удаления сгустков крови из трахеи мальчика успешно «реанимировали». Более драматичный рассказ — это история осужденного к повешению вора.

Вор нанял хирурга для выполнения трахеостомии и введения длинной трубки для дыхания перед виселицей. Осужденный мужчина тайно от тюремщиков провел «эту искусную подготовку», но бесполезно. Несмотря на возможности трахеостомии защитить человека от удушья, она не смогла спасти преступника от перелома шеи (Priest R.E., 1952).

В октябре 1667 г. трахеостомия «была открыта» вновь: на собрании Королевского общества Роберт Гук (1635–1703) выполнил трахеосто-

мию у собаки и осуществлял вентиляцию с помощью воздуходушных мехов. Гук даже удалил грудную клетку и показал, что постоянный поток «свежего воздуха, изменяющий кровь», а не движение легких, как предполагалось, является главным для жизни (Watkinson J.J. et al., 2000).

Несмотря на открытия и прогресс в обеспечении дыхательных путей за столетия, работа практиков была непредсказуемой.

Решение выполнять или не выполнять процедуру — трахеостомию или интубацию трахеи — часто было настолько же решающим, как техническая возможность выполнить ее успешно. В Вирджинии в декабре 1799 г., например, первый президент США через три года после отставки «лежал, борясь за жизнь»: «Это был холодный полдень, декабрь 1799 года, в Вирджинии... в тот день три врача собрались у постели умирающего мужчины. Мужчина менял положение, дышал с трудом. Врачи дали больному настой шалфея с уксусом для полоскания, но это вызвало у пациента удушье. Было ясно, что дыхательные пути поражены болезнью, но припарки помогли лишь незначительно». Один из присутствовавших врачей знал о трахеостомии, но не выполнил ее у такой важной персоны, так как посчитал процедуру бесполезной. В результате Джордж Вашингтон умер от вполне предотвратимого удушья вследствие обструкции верхних дыхательных путей, вызванной бактериальным эпиглотитом.

Термин «трахеостомия», означающий вскрытие трахеи, был впервые введен Thomas Feuens (1567–1631) и Heister (1718) (Шипов А.А., 1964). Но, несмотря на предложение профессора университета в Бреслау Гейстера, термин «трахеотомия» утвердился лишь после работ Труссо в первой четверти XIX века. В 1833 г. француз Труссо рутинно выполнял трахеостомию при необходимости и таким образом спас жизни около 200 человек, страдавших дифтерией (Frost E.A., 1976). В то же время трахеостомия продолжала выполняться только в срочных ситуациях.

До начала XIX века были известны 28 случаев трахеостомии, и все они были произведены при абсцессе гортани, сдавлении трахеи инородным телом пищевода и травмах гортани (Guthrie D., 1944).

Новая эра в истории операции началась, когда в число показаний к ней был включен круп при дифтерии гортани. Первая успешная трахеотомия при крупе была произведена в 1825 г. Бретонно. Широко пропагандировал трахеостомию при крупе ученик Бретонно известный французский клиницист Труссо. Он выдержал длительную дискуссию с изобретателем и сторонником интубации при крупе Бушю, который был противником трахеостомии (цит. по Арапов Д.А., Исаков Ю.В., 1964).

В 1859 г. Французская медицинская академия после длительной дискуссии признала трахеостомию основным методом профилактики асфиксии при дифтерии гортани, после чего операция стала широко применяться в Европе (Кацин А.С., 1898; Лянде В.С., 1952, 1961).

В 1881 г. на всемирном съезде хирургов в Лондоне трахеостомия была признана наиболее адекватной операцией при раке гортани (Гамбург Ю.Л., 1962).

Применяя метод трахеостомии, разработанный Джоном Сноу на животных, в Германии в 1869 г. Тренделенбург (1844–1924) разработал первую трахеостомическую трубку с манжетой и провел первую эндо-трахеальную анестезию у мужчины в начале 1871 г. В 1901 г. эта первая трахеостомическая трубка с манжетой была названа «тампон Тренделенбурга».

На русском языке методика трахеотомии впервые описана в переводной книге И. Плантера (1761) и руководстве И.Ф.Шрейбера (1781). В 1807–1823 гг. в пяти изданиях «Руководства к преподаванию хирургии» профессора Петербургской медико-хирургической академии И.Ф.Буша (1771–1843) было уделено внимание лечению стенозов гортани и трахеи, в том числе «горлосечению» — ларинготрахеотомии. Первое известное горлосечение в России было проведено В.В.Пеликаном в 1819 г. (Оборин Н.А., 1958).

За 15 лет до официального признания трахеостомии во Франции Н.И.Пирогов в 1844 г. дважды произвел ее детям при крупе. Затем о сделанных трахеостомиях сообщают и другие авторы (Басов В.А., 1853; Романовский В., 1860; Савостицкий Г., 1861, 1865 и др.).

В 1884 г. Л. Бужанский публикует обстоятельный труд «Патолого-анатомические изменения при заживлении ран дыхательного горла после трахеостомии», а в 1894 г. Л. Краузе защищает диссертацию «К вопросу о трахеотомии при простом и дифтерийном крупе».

В конце XIX — начале XX века произошло некоторое ограничение показаний к трахеостомии. Это было вызвано введением в практику антидифтерийной сыворотки и эндоскопических методов исследования в ларингологии. Однако и в это время процесс совершенствования учения о трахеостомии продолжается.

В 1952 г. В.С.Лянде уточняет показания к операции, предлагает способ формирования бесканюльной трахеостомы. В 1954 г. В.К.Трутнев издает первую отечественную монографию «Трахеотомия». В 1968 г. К.Н.Калиткин в монографическом труде освещает вопросы трахеотомии при травмах головного и спинного мозга.

В 1971 г. Р.Г.Анютин издает пособие по трахеостомии в оториноларингологической клинике. В 1964 г. и 1974 г. Д.А.Арапов и Ю.В.Исаков выпускают монографию «Трахеостомия в современной клинике». М.И.Перельман в 1972 г. издает монографию «Хирургия трахеи», в одной из глав которой большое внимание уделяет вопросам трахеостомии.

В 1989 г. опубликована монография Г.А.Фейгина с соавт. «Что нужно знать о трахеостомии». В ней разбираются вопросы показания к операции, ее техника и особенности послеоперационного ведения.

В XX веке вопросам трахеотомии посвящается много работ, разбираются показания к операции, методы ее выполнения, особенности послеоперационного ведения и лечения (Бохон Н.Ф., 1934; Воячек В.И., 1935; Максимова В.А., 1962; Веллер Д.Г., 1964; Калиткин К.Н., 1968; Кузин М.И. с соавт., 1971; Дунаевский В.А. с соавт., 1973; Мышкин Е.Н., 1976; Тышко Ф.А., 1978; Фейгин Г.А., 1978; Сухоруков В.П., 2000 и многие другие), что говорит о непрекращающемся интересе к этой операции.

В 2004 г. в Санкт-Петербургском книжном издательстве «Эскулап» вышла монография проф. С.Б.Шахсуваряна «Трахеостомия у больных с опухолями головы и шеи», в которой особое внимание автор уделяет вопросам происхождения и профилактики осложнений у больных с временными трахеостомами при операциях по поводу опухолей полости рта и внеорганных опухолей шеи.

В середине XIX века в широких кругах врачей созрело убеждение, что производить трахеостомию в определенных случаях — такой же непреложный долг, как оказание помощи утопающему или истекающему кровью (Трутнев В.К., 1954).

В настоящее время общепринято, что трахеостомия является операцией, которую обязан выполнить каждый врач. Однако до сих пор показания к этой операции, техника ее проведения продолжают уточняться и совершенствоваться. Применяемые трахеостомические канюли постоянно совершенствуются, а вопросы предупреждения возникающих осложнений как в момент операции, так и в послеоперационном периоде остаются актуальными.

Трахеостомия является экстренным хирургическим вмешательством, предпринимаемым для спасения жизни больного. В современной клинической медицине трахеостомия занимает важное, нередко ведущее место в системе мер неотложной помощи при ряде форм дыхательной недостаточности. Вместе с тем эта операция при неправильных показаниях, недостаточном знакомстве с топографической анатомией гортани и трахеи, дефектах наблюдения и ухода за оперированными больными может сопровождаться тяжелыми осложнениями, нередко представляющими угрозу для жизни, в том числе остановкой дыхания и сердечной деятельности, кровотечением, ранением пищевода, эмфиземой средостения и пневмотораксом. У детей эти осложнения встречаются чаще и протекают тяжелее, чем у взрослых, что, очевидно, связано с анатомо-физиологическими особенностями детского организма (Абдулкеримов Х.Т. с соавт., 2007).

Классическую трахеостомию относят к операциям повышенного риска, поскольку она производится вблизи важнейших анатомических образований органов шеи (Шахсуварян С.Б., 2004).

В связи с чем нам представляется необходимым напомнить хирургическую анатомию шеи.

Хирургическая анатомия шеи

Шея является анатомической структурой, которая имеет определенные границы. Верхней границей шеи является нижний край тела нижней челюсти от подбородка до ее угла, затем линия, идущая по заднему краю ветви нижней челюсти, по нижнему краю наружного слухового прохода, огибающая сосцевидный отросток и далее следующая по верхней выйной линии до наружного затылочного бугра, где переходит на противоположную сторону.

Яремная вырезка грудины, ключицы и линия, проведенная от вершины акромиального отростка лопатки к остистому отростку 7-го шейного позвонка, представляет нижнюю границу.

Фронтальной плоскостью, проходящей через поперечные отростки шейных позвонков, или по линиям, соединяющим сосцевидные отростки с ключично-акромиальными сочленениями, принято делить шею на передний и задний отделы. Важное значение в практике специалиста-оториноларинголога имеет передний отдел шеи. Кожа переднего отдела шеи тонкая, подвижная. Визуально и при помощи пальпации здесь можно определить нижний край и угол нижней челюсти, вырезку грудины, ключицы, тело и большие рога подъязычной кости, щитовидный и перстневидный хрящи гортани, полукольца трахеи и иногда перешеек щитовидной железы. У переднего края грудино-ключично-сосцевидных мышц определяется пульсация сонных артерий.

Фасции шеи по В.Н.Шевкуненко (1951). Различают пять фасций (рис. 22):

I — подкожную (поверхностную), включающую в себя подкожную мышцу (*m. platysma*);

II — поверхностный листок собственной фасции, образующий футляр для грудино-ключично-сосцевидных мышц;

III — глубокий листок собственной фасции, натянутый в виде трапеции между подъязычной костью, грудиной, ключицей и лопаточно-подъязычными мышцами;

IV — внутришейную фасцию, париетальная пластинка которой облегает все органы шеи, а висцеральная пластинка образует футляры для каждого из них;

V — предпозвоночную фасцию шеи.

Несмотря на то что эта схема получила широкое распространение в нашей стране, современные исследователи различают фасции шеи клетчаточного происхождения (I и IV фасциальные листки, по В.Н.Шевкуненко) и фасции мышечного происхождения (II, III и V фасциальные листки).

В современной Международной анатомической номенклатуре предлагают выделять только три пластинки шейной фасции:

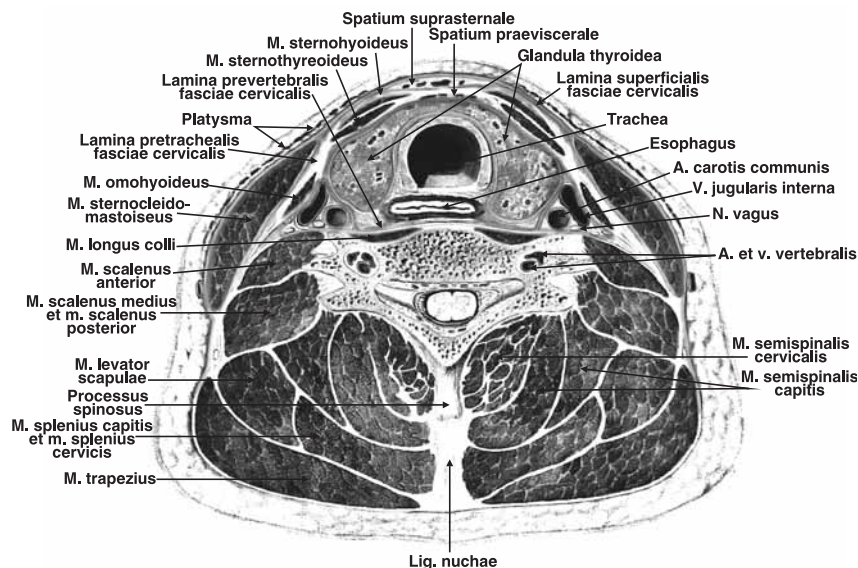


Рис. 22. Фасции шеи (схема горизонтального разреза шеи на уровне перешейка щитовидной железы; Матюшин И.Ф., 1978): I — поверхностная (подкожная) фасция, II — поверхностный листок собственной фасции, III — глубокий листок собственной фасции, IV — внутришейная фасция, V — предпозвоночная фасция

- поверхностную,
- предтрахеальную,
- предпозвоночную,

Которые соответствуют II, III и V фасциальным листкам, по В.Н.Шевкуненко. Тем не менее I и V фасциальные листки так же влияют на клинику заболеваний и повреждений шеи, как II, III и V.

Поэтому в Приложении 2 к отечественному изданию Международной анатомической номенклатуры (Михайлов С.С., 1980) рекомендуется различать пять фасциальных листков шеи, описанных В.Н.Шевкуненко, применяя следующие обозначения:

- I — поверхностная фасция (f. superficialis),
- II — собственная фасция (f. propria),
- III — лопаточно-ключичная фасция (f. omoclavicularis),
- IV — внутришейная фасция (f. endocervicalis), имеющая пристеночную и висцеральную пластинки (laminae parietalis et visceralis),
- V — предпозвоночная фасция (f. praevertebralis).

I. Поверхностная фасция располагается в подкожной клетчатке: в переднебоковом отделе эта фасция расслаивается на две пластины, между

которыми находится подкожная мышца (m. platysma). Обе подкожные мышцы в нижнем отделе шеи расходятся в стороны, оставляя по средней линии узкий треугольный участок, не покрытый мышечными волокнами. Под поверхностной фасцией расположен слой клетчатки, содержащий ветви шейного нервного сплетения и поверхностные вены шеи. Наиболее важными из них являются наружная яремная и передняя яремная вены.

Наружная яремная вена (v. jugularis externa) образуется от слияния задней ушной, затылочной вен и анастомоза с глубокой веной лица. Она следует вниз, пересекая косо грудино-ключично-сосцевидную мышцу в направлении от зачелюстной ямки к углу, образованному этой мышцей и ключицей. Не доходя до ключицы, вена уходит в глубокие слои и вливается в подключичную или внутреннюю яремную вену. На передней поверхности шеи расположены две **передние яремные вены** (vv. jugulares anteriores). Они отводят кровь от подчелюстной области и передних участков шеи; приближаясь к надгрудинной вырезке, обе вены уходят под вторую фасцию шеи.

Иногда передние яремные вены удвоены или представлены лишь одиночным венозным стволом (v. mediana colli), проходящим по средней линии шеи.

II. Собственная фасция шеи облегает всю поверхность шеи, подходя к ее границам, она фиксируется к краю нижней челюсти, к передней поверхности ключиц и грудины. На своем пути фасция расщепляется, создавая футляры для грудино-ключично-сосцевидных мышц и поднижнечелюстных слюнных желез. Отростки этой фасции, направляясь к поперечным отросткам шейных позвонков, разделяют шею на передний и задний отделы.

III. Лопаточно-ключичная фасция шеи занимает площадь, напоминающую по форме трапецию, начинаясь от подъязычной кости и прикрепляясь к заднему (внутреннему) краю ключиц и грудины. Эта фасция образует футляры для мышц, опускающих подъязычную кость и гортань (лопаточно-подъязычных, грудино-подъязычных, грудино-щитовидных и щитовидно-подъязычных). В верхних отделах третья фасция сращена со второй фасцией и по средней линии шеи формирует белую линию шириной 2–3 мм. Кнаружи от лопаточно-подъязычных мышц третья фасция шеи сливается со второй фасцией. В нижних отделах шеи между второй и третьей фасциями располагается надгрудинное клетчаточное пространство (spatium interaponeuroticum suprasternale) с отходящими от него за ножки грудино-ключично-сосцевидных мышц слепыми мешками Грубера. Воспалительный процесс в клетчатке надгрудинного пространства может распространяться в сторону слепых мешков, при этом наблюдается так называемый воспалительный воротник.

IV. Внутришейная фасция (f. endocervicalis). В ней различают париетальный и висцеральный листки.

Первый облегает весь комплекс органов шеи, второй разделяет органы друг от друга, создавая отдельные футляры для гортани, трахеи, глотки, пищевода, щитовидной железы.

Париетальным листком внутришейной фасции окутаны элементы шейного сосудистого пучка. Висцеральный листок четвертой фасции, покрывающий капсулу щитовидной железы, в местах перехода на соседние органы утолщается, образуя нечто вроде связок, фиксирующих щитовидную железу к гортани и трахее. Одна из них, фиксирующая перешеек щитовидной железы к перстневидному хрящу и получившая название **перстнепершеечной связки**, или **связки Бозе**, является своеобразным ключом к операции верхней трахеостомии.

Для предупреждения травмы перешейка щитовидной железы при этом вмешательстве необходимо рассечь эту связку в поперечном направлении на уровне кольца перстневидного хряща, а затем отслоить перешеек книзу, чтобы обнажить верхние кольца трахеи. Между висцеральным листком четвертой фасции, покрывающей трахею, и третьей фасцией шеи находится предвисцеральное клетчаточное пространство, которое сообщается с передним средостением. В ее клетчатке располагаются нижние щитовидные вены, непарное щитовидное венозное сплетение, а иногда непарная щитовидная артерия, отходящая от плечеголового ствола или дуги аорты. Случайное ранение этого сосуда во время нижней трахеостомии очень опасно, поэтому хирург, осуществляющий трахеостомию, обязан ориентироваться в ране не только визуально, но и на ощупь, чтобы вовремя обнаружить пульсацию артерии.

V. Предпозвоночная фасция (f. praevertebralis) расположена впереди тел позвонков и длинных мышц головы и шеи (mm. longi capetis et cervicis), образуя для них сомкнутые футляры. V фасция начинается от наружного основания черепа и опускается до уровня 5–6-го грудного позвонка.

Отроги четвертой внутришейной фасции, направляющиеся к предпозвоночной, делят клетчаточное пространство, окружающее глотку и пищевод, на боковое глоточное и заглоточное, а ниже — на околопищеводное и позадипищеводное. Боковое глоточное пространство, преимущественно по ходу шейного сосудистого пучка, сообщается с передним, а заглоточное, около- и позадипищеводное пространство — с задним средостением.

Позади предпозвоночной фасции располагается предпозвоночное клетчаточное пространство, которое ниже 5–6-го грудного позвонка также открывается в заднее средостение. В толще предпозвоночной фасции и позади нее проходят симпатические нервные стволы, диафрагмальные нервы, позвоночные и нижние щитовидные артерии.

Топография сосудисто-нервного пучка шеи

В состав главного сосудисто-нервного пучка входят следующие пять анатомических образований (Фраучи В.Х., 1976):

- 1) общая сонная артерия (a. carotis communis),
- 2) внутренняя яремная вена (v. jugularis interna),
- 3) блуждающий нерв (n. vagus),
- 4) верхняя ветвь шейной петли (radix superior ansae cervicalis),
- 5) яремный лимфатический ствол (tr. lymphaticusjugularis).

Проекция главного сосудисто-нервного пучка шеи определяется линией, соединяющей середину зачелюстной ямки с грудино-ключичным сочленением (только при повернутой в противоположную сторону голове).

Ствол общей сонной артерии располагается медиально. Изнутри к нему прилежит трахея, позади — пищевод и поперечные отростки шейных позвонков, прикрытые предпозвоночной фасцией.

Кнаружи и несколько впереди от артерии находится внутренняя яремная вена, имеющая значительно большее поперечное сечение, чем ствол общей сонной артерии. Между этими сосудами и несколько кзади лежит блуждающий нерв.

Верхний корешок шейной петли, иннервирующий передние мышцы шеи, опускается сначала по передней поверхности внутренней сонной артерии, а затем по передней поверхности общей сонной артерии.

Лимфатический яремный ствол, отводящий лимфу от глотки, заушных, затылочных, околоушных и глубоких шейных лимфатических узлов, располагается по наружной или передней поверхности внутренней яремной вены в толще покрывающей ее клетчатки. Один из глубоких шейных лимфатических узлов находится непосредственно на стенке внутренней яремной вены в месте впадения в нее лицевой вены. Все эти образования окружены значительным количеством соединительнотканной клетчатки и окутаны париетальным листком четвертой фасции шеи.

На уровне верхнего края щитовидного хряща или большого рожка подъязычной кости общая сонная артерия делится на наружную и внутреннюю.

В области бифуркации артерии располагается важная рефлексогенная зона, которая включает сонный клубок (glomus caroticum) взбухающего начального участка внутренней сонной артерии и подходящих к нему ветвей симпатического, блуждающего и языкоглоточного нервов.

Механическое раздражение этой зоны приводит к падению артериального давления и нарушениям сердечной деятельности.

Кроме того, падение сердечной деятельности при хирургических вмешательствах на шейном сосудистом пучке может наступить в ре-

зультате механического раздражения блуждающего нерва (наложение зажимов, притягивание лигатурой к сосуду). Поэтому операции на магистральных сосудах шеи требуют практического знания топографии, предварительной отработки хирургических приемов на трупe, предельной собранности и осторожности врача.

Очень важным является также умение различать во время операции наружную и внутреннюю сонные артерии. Сами термины «наружная», «внутренняя» могут дезориентировать начинающего хирурга. В операционной ране оба сосуда просматриваются обычно на расстоянии 2–2,5 см выше бифуркации общей сонной артерии. На самом деле внутренняя сонная артерия лежит кзади и латерально от наружной непосредственно выше бифуркации, по мере удаления от бифуркации внутренняя сонная артерия отклоняется в медиальную сторону и уже располагается кнутри и кзади от наружной сонной артерии. Поэтому, чтобы не перепутать наружную и внутреннюю сонные артерии, необходимо помнить их различия:

- наружная сонная артерия на шее имеет ветви, а внутренняя их не имеет;
- наружная сонная артерия расположена медиальнее и спереди, а внутренняя — латеральнее и кзади;
- наружная сонная артерия на 1,5–2 см выше бифуркации общей сонной пересекается дугой подъязычного нерва, идущей в поперечном направлении и соприкасающейся с артерией;
- вдоль передней поверхности внутренней сонной и общей сонной артерий располагается верхняя ветвь шейной петли, которая следует вниз от ствола подъязычного нерва и анастомозирует с нижней ветвью шейной петли, отходящей от шейного сплетения;
- после временного пережатия ствола наружной сонной артерии прекращается пульсация поверхностной височной и лицевой артерий; при пережатии внутренней сонной артерии пульсация поверхностной и лицевой артерий не исчезает.

Верхняя щитовидная артерия является первым сосудом, отходящим от наружной сонной артерии, которая направляется медиально и книзу к верхнему полюсу боковой доли щитовидной железы. Язычная артерия является следующей ветвью наружной сонной артерии, а затем (как правило, невидимые в операционной ране) лицевая, восходящая глоточная, верхнечелюстная задняя ушная и затылочная артерии. Наружная сонная артерия и ее ветви снаружи перекрываются лицевой веной с вливающимися в нее верхней щитовидной и язычной венами, которая впадает во внутреннюю яремную вену.

Оптимальным местом для перевязки наружной сонной артерии является участок между отхождением от нее верхней щитовидной

и язычной артерий. Иглу Дешана целесообразно подвести под артерию со стороны яремной вены. Перевязка артерии непосредственно у развилки общей сонной артерии может вызвать эмболию внутренней сонной артерии тромбом, образовавшимся в короткой культe перевязанного сосуда.

Трахея (trachea) по сути является продолжением гортани. Она представлена 6–8 хрящевыми полукольцами, соединенными между собой кольцевидными связками.

Толщина полуколец убывает по направлению от их середины к краям. Задняя стенка трахеи, прилежащая к пищеводу, является соединительнотканной перепонкой, содержащей большое количество гладких мышечных волокон. Число полуколец трахеи на шее увеличивается при запрокидывании головы назад за счет перемещения кверху ее грудного отдела.

Ось трахеи по отношению к оси гортани у взрослых людей располагается под углом. На месте отхождения от гортани трахея находится на глубине 1–1,5 см от поверхности кожи, а на уровне вырезки грудины это расстояние увеличивается до 4–5 см. Кроме того, гортанно-трахеальный угол более выражен у мужчин, чем у женщин, особенно у лиц пикнической конституции.

Между кожей передней поверхности шеи и верхними полукольцами трахеи располагаются подкожная клетчатка, фасции шеи, грудино-подъязычные и грудино-щитовидные мышцы, а также перешеек щитовидной железы. Нижние полукольца шейного отдела трахеи отделены от кожи теми же образованиями (за исключением щитовидной железы), а также надгрудинным межфасциальным и предвисцеральным клетчаточными пространствами.

В первом из них расположен анастомоз передних яремных вен (яремная венозная дуга); а во втором — нижние щитовидные вены, непарное щитовидное венозное сплетение, а иногда непарная (низшая) щитовидная артерия (a. thyroidea ima).

Кроме того, здесь же нередко выше уровня яремной вырезки выступает левая плечеголовная вена (v. brachiocephalica sinistra).

Латерально от трахеи располагаются сосудисто-нервные пучки шеи, прикрытые грудино-ключично-сосцевидными мышцами. Чем ниже к вырезке грудины, тем ближе к трахее находятся магистральные сосуды шеи.

Сосудисто-нервные пучки шеи, располагающиеся в виде латинской буквы V и прикрытые грудино-ключично-сосцевидными мышцами, являются опасной зоной при трахеостомии. Разделение мягких тканей шеи по средней линии относительно безопасно. Повреждения перстневидного хряща (cricoid) также следует избегать.

В настоящее время различают следующие основные показания для трахеостомии:

I. С целью предупреждения механической асфиксии при нарушениях проходимости дыхательного тракта:

- 1) травматическими повреждениями гортани и трахеи;
- 2) отравлениями ядами прижигающего действия (уксусная эссенция, каустическая сода, серная и азотная кислоты);
- 3) стенозом гортани вследствие воспаления или опухоли;
- 4) инородными телами гортани и нижних дыхательных путей;
- 5) нарушениями дыхания вследствие гипотонии мышц гортани и глотки, западения языка.

II. Для обеспечения адекватной санации нижних дыхательных путей при нарушении их проходимости:

- 1) вследствие аспирации рвотных масс;
- 2) при аспирации крови;
- 3) вследствие скопления в дыхательном тракте продуктов секреции.

III. Для уменьшения «вредного» пространства при нарушении биомеханики дыхания в сочетании с окклюзией трахеобронхиального дерева, улучшения адаптации к респиратору и обеспечения адекватного дренирования нижних дыхательных путей при:

- 1) сепсисе;
- 2) множественных переломах ребер и парадоксальном дыхании;
- 3) дыхательной недостаточности после торакальных операций.

IV. Для уменьшения «вредного» пространства при патологии дыхания на фоне свободных дыхательных путей, когда наблюдаются патологические ритмы дыхания вследствие:

- 1) тяжелой черепно-мозговой травмы или сочетанной травмы;
- 2) острых нарушений мозгового кровообращения;
- 3) опухолевых процессов головного мозга и др.

V. Трахеостомия необходима для применения искусственной вентиляции легких у больных с недостаточностью или отсутствием спонтанного дыхания при:

- 1) отравлении медикаментами (наркотиками, барбитуратами);
- 2) утоплении;
- 3) поражении электрическим током;
- 4) миастении;
- 5) столбняке;
- 6) клещевом энцефалите;
- 7) боковом амниотрофическом склерозе.

Вид обезболивания зависит от общего состояния больного. Вопрос об обезболивании при трахеостомии занимает особое место, и в то же время иногда при отсутствии времени на спасение больно-

го хирург вынужден прибегнуть к операции и без анестезии. Это бывает при асфиксии, когда болевая чувствительность понижается и больной находится в полубессознательном состоянии (Фейгин Г.А. и соавт., 1989).

Наиболее адекватным видом обезболивания трахеостомии является интубационный наркоз (Бунатян А.А., 1976; Перельман М.И., 1976), который обеспечивает свободную подачу кислорода, возможность отсасывания содержимого дыхательных путей, облегчает ориентировку, дает возможность оперировать без спешки, в спокойной обстановке, уменьшает вероятность возникновения опасных осложнений. Если интубация трахеи неосуществима или противопоказана (например, при травме хрящей гортани, перихондрите, обширных опухолях гортани), трахеостомию производят под местной анестезией.

Классическое описание техники трахеостомии

Верхняя трахеостомия. При выполнении верхней трахеостомии кольца трахеи вскрываются выше перешейка щитовидной железы. Применяются вертикальные и поперечные кожные разрезы. Вертикальный кожный разрез начинается от середины щитовидного хряща и книзу до яремной вырезки грудины, протяженность 4–5 см, поперечный кожный разрез располагается на 1–2 см ниже дуги перстневидного хряща. Сторонники поперечного разреза (Кузин М.И., 1971) считают, что поперечная рана на шее меньше зияет, быстрее заживает и лучше в косметическом отношении.

Вслед за кожей рассекают подкожную клетчатку и поверхностную фасцию шеи. Срединную вену смещают в сторону или пересекают между двумя жажимами. Тупыми крючками Фарабефа отводят в стороны грудино-подъязычные и грудино-щитовидные мышцы. Рассекают фасцию, соединяющую капсулу щитовидной железы с перстневидным хрящом. Выделенный перешеек щитовидной железы смещают книзу до обнажения верхних колец трахеи. После этого острым однозубым крючком, введенным в перстневидный хрящ, вытягивают и фиксируют трахею. В просвет трахеи через межкольцевое пространство вводят 0,5 мл 1% р-ра дикаина и скальпелем между 2-м и 3-м кольцами поперечным разрезом вскрывается трахея, после этого появляется характерный свистящий звук, обусловленный прохождением воздуха через узкую щель.

Кроме поперечного разреза между кольцами трахеи пользуются вертикальным разрезом с пересечением колец (Фейгин Г.А., 1989), а также иссечением переднего участка трахеи (Bjork V.O., 1955). В разрез трахеи вставляют трахеорасширитель и вводят трахеостомическую канюлю.

При выполнении операции под местной анестезией, без предварительной интубации разрез трахеи следует делать во время выдоха, так как во время вдоха задняя стенка дыхательного горла, граничащая с пищеводом, западает в его просвет и может быть ранена концом скальпеля.

Трахеостомическую канюлю фиксируют марлевыми держалками, продетыми через ушки щитка. Под щиток подкладывают марлевую салфетку, смазанную с внутренней стороны эмульсией или мазью.

Средняя трахеостомия. Производится кожный вертикальный разрез протяженностью от перстневидного хряща до яремной вырезки грудины. Послойно рассекают подкожную жировую клетчатку, поверхностную фасцию, срединные мышцы шеи отводят в стороны. Обнажают перешеек щитовидной железы, рассекают фасциальную связку между перстневидным хрящом и перешейком железы, отсепааровывают ее от трахеи. Рассекают перешеек щитовидной железы между двумя зажимами, а затем раздвигают в стороны и перевязывают его культи. Остальные этапы операции производятся, как при верхней трахеостомии.

Нижняя трахеостомия чаще производится у детей, поскольку перешеек щитовидной железы у них располагается высоко и с трудом смещается книзу. Этот вид трахеостомии особенно показан при стенозах верхнего отдела трахеи. Разрез кожи производят по средней линии от верхнего края перстневидного хряща до яремной вырезки. Через него рассекают жировую клетчатку, поверхностную и вторую фасции, последние — по желобоватому зонду во избежание повреждения яремной венозной дуги. Образующие ее поперечно расположенные вены оттягивают вниз и разрезают третью фасцию. Наружные мышцы гортани раздвигают в стороны.

На дне раны появляется перешеек щитовидной железы, ближе к груди — щитовидное венозное сплетение, а иногда (в 5–10% случаев) — щитовидная артерия. В связи с этим манипуляции в указанной зоне проводят осторожно. Перешеек отсепааровывают и оттягивают кверху и под ним рассекают 3-е и 4-е кольца трахеи, предварительно зафиксировав трахею острым крючком.

Нижняя трахеостомия в техническом отношении является более трудной.

Трахеотомия у детей имеет свои особенности и требует определенных навыков. Нужно учитывать, что шея у детей грудного возраста широкая и короткая. Хрящи гортани тонкие, эластичные и при пальпации через кожу могут плохо определяться. Выраженная щитовидная железа объясняет предпочтение нижней трахеостомии.

Дополнение №1

У детей до года разрез кожи желательнее начинать на 1 см ниже пальпируемой дуги перстневидного хряща, чтобы избежать обнаже-

ния перешейка щитовидной железы, который в этом возрасте находится на уровне дуги перстневидного хряща. У детей более старшего возраста положение перешейка щитовидной железы изменяется, он располагается ниже на уровне 2–3-го кольца трахеи. В любом случае перешеек щитовидной железы часто затрудняет доступ к трахее. Проф. Э.А.Цветков (1990) рекомендует в случаях обнажения перешейка его пересекать, так как если этого не сделать, то при возможной самопроизвольной деканюляции или при смене трахеостомической трубки перешеек может сместиться и перекрыть трахеостому, что приведет к асфиксии и затруднению интубации трахеостомической трубкой. Он также рекомендует оставлять интактными два кольца трахеи, так как у них малы межтрахеальные промежутки, а способность к демаркации воспаления снижена в силу возрастных особенностей.

Низкая эффективность дыхательного акта у детей требует более серьезного контроля над состоянием трахеостомической канюли. Обтурация трубки секретом возникает значительно чаще, чем у взрослых. Чаще возникают трудности при деканюляции. Трахеотомия детям должна проводиться исключительно под интубационным наркозом. Эффективность трахеотомии во многом определяется мероприятиями после нее, умелым ведением больного в послеоперационном периоде (Тышко Ф.А., 1978; Митин Ю.В., 1983; Понамарев Ю.Б. и др., 1983; Ruben R.J. et al., 1982 и др.).

В настоящее время существуют так называемые неклассические методы трахеостомии. Это чрескожная трахеостомия по различным методикам и трансларингеальная трахеостомия.

Эти виды трахеостомии применяются в основном у взрослых пациентов, их преимуществом является прежде всего экономическая выгода в сравнении с хирургической трахеотомией.

Упрощенные (срочные) виды горлосечения

При 4-й стадии стеноза гортани, когда нет условий и времени для выполнения типичной трахеостомии, при внезапной остановке дыхания следует произвести коникотомию, тиреотомию, крикотомию или, в крайнем случае, крикоконикотомию (рис. 23).

Несмотря на то что техника трахеостомии давно разработана и применяется широко, ошибки в проведении операции и неправильное послеоперационное ведение больного приводят к тяжелым осложнениям. В литературе описаны случаи летальных исходов в подобных клинических ситуациях. По данным J.W.Meade (1961), смертность при трахеостомии достигает 0,7–2,8%.

Осложнения, связанные с трахеостомией, делят на три группы (Мышкин Е.Н., 1976):

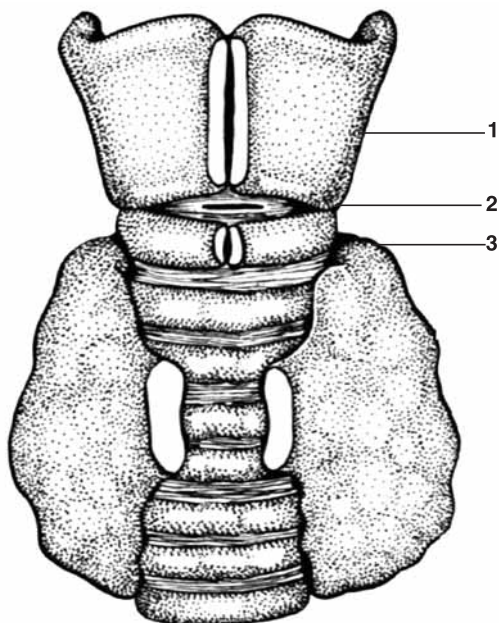


Рис. 23. Различные виды срочного горлосечения:
1 — тиреотомия, 2 — коникотомия, 3 — крикотомия

- 1) осложнения, возникающие во время трахеостомий;
- 2) ранние послеоперационные осложнения;
- 3) поздние послеоперационные осложнения.

Варианты осложнений при трахеотомии и время их возникновения

| Время появления осложнений | Осложнения |
|-------------------------------------|--|
| Интраоперационные | Кровотечение, острое нарушение вентиляции, повреждение трахеи или гортани, повреждение паратрахеальных структур, воздушная эмболия, остановка дыхания |
| Ранний послеоперационный период | Вторичные кровотечения, некроз стенки трахеи, подкожная эмфизема, пневмоторакс или пневмомедиастинум, обтурация трубки, дислокация трубки, раневая инфекция |
| Отдаленный послеоперационный период | Кровотечения, трахеопищеводный свищ, ларинготрахеальный стеноз, гранулематозные разрастания в трахее, кожно-трахеальный свищ, грубый гипертрофический рубец на шее |

Не останавливаясь подробно на осложнениях трахеотомии, нужно отметить, что в связи с предварительной интубацией дыхательных путей перед проведением трахеотомии в последнее время число осложнений значительно уменьшилось.

Набор инструментов для проведения трахеостомии

Трахеостомические трубки различного размера, скальпель, ножницы, кровоостанавливающие зажимы, однозубый острый крючок, небольшой тупой крючок, тупые крючки Фарабефа, 3–4-зубые ранорасширители, анатомические и хирургические пинцеты, трахеорасширитель Труссо, иглодержатель, несколько игл и шприцы для инфильтрационной анестезии и введения анестетика в просвет трахеи. Помимо этого набора необходимо иметь 0,5% р-р новокаина, 1–3% р-р дикаина, шовный материал, марлевые шарики, турунды, салфетки и тесемки для фиксации трахеостомической канюли.

Особого внимания требует рассмотрение такого заболевания, как **острый стенозирующий ларинготрахеобронхит (ОСЛТБ)** у детей. Это заболевание всегда возникает на фоне вирусной инфекции. Постепенно к обычной клинической картине присоединяется охриплость, потом сухой, а далее кашель с мокротой; нарастают признаки стеноза гортани: инспираторная одышка и втяжение податливых мест грудной клетки, акроцианоз, ребенок может находиться только в полусидячем положении. Заболевание развивается в течение нескольких дней на фоне высокой температуры, ОРВИ. В этих случаях показана срочная госпитализация ребенка в специализированное ЛОР-отделение или реанимационное отделение.

Острый стенозирующий ларинготрахеобронхит в 70,3% случаев встречается у детей до 3 лет.

Патогенез острого стенозирующего ларинготрахеобронхита изучен недостаточно. Однако известно, что стенозирование просвета гортани и трахеи обусловлено тремя компонентами.

Во-первых, клинические наблюдения показывают, что наиболее выраженные патологические изменения при этом заболевании наблюдаются в подскладковом пространстве гортани — от небольшого отека до язвенно-некротических поражений, что обуславливает появление лающего кашля и различную степень стенотического дыхания. **Во-вторых**, спазмом мышц гортани, трахеи и бронхов за счет интоксикации. **В-третьих**, гиперсекрецией желез слизистой оболочки трахеи и бронхов. Этот фактор оказывает значительное влияние на степень выраженности стеноза.

Скопление в просвете дыхательных путей большого количества вязкого, густого, трудно отхаркиваемого экссудата, нередко засыхающего

в корки, приводит к дальнейшему сужению просвета дыхательных путей. Все это ухудшает дыхание, обуславливает неравномерную вентиляцию легких, способствует развитию гипоксемии, а затем и гипоксии. Накопление в воспаленных тканях недоокисленных продуктов и гистаминоподобных веществ увеличивает проницаемость клеточных мембран, что также способствует нарастанию отека слизистой оболочки дыхательных путей.

При недостатке кислорода развивается двигательное беспокойство ребенка, учащается дыхание, значительно повышается и без того высокая потребность детского организма в кислороде. Постепенно возникает тканевая гипоксия. Этому способствует интоксикация, вызываемая вирусной и бактериальной инфекцией.

Из факторов, способствующих развитию ОСЛТБ, следует упомянуть возраст и пол ребенка. Это заболевание наблюдается преимущественно у детей до 3 лет и в 2–3 раза чаще у мальчиков.

Таким образом, в патогенезе отека слизистой оболочки дыхательных путей, особенно подскладочного пространства, участвует ряд факторов, которые в конечном итоге приводят к его нарастанию, увеличению сужения просвета дыхательной трубки и стенозу.

Клиника. Ведущий симптом ОСЛТБ — стенотическое дыхание развивается быстро, в течение нескольких часов или дней.

Нередко стеноз появляется после приступа кашля ночью на фоне слабо выраженных симптомов острой респираторной инфекции. Характерен лающий кашель и изменение голоса.

Тяжесть течения заболевания обуславливается видом острой респираторной инфекции, которым осложнился ОСЛТБ, и степенью стеноза. Чем более выражена общая интоксикация и чем больше степень стеноза, тем тяжелее протекает ОСЛТБ. Тяжесть заболевания усугубляется присоединением различных осложнений: пневмонии, бронхоолита, нейротоксикоза, диспепсии и др.

По характеру патологического процесса в дыхательных путях различают следующие формы ОСЛТБ: 1) отечную, 2) катарально-отечную, 3) отечно-инфильтративную, 4) фибринозно-гнойную, 5) геморрагическую, 6) язвенно-некротическую.

Отечная форма ОСЛТБ сопровождается резко выраженным отеком слизистой оболочки надгортанника, черпалонадгортанных складок и области черпаловидных хрящей, т. е. наружного кольца гортани. В результате возникает различная степень стеноза дыхательных путей.

Катарально-отечная форма ОСЛТБ характеризуется гиперемией слизистой оболочки гортани и трахеи, отеком ее в подскладковом пространстве в виде небольших сероватого цвета валиков, умеренно суживающих просвет. На стенках дыхательных путей отмечается скопление вязкой слизи или слизисто-гнойного экссудата.

При отечно-инфильтративной форме слизистая оболочка гортани и трахеи гиперемирована, набухшая. В подскладковом пространстве видны серо-розовые валики, значительно суживающие просвет гортани. В просвете гортани и трахеи скапливается слизисто-гнойный экссудат, нередко намокнувшие корки.

Фибринозно-гнойная форма протекает с инфильтрацией слизистой оболочки гортани, особенно в подскладковом пространстве. С появлением большого количества сухих гнойных корок, фибринозных налетов просвет гортани резко сужен.

Фибринозно-гнойные наложения нередко встречаются в трахее, а иногда и на слизистой оболочке бронхов. В просвете дыхательных путей обнаруживается большое количество слизисто-гнойных выделений.

Геморрагическая форма ОСЛТБ характеризуется множественными кровоизлияниями в слизистую оболочку гортани, трахеи и бронхов, наличием валиков отечной и инфильтрированной слизистой оболочки в подскладковом пространстве, резко суживающих его просвет. Слизистая оболочка дыхательных путей сухая, покрыта большим количеством кровянистых корок.

При язвенно-некротической форме наблюдаются отек, инфильтрация и массивные некротические налеты в подскладковом пространстве с переходом на голосовые складки, что приводит к резкому сужению просвета гортани. В просвете дыхательных путей обнаруживается большое количество гнойного экссудата.

В клиническом течении ОСЛТБ отмечается следующая закономерность. При легкой степени течения этого заболевания наблюдаются преимущественно катарально-отечная и отечно-инфильтративная формы заболевания, стеноз 1-й или 2-й степени. Остальные клинические формы ОСЛТБ встречаются у лиц со средней и тяжелой степенью заболевания. У них чаще развивается стеноз 3-й и 4-й степени, присоединяются токсикоз, нарушение обменных процессов, электролитного баланса, нарастает тяжелая интоксикация.

Летальность при ОСЛТБ остается очень высокой и занимает одно из первых мест в педиатрической практике. Так, Г.Г.Островский (1977) указывает на высокий процент летальности: среди детей, перенесших трахеотомию, — 27,2%; среди находившихся на продленной интубации — 20,9%.

Диагностика ОСЛТБ не представляет больших затруднений. Для него характерны лающий кашель и шумное стенотическое дыхание. Наиболее ценной в диагностике данного заболевания является прямая ларингоскопия, которая позволяет поставить окончательный диагноз и избежать диагностической ошибки.

В то же время в умелых руках прямая ларингоскопия является не только диагностическим, но и лечебным методом. При проведении

прямой ларингоскопии в результате кашлевого толчка, сопровождающего эту процедуру, из просвета трахеи выбрасывается значительное количество слизисто-гнойного отделяемого.

В лечении больных ОСЛТБ исключительно важны вопросы организации лечебного процесса.

Большинство авторов, занимающихся данным вопросом, считают необходимым создание специализированных отделений с целью обеспечения больных своевременной и высококвалифицированной врачебной помощью: оториноларингологической, реаниматологической и педиатрической (Солдатов И.Б., 1979; Митин Ю.В., 1983; Gimesi M. et al., 1981 и др.). Отделение для больных ОСЛТБ должно состоять из боксов, иметь эндоскопический и процедурный кабинеты, куда централизованно подводится кислород, оснащаются ингаляционными установками и электроотсосами. В отделении должны быть условия для проведения продленной интубации и трахеотомии.

Неотложная помощь складывается из мероприятий патогенетической и симптоматической терапии, направленной на восстановление проходимости дыхательных путей и устранение гипоксемии (Евдощенко Е.А., 1978; Енин И.П., Власов Л.И., 1983 и др.).

Все авторы, занимающиеся лечением ОСЛТБ, считают, что оно обязательно должно быть комплексным. Сразу же при поступлении ребенка в стационар начинается интенсивная терапия, включающая следующие средства: противоотечные, противовоспалительные, гипосенсибилизирующие, дезинтоксикационные, спазмолитические, седативные, литические смеси, гормонотерапия, протеолитические ферменты, раствор бикарбоната натрия, кислородотерапия, ингаляции лекарственных веществ, отвлекающие процедуры.

Практически все лекарственные средства вводятся парентерально, преимущественно внутривенно. При необходимости производят венесекцию.

Характер назначаемых лечебных мероприятий во многом зависит от степени стеноза, тяжести течения заболевания, возраста ребенка и формы клинического течения ОСЛТБ.

В большинстве случаев такая интенсивная терапия способствует уменьшению стеноза в течение 2–3 часов. Если в течение 3–4 часов интенсивной терапии ребенка не удастся вывести из тяжелого состояния, стеноз 3-й степени не уменьшается или даже нарастает, то необходимо провести немедленную продленную интубацию, которая является первым этапом интенсивной терапии больного при декомпенсированной форме стеноза. Вторым этапом является трахеотомия. Названные методы не являются конкурирующими, они обладают различ-

ными возможностями и представляют собой различные этапы в лечении ОСЛТБ.

Интубацию во всех случаях рекомендуют делать назотрахеальную, используя специальные термопластические трубки. Смена трубки производится каждые сутки. При этом хотя бы кратковременно ребенку дают подышать через гортань. Такой прием предохраняет гортань и трахею от образования пролежней и грануляций. Каждая последующая интубация сопровождается осмотром гортани и решением вопроса о целесообразности продления интубации. Как правило, неэффективность продленной интубации в течение 7–10 дней расценивается как показание к трахеотомии.

Однако сроки наложения трахеостомы строго индивидуальны и решаются конкретно для каждого больного, так же как и сроки деканюляции. Основными критериями являются общее состояние ребенка, состояние гортани и трахеи, отсутствие воспалительного процесса в легких.

Литература:

1. *Бабияк В.И., Накатис Я.А.* Оториноларингология. СПб: Гиппократ. 2005. 800 с.
2. *Евдощенко Е.А.* Острые стенозы гортани и трахеи и их лечение // Журнал ушных, носовых и горловых болезней. 1978. №3. С. 82–86.
3. *Митин Ю.В.* Острый ларинготрахеит у детей. М.: Медицина. 1986. 208 с.
4. *Пальчун В.Т., Магомедов М.М., Лучихин Л.А.* Оториноларингология. М.: Медицина. 2002.
5. *Паршин В.Д.* Трахеостомия. Показания. Техника. Осложнения и их лечение. М.: ГЭОТАР-Медиа. 2008. 173 с.
6. *Плужников М.С., Дискаленко В.В., Блоцкий А.А.* Пособие по изучению оториноларингологии в медицинских вузах. СПб: Диалог. 2006.
7. *Солдатов И.Б.* Лекции по оториноларингологии. М.: Медицина. 1994.
8. *Солдатов И.Б., Гофман В.Р.* Оториноларингология. СПб. 2001.
9. *Ундриц В.Ф., Хитов К.Л., Лозанов Н.Н., Супрунов В.К.* Болезни уха, горла и носа. Медгиз. Ленинградское отделение. 1960.
10. *Фейгин Г.А., Кадыров М.М., Фейгин Д.Г.* Что нужно знать о трахеостомии. Фрунзе: «Кыргызстан». 1989. 91 с.

Контрольные вопросы:

1. Определение стеноза гортани. Классификация стенозов.
2. Степени стеноза гортани и трахеи.
3. Принципы лечения стеноза гортани и трахеи.
4. Виды интубации трахеи.
5. Трахеостомия. Показания к проведению операции.
6. Виды трахеотомии. Техника наложения трахеостомы.
7. Осложнения трахеотомии.
8. Этиология и патогенез ОСЛТБ.
9. Клиника ОСЛТБ. Классификация.
10. Лечение ОСЛТБ.

Лекция 8. Слуховой и вестибулярный анализаторы. Клиническая анатомия наружного, среднего и внутреннего уха

*Я люблю и почитаю науку,
равно как и тех, кто ею владеет.
И когда наукой пользуются как должно,
это самое благородное и мощное
из приобретений рода человеческого.*
Монтень

Цель. Краткое представление клинических особенностей строения и функции всех отделов уха. Современные методы исследования слуховой и вестибулярной функций.

Тезисы:

1. Клиническая анатомия наружного и среднего уха.
2. Строение барабанной полости.
3. Строение и функции слуховой трубы.
4. Строение спирального органа, проводящие пути и центры слухового анализатора.
5. Звукопроводение и звуковосприятие. Теории слуха.
6. Методы исследования слуха.
7. Физиология вестибулярного анализатора.

Иллюстративный материал: презентация, таблицы, камертоны, аудиограммы.

Слуховой анализатор подразделяется на периферический отдел, проводящие пути и корковый конец. Периферический отдел слухового анализатора обычно разделяют на звукопроводящий и звуковоспринимающий аппараты. К звукопроводящему аппарату относят наружное и среднее ухо, а также пери- и эндолимфатическое пространства внутреннего уха, базилярную пластинку и преддверную мембрану улитки.

Звуковоспринимающий аппарат представлен периферическим прибором — спиральным (кортиевым) органом. Звукопроводящий аппарат служит для доставки звука к рецептору.

Звуковоспринимающий аппарат трансформирует механические колебания в процесс нервного возбуждения.

Анатомически ухо подразделяют на наружное, среднее и внутреннее.

Наружное ухо состоит из ушной раковины и наружного слухового прохода. Ушная раковина представляет собой своеобразный рупор, со-

бирающий и направляющий звуковые волны в наружный слуховой проход. Помимо этого ушная раковина имеет значение в ототопике.

Помните в известной сказке Шарля Перро: «Бабушка, зачем тебе такие большие уши?» — «Это чтобы лучше тебя слышать, дитя мое».

Рассматривая роль ушной раковины и наружного слухового прохода в механизме звукопроводения, небезынтересно привести описание наружного уха величайшего итальянского скрипача Никколо Паганини, которое сделал его личный врач и биограф Ф. Беннати, пытаясь найти объяснение феноменальности Паганини и в анатомо-физиологических особенностях его организма.

В своей статье «Физиологические заметки о Никколо Паганини» он писал так: «Музыкальная тонкость слуха Паганини превосходит все, что можно вообразить себе... Ушные раковины поразительно приспособлены для улавливания звуковых волн, слуховой канал, широкий и глубокий, выступающая часть резко выделяется; все контуры ушей четко обрисованы. Невозможно найти ухо более крупное, лучших пропорций во всех частях и более энергично очерченное».

В 1957 г. французский врач Ножье на основании древней китайской медицины (Гаваа Лувсан, 1991) предложил рассматривать наружное ухо как перевернутый эмбрион в утробе матери, причем в ушной раковине тело человека и все органы проецируются так же, как в коре головного мозга. Действительно, если мы поместим рядом рисунки уха и человеческого зародыша, находящегося в утробе матери, то обнаружим поразительное сходство очертаний: головка эмбриона соответствует мочке уха, ягодичная область с поджатыми к животу ножками — верхнему завитку ушной раковины и т. д. Но еще более удивительно, что и внутренние структуры эмбриона и ушной раковины практически идентичны. Если мы наложим два рисунка один на другой, то обнаружим, что биологически активные точки на ушной раковине расположены именно там, где у зародыша находится соответствующий орган (рис. 24).

Если на всем человеческом теле обнаружено около 700 биологически активных точек, то на одном только ухе — свыше 100. Только в мочке уха находятся 11 точек, связанных с глазами, зубами, языком, мышцами лица и др. Аурикулярные точки расположены в определенном порядке и у здорового человека ничем не проявляются.

При острых заболеваниях соответствующие точки становятся болезненными при надавливании. Поэтому неудачный прокол может задеть какую-то точку и спровоцировать обострение хронического заболевания или вызвать заболевание того органа, который рефлекторно связан с данной акупунктурной точкой (Лувсан Г., 1991; Блоцкий А.А. с соавт., 2013).

Наружный слуховой проход служит для проведения звуковых колебаний в среднее ухо и избирательного их усиления на отдельных резонансных частотах.

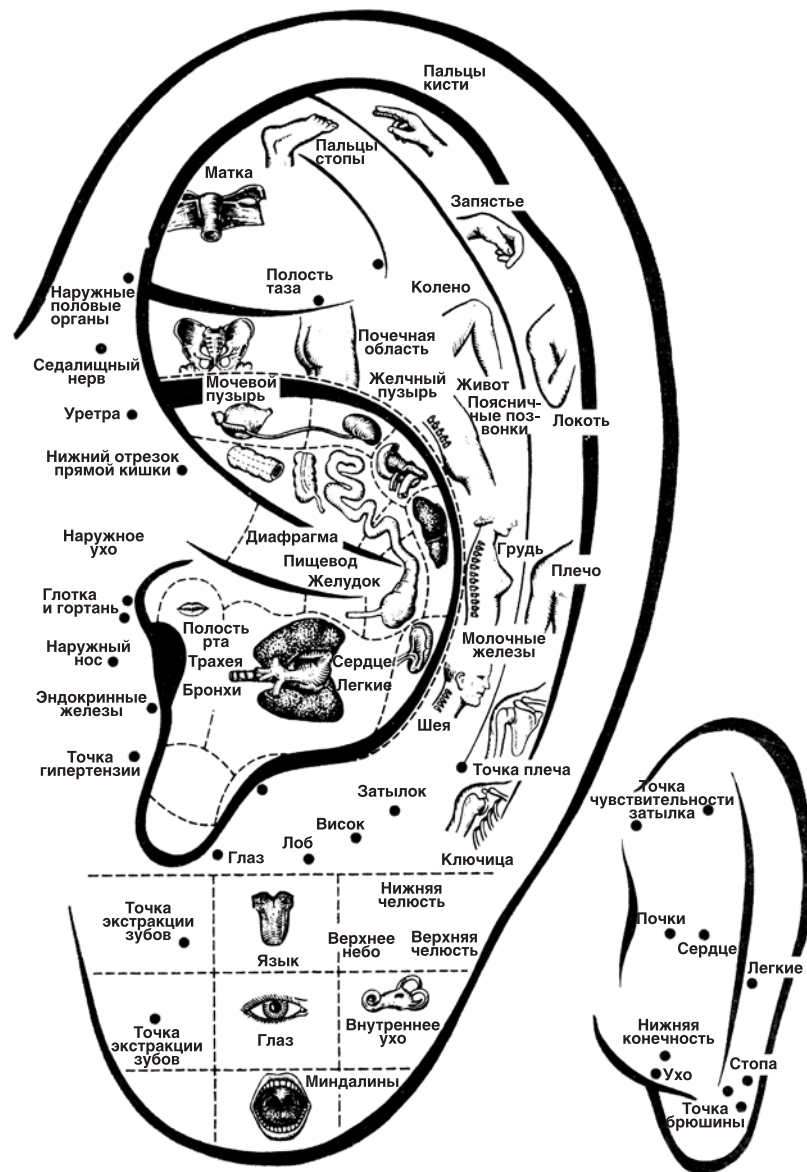


Рис. 24. Картография ушной раковины по Nogier (указана проекция частей тела и внутренних органов)

Ушная раковина образует с боковой поверхностью головы индивидуально варьирующий острый угол, обращенный кзади. Ее верхний конец соответствует примерно уровню верхнего края глазницы; нижний — уровню кончика носа. На ней различают наружную, вогнутую поверхность и медиальную, обращенную к голове, выпуклую поверхность. На первой имеется целый ряд возвышений и углублений. Хрящевой остов состоит из эластического хряща, который повторяет форму ушной раковины без мочки. Подразделение ушной раковины на вогнутые и выпуклые области имеет большое практическое значение при выполнении пластических операций.

Объем хрящевой ткани в вогнутых областях ушной раковины значительно не влияет на внешний вид человека, поэтому она может использоваться в качестве материала для трансплантатов, а верхняя часть завитка ушной раковины применяется для закрытия дефектов носа.

Наружный слуховой проход имеет два отдела: кожно-хрящевой и костный.

Основу первого составляет неполная хрящевая трубка или желоб, открытый кзади и кверху. Хрящевой желобок на своем протяжении прерывается вертикальными вырезками, так называемыми санториниевыми щелями, заполненными фиброзной тканью. Через эти щели инфекция из слухового прохода может распространяться на капсулу височно-нижнечелюстного сустава и околоушную железу и наоборот.

Длина наружного слухового прохода — 35 мм; 2/3 — кожно-хрящевой, 1/3 — костный отдел. В первом отделе обыкновенная кожа, толщиной 1–2 мм, богатая волосами, в мешочки которых открываются сальные железы. В более глубоких слоях имеются серные железы. В костном отделе кожный покров лишен волос и желез, тесно связан с надкостницей и постепенно становится тоньше, переходя на барабанную перепонку в виде эпидермиса.

Кровоснабжение. Передняя поверхность ушной раковины и наружный отдел слухового прохода кровоснабжаются *a. temporalis superficialis*. Задняя поверхность раковины — *a. auricularis post.*

Иннервация. Двигательная — *n. facialis*. Чувствительная — *n. auriculotemporalis* (от 3-й ветви тройничного нерва). Кожа наружного слухового прохода получает чувствительные нервы от *n. vagus* (нерв Арнольда), поэтому при раздражении кожи наружного слухового прохода отмечается рефлекторный кашель.

На границе наружного слухового прохода и среднего уха находится барабанная перепонка, отделяющая их друг от друга (рис. 25).

Барабанная перепонка (*tympan, tympani*), составляя дно наружного слухового прохода, состоит из трех слоев: наружного — эпидермиса, внутреннего — слизистой оболочки и среднего — соединительнотканного. В последнем различают наружные, расположенные радиально,

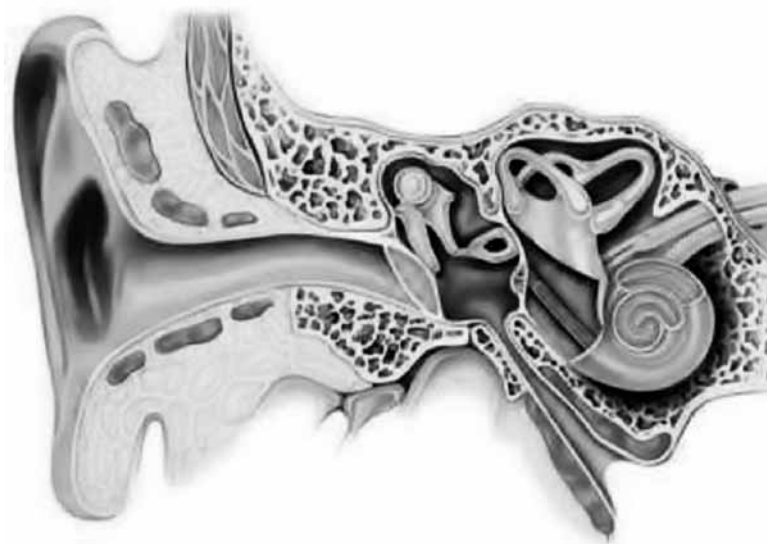


Рис. 25. Анатомическое строение уха

и внутренние, циркулярные, эластические волокна. Средний слой отсутствует в расслабленной части барабанной перепонки.

Кроме того, в расслабленной части барабанной перепонки отсутствует костное кольцо *annulus tympanicus*, и она прикрепляется непосредственно к *incisura Rivini*.

Толщина барабанной перепонки составляет 0,1 мм, ее вертикальный диаметр равен 9–10 мм, горизонтальный — на 1 мм меньше. Барабанная перепонка расположена косо и составляет с верхней стенкой наружного слухового прохода угол примерно 140 градусов. В центре натянутой части барабанная перепонка имеет воронкообразное втяжение. Глубина его равна примерно 2 мм. Общая площадь барабанной перепонки составляет 85 кв. мм, но физиологически активная площадь составляет 55 кв. мм.

Барабанную перепонку принято делить на квадранты: условно проводят вертикальную линию по ходу рукоятки молоточка до нижнего края барабанной перепонки и перпендикулярно к ней вторую линию, проходящую через *umbo*. Барабанная перепонка таким образом делится на передневерхний, передненижний, задневерхний и задненижний квадранты.

Барабанная перепонка очень прочная, сравнительно малоэластичная мембрана.

Система **среднего уха** представляет сообщаемые между собой полости: барабанную, слуховую трубу, пещеру и связанные с ней воздухоносные клетки сосцевидного отростка.

Барабанная полость (*cavum tympani*) представляет собой неправильной формы щелевидное пространство в височной кости, несколько напоминающее удлинненный куб.

Она помещается между барабанной перепонкой и лабиринтной стенкой и делится на 3 этажа: верхний — аттик (чердак) (эпитимпанум) — находится выше верхнего полюса барабанной перепонки, средний (мезотимпанум) соответствует расположению натянутой части барабанной перепонки, нижний (гипотимпанум) представляет собой небольшое углубление ниже уровня прикрепления барабанной перепонки.

В аттике помещаются головка молоточка и тело наковальни. Сверху он отделен от средней черепной ямки тонкой костной пластинкой (*tegmen tympani*). В латеральном отделе проходит *sutura petrosquamosa*. Боковая (латеральная) стенка аттика образована медиальным отделом верхней стенки костного слухового прохода.

В барабанной полости содержатся цепь слуховых косточек, их связки, сухожилия мышц, сосуды и барабанная струна, которые заключены в дубликатуру слизистой оболочки. Дубликатура слизистой оболочки играет роль разделительной мембраны, так называемой тимпанальной диафрагмы, которая отделяет мезотимпанум от аттикоантральной области.

В ней имеются два небольших, но постоянных отверстия — переднее и заднее. Переднее ведет в передние отделы аттика, заднее — в задние отделы.

В условиях воспаления эти отверстия могут перекрываться, и средняя часть барабанной полости может оказаться изолированной от верхней.

Складки слизистой оболочки вместе с костными структурами формируют также карманы барабанной полости. Наибольшее значение из них имеют **верхний** карман барабанной полости (пространство Пруссака) и **лицевой**, или фациальный, синус. Эти синусы, как и тимпанальная диафрагма, имеют большое значение в развитии воспалительного процесса, способствуя образованию замкнутых очагов воспаления.

Находящиеся в барабанной полости три маленькие слуховые косточки носят по своему виду названия молоточка, наковальни и стремени. Молоточек (*malleus*) снабжен округлой головкой (*caput mallei*), которая при посредстве шейки (*collum mallei*) соединяется с рукояткой (*manubrium mallei*). Наковальня (*incus*) имеет тело (*corpus incudis*) и два расходящихся отростка, из которых один, более короткий (*crus breve*), направлен назад и опирается в ямку, а другой, длинный (*crus longum*), идет параллельно рукоятке молоточка, медиально и кзади от нее, и на своем конце имеет небольшое овальное утолщение (*processus lenticularis*), сочленяющееся со стремнем. Стремя (*stapes*) по форме оправдывает свое название и состоит из маленькой головки (*caput stapedis*),

несущей сочленовную поверхность для *processus lenticularis* наковальни и двух ножек: передней, более прямой (*crus anterior*), и задней, более изогнутой (*crus posterior*), которые соединяются с овальной пластинкой (*basis stapedis*), вставленной в окно преддверия.

В местах сочленений слуховых косточек между собой образуются два настоящих сустава с ограниченной подвижностью: *articulatio incudomallearis* и *articulatio incudostapedia*. Пластинка стремени соединяется с краями *fenestra vestibuli* при посредстве соединительной ткани, *syndesmosis tympanostapedia*. Слуховые косточки укреплены, кроме того, еще несколькими отдельными связками. В целом все три слуховые косточки представляют более или менее подвижную цепь, идущую поперек барабанной полости от барабанной перепонки к лабиринту. Подвижность косточек постепенно уменьшается в направлении от молоточка к стремечку, что предохраняет спиральный орган, расположенный во внутреннем ухе, от чрезмерных сотрясений и резких звуков. Цепь косточек выполняет две функции: 1) костную проводимость звука и 2) механическую передачу звуковых колебаний к овальному окну преддверия (*fenestra vestibuli*).

Слуховые косточки — молоточек, наковальня и стремечко — являются самыми маленькими косточками человека. Самая маленькая — стремечко — весит 2,5 мг, площадь ее подножной пластинки — около 3 кв. мм.

Слуховые косточки образуют рычажную систему, причем экскурсия подножной пластинки составляет примерно 1/2–2/3 того расстояния, которое проходит при колебании центр барабанной перепонки, в результате чего получается выигрыш в силе в 1,5–2 раза.

В барабанной полости располагаются две мышцы: мышца, натягивающая барабанную перепонку, и стремени мышца (самая миниатюрная мышца тела).

Слуховая труба (евстахиева — по имени впервые описавшего ее как анатомическое образование в XVI веке итальянского ученого Бартоломео Евстахия) представляет собой канал, выстланный слизистой оболочкой, длиной 40 мм, который соединяет носоглотку с барабанной полостью.

Фарингеальное устье расположено на латеральной стенке носоглотки, на уровне заднего конца нижней носовой раковины. Барабанное устье находится в передненижнем отделе передней стенки барабанной полости. У взрослого барабанное устье находится приблизительно на 2 см выше глоточного. Таким образом, у взрослого слуховая труба направлена книзу, кпереди и кнутри в сторону носоглотки. У ребенка труба короче, шире и расположена более горизонтально (Кобрак Г.Г., 1963).

Совершенно замечательную книгу о строении и функции слуховой трубы издали в 2003 г. проф. Анатолий Игнатьевич Лопотко со своей

коллегой проф. Марией Юрьевной Бобошко, высокий интеллект и глубочайшие профессиональные знания авторов сделали эту книгу настольной не только для врачей-оториноларингологов, но и для широкого круга читателей, интересующихся проблемами слуха.

Слуховая труба (Бобошко М.Ю., Лопотко А.И., 2003) состоит из двух отделов — костного и хрящевого. С возрастом меняется не только длина трубы, но и соотношение длин костного и хрящевого отделов. У взрослого человека на костную часть приходится примерно одна треть длины слуховой трубы, а две трети занимает хрящевая часть. По данным Н.И.Пирогова (1859), костная часть взрослого имеет длину 12,5–15 мм, а хрящевая — 25–30 мм. У новорожденных оба отдела слуховой трубы почти равны.

Просвет слуховой трубы постепенно уменьшается по направлению от обоих устьев к месту соединения костного и хрящевого отделов. Это самое узкое место называется перешейком.

Различают три основные функции слуховой трубы: вентиляционную, дренажную и защитную (Солдатов И.Б. и др., 1982; Mulder J.J. et al., 1998; Suzuki C. et al., 1998; Leuwer R., Koch U., 1999 и др.).

Вентиляционную функцию слуховой трубы называют также аэродинамической, бароаккомодационной, эквипрессорной и др.

Она заключается в поддержании давления в барабанной полости на уровне атмосферного. Слуховая труба обеспечивает связь между носоглоткой и полостью среднего уха, а следовательно, между атмосферным давлением и внутрибарабанным давлением. Однако для осуществления вентиляционной функции недостаточно простой анатомической проходимости слуховой трубы для воздуха. Очень важную роль играют процессы регуляции открытия и закрытия просвета трубы и скорость реализации этих функций.

В настоящее время классическое представление о вентиляционной функции слуховой трубы сводится к тому, что труба в покое закрыта, а открывается во время глотания, зевания, чихания, при жевании, крике.

Принято считать, что закрытие трубы совершается пассивно, а открытие — активно, за счет сокращения глоточной мускулатуры (*m. tensor veli palatine*, *m. levator veli palatine*, *m. salpingopharyngeus*).

Активное участие в осуществлении вентиляции барабанной полости принимает и барабанная перепонка, движение которой регулируется мышцей молоточка.

Основным физиологическим механизмом, благодаря которому осуществляется вентиляционная функция слуховой трубы, является **акт глотания**.

Дренажная функция слуховой трубы обеспечивает отток секрета из барабанной полости в носоглотку. Ее называют также функцией клиренса (от англ. «очищение»). Различают два основных механизма дренирования: **мукоцилиарный** — за счет перемещения в сторону носог-

лотки слизи благодаря движению ресничек мерцательного эпителия и **отсасывающий** — за счет сокращения перитубарных мышц (Niwa H. et al., 1990).

Защитная функция слуховой трубы предохраняет среднее ухо от инфекции, перепадов давления и действия шумов.

Наиболее важным фактором для защиты уха является физиологическое закрытие трубы в состоянии покоя. Кроме того, существуют и другие компоненты противомикробной защитной функции трубы: мукоцилиарный, секреторный, фагоцитарный (Бобошко М.Ю., Лопотко А.И., 2003).

Система воздухоносных полостей сосцевидного отростка вместе с антрумом представляет собой ретротимпанальный воздушный резервуар, который можно рассматривать как придаточную для барабанной полости систему пазух по аналогии с околоносовыми пазухами. Формирование сосцевидного отростка заканчивается к концу 3-го года жизни. Пневматизация отростка может затягиваться до 10 лет. У новорожденного уже есть антрум — это самая большая и постоянная клетка сосцевидного отростка, соединяющаяся с аттиком через *aditus ad antrum*. Антрум помещается на глубине приблизительно 2 см от поверхности кости. Верхней границей сосцевидного отростка служит *linea temporalis*, которая является продолжением скулового отростка и примерно соответствует уровню средней черепной ямки. Переднюю границу сосцевидного отростка составляет задняя стенка наружного слухового прохода, у заднего края которой имеется выступ (Henle) — *spina suprameatum*. Этот выступ имеет важное значение в отоларингологии, так как соответствует проекции антрума.

Степень пневматизации в значительной мере варьирует: различают пневматический тип строения отростка — при чрезмерной пневматизации, диплоэтический, когда воздухоносных клеток мало, а также смешанный, при котором в сосцевидном отростке ячеистые участки чередуются с участками диплоэтической кости.

Склеротический тип отростка с отсутствием клеток или с их минимальным количеством наблюдается при патологической задержке пневматизации.

Кровоснабжение среднего уха осуществляют различные ветви наружной сонной артерии и частично — внутренней.

Ткани среднего уха иннервируются веточками лицевого, языкоглоточного, симпатического и тройничного нервов. Общность источников иннервации уха и верхних дыхательных путей позволяет объяснить появление отраженной боли в ухе при заболеваниях зубов, челюстей, глотки, гортани.

Барабанная струна как ветвь лицевого нерва является по существу ветвью промежуточного нерва, содержащего сенсорные, вкусовые, секреторные и кожные сенсорные волокна.

Анатомические особенности уха у детей, играющие важную клиническую роль:

1. В раннем детстве слуховая труба короче, шире, расположена более горизонтально, чем у взрослых.
2. В среднем ухе у новорожденных и грудных детей имеется миксоидная ткань — рыхлая студенистая соединительная ткань, являющаяся благоприятной средой для развития микроорганизмов.
3. У новорожденных в барабанной полости может быть околоплодная жидкость.
4. Отсутствие приобретенного иммунитета.
5. Грудные дети почти постоянно находятся в горизонтальном положении, поэтому молоко при срыгивании попадает в слуховую трубу и барабанную полость.
6. Более подвержены общим инфекционным заболеваниям, которые осложняются острым средним отитом.
7. Часто у детей имеется гипертрофия лимфаденоидной ткани глотки, способствующая возникновению и затяжному течению острого отита.

Внутреннее ухо (лабиринт)

Лабиринт — слово греческое; в греческой мифологии это огромное здание на острове Крит с множеством запутанных ходов, построенное искусным архитектором и скульптором Дедалом для царя Миноса. В лабиринте находилось чудовище Минотавр, которого убил афинский герой Тезей.

Ушному лабиринту дали такое название в связи с его сложностью строения.

Он состоит из ряда сообщающихся между собой полостей и ходов, имеющих соединительнотканную оболочку (перепончатый лабиринт) и заключенных в костный лабиринт, который, в свою очередь, замурован в толще пирамиды височной кости. Костный лабиринт заполнен жидкостью — перилимфой, а перепончатый — эндолимфой. Жидкости отличаются по электролитному составу. Эндолимфа представляет собой фильтрат перилимфы, характеризующийся совершенно иной концентрацией ионов натрия и калия.

Костный лабиринт разделяется на улитку, преддверие и полукружные каналы. Преддверие и основной завиток улитки составляют медиальную стенку барабанной полости. Преддверие сообщается с последней при помощи овального и круглого окон. Полукружные каналы расположены в трех взаимно перпендикулярных плоскостях. Каждый канал имеет расширенный ампулярный конец. Простые концы вертикальных полукружных каналов сливаются в общее колено. Латеральный канал подходит вплотную к входу в пещеру, составляя его ме-

диальную стенку. Костная улитка состоит из спирально завитого во-круг стержня канала, который у человека имеет 2,5 оборота.

Перепончатый лабиринт состоит из улиткового протока, двух мешочков преддверия, сферического и эллиптического, и полукружных протоков. В улитковом протоке на базилярной мембране расположен рецептор слухового анализатора — спиральный (кортиев) орган. **Кортиев орган** состоит из одного ряда внутренних волосковых клеток, трех рядов наружных волосковых клеток, опорных клеток, а также столбовых клеток. Между наружными волосковыми клетками расположены опорные клетки Дейтерса, а снаружи от них — опорные клетки Гензена и Клаудиуса. Столбовые клетки образуют туннель кортиева органа. Базилярная мембрана состоит из 2400 поперечно расположенных волокон — слуховых струн.

Они наиболее длинные и толстые у верхушки улитки, а короткие и тонкие — у ее основания. Волокна улиткового нерва контактируют с внутренними и наружными волосковыми клетками, которые, как и в вестибулярном аппарате, являются вторично чувствующими механорецепторными клетками, имеющими около 50 коротких волосков — стереоцилий и один длинный — киноцилию. Волосковые клетки улиткового протока омываются особой жидкостью — кортилимфой.

В чувствительных клетках спирального органа происходит трансформация механической энергии в процесс нервного возбуждения. Возникающие при этом импульсы направляются в спиральный узел улитки и далее по улитковому корешку n. vestibulocohlearis в мостомозжечковый треугольник и продолговатый мозг, где первый нейрон заканчивается в вентральном и дорсальном улитковых ядрах. Далее волокна частью перекрещиваются в мосту, частью идут по своей стороне мозгового ствола и в составе латеральной петли доходят до оливы — здесь заканчивается второй нейрон. Волокна третьего нейрона направляются к нижним холмикам крыши среднего мозга и медиальным колленчатым телам.

Наконец, волокна четвертого нейрона заканчиваются в слуховой области коры, преимущественно в поперечных височных извилинах.

Поскольку основная масса проводящих путей подвергается перекресту и оканчивается в противоположной стороне коры, каждая улитка связана с корковыми центрами обоих полушарий мозга.

Нервные волокна от ампул полукружных каналов и мешочков преддверия идут к вестибулярному ганглию, находящемуся на дне внутреннего слухового прохода. Отсюда вестибулярная ветвь через внутренний слуховой проход направляется в продолговатый мозг к ядрам Бехтерева, Швальбе и Роллера. Эта вестибулярная зона связана многочисленными проводниками, входящими в состав заднего продольного пучка, с ядрами четверохолмия, а также с глазодвигательными нервами. Вестибулярные ядра имеют связи с мозжечком и ядрами вегетатив-

ных центров. Вестибулярный анализатор, как и все другие, имеет корковое представительство, больше в теменной и височной долях.

Физиология звукопроводения

Звуковая волна, улавливаемая ушной раковиной, попадает в наружный слуховой проход, вызывая вибрацию барабанной перепонки и слуховых косточек. **Ушная раковина** — коллектор звуковых волн — играет важную роль в ототопике. Слуховой проход является хорошим проводником звуков. Извилистость прохода и высокая чувствительность его кожи способствуют защите от механических и термических факторов. Ушная раковина и наружный слуховой проход имеют собственную резонансную частоту (3–5 кГц).

Наружное ухо усиливает звуки с частотой 3 кГц на 10–12 дБ за счет соответствия длины слухового прохода 1/4 длины волны этой резонансной частоты. Таким образом, наружное ухо играет роль в усилении высокочастотных звуков.

Роль барабанной перепонки и слуховых косточек состоит в том, что благодаря им воздушные колебания большой амплитуды и относительно малой силы **трансформируются** в колебания ушной лимфы с относительно малой амплитудой, но с большим давлением.

Это достигается, во-первых, тем, что площадь подножной пластинки стремени (3 кв. мм) примерно в 20–25 раз меньше площади барабанной перепонки (85 кв. мм), поэтому энергия, принимаемая пластинкой стремени, концентрируется на меньшей поверхности; во-вторых, благодаря рычажному механизму функционирования слуховых косточек сила, передаваемая на ушную лимфу, увеличивается еще примерно в 2 раза. Таким образом, коэффициент трансформации будет равняться 50–60. Однако, учитывая, что только часть барабанной перепонки активно принимает участие в колебаниях, коэффициент трансформации равен 20–25.

Колебания подножной пластины стремени в овальном окне возбуждает жидкости ушного лабиринта. Звуковая волна распространяется по лестнице преддверия улитки к геликотреме и через нее в барабанную лестницу — к мембране круглого окна. Колебания перилимфы передаются на эндолимфу и перепончатый лабиринт. Распространение звуковой волны в перилимфе возможно благодаря наличию вторичной мембраны круглого окна, а в эндолимфе — вследствие эластического эндолимфатического мешка, сообщающегося с эндолимфатическим пространством лабиринта через эндолимфатический проток.

Движение жидкостей лабиринта вызывает колебания базилярной мембраны перепончатого лабиринта, на которой находится кортиев орган с чувствительными волосковыми клетками (Солдатов И.Б., Гофман В.Р., 2000).

Основным путем доставки звуков к уху является воздушный. Другим путем доставки звуков к улитке является костная проводимость.

Под влиянием воздушных колебаний, а также при соприкосновении вибраторов с покровами головы кости черепа приходят в колебания. Имеется два типа костной проводимости:

1. **Инерционный.** Под влиянием звуковых волн весь череп совершает колебательные движения. При этом осуществляется относительное смещение подножной пластинки стремени в овальном окне. Этот тип костной проводимости играет существенную роль для передачи басовых звуков.
2. **Компрессионный тип** костной проводимости имеет место при воздействии высоких звуков. Под воздействием высоких звуков череп начинает колебаться отдельными сегментами, которые испытывают то сжатие, то ослабление давления. Такому же периодическому сжатию и ослаблению компрессии подвергается лабиринтная капсула.

При этом благодаря разной акустической сопротивляемости окон улитки (мембрана круглого окна гораздо податливее) происходит движение базилярной мембраны.

Физиология звуковосприятия

Звуковосприятие начинается с рецепторных клеток кортиева органа, которые преобразуют механические звуковые колебания в электрические нервные импульсы. Звуковосприятию соответствует понятие слухового анализатора (по И.П.Павлову) и слуховой сенсорной системы, объединяющих слуховые рецепторы, проводящие пути и слуховые центры различных уровней ЦНС, включая кору височной доли головного мозга.

Существуют различные **теории слуха**, объясняющие механизм звуковосприятия в кортиевом органе:

1. Теории периферического анализа звука:
 - резонансная теория Гемгольца (1863);
 - гидродинамические теории;
 - бегущей волны (Бекеши, 1960);
 - столба жидкости (Роаф-Флетчер, 1930);
 - теория Флока (1977);
 - теория Ухтомского (1945).
2. Теории центрального анализа звука:
 - телефонная (Резерфорд, 1886);
 - стоячих волн (Эвальд, 1899).
3. Дуалистическая теория (Ребул, 1938).

Теории периферического анализа звука предполагают возможность первичного анализа его свойств в улитке благодаря ее анатомо-функциональным особенностям.

Резонансная теория Гемгольца заключается в том, что базилярная мембрана представляет собой набор «струн» разной длины и натянутости подобно музыкальному инструменту. «Струны» резонируют и реагируют на соответствующие им частоты. Теория Гемгольца впервые позволила объяснить основные свойства уха — определение высоты, силы и тембра звука.

Согласно резонансной теории, любой чистый тон имеет свой ограниченный участок на основной мембране. В улитке происходит первичный анализ звуков. Низкие звуки вызывают колебания участков.

По гидродинамической теории Бекеша звуковая волна, проходя в перилимфе обеих лестниц, вызывает колебания основной мембраны в виде бегущей волны. В зависимости от частоты звука происходит максимальный изгиб мембраны на ограниченном ее участке. Низкие частоты вызывают бегущую волну по всей длине основной мембраны. А высокие — в области основного завитка улитки.

Гидродинамическая теория Роафа-Флетчера, построенная на опытах Лутца с U-образными трубками и жидкостью, подтверждает выводы Бекеша о том, что звуковые волны с высокой частотой распространяются вблизи основного завитка улитки, а с низкой частотой — до геликотремы.

Флок считает, что в формировании частотной избирательности главную роль играет базилярная мембрана с наружными волосковыми клетками, а не внутренними.

Теория физиологического резонанса клеток Ухтомского заключается в неодинаковой физиологической лабильности волосковых клеток, которые избирательно реагируют на разные частоты звуковых волн. При большой лабильности волосковых клеток они реагируют на высокие частоты и наоборот.

Центральные теории Резерфорда и Эвальда, в отличие от предыдущих, отрицают возможность первичного анализа звука в улитке. По телефонной теории Резерфорда основой передаточного механизма для всех частот является кортиева покрывка наподобие телефонной мембраны с микрофонным эффектом. При давлении на волосковые клетки мембрана передает микрофонные потенциалы в центры головного мозга, где происходит их анализ. Теория игнорирует роль механических колебаний основной мембраны.

По теории Эвальда под влиянием звука на основной мембране устанавливаются «стоячие» волны (звуковые образы), которые анализируются в мозговых центрах.

Дуалистическая теория Ребула состоит в попытке соединить пространственную теорию с телефонной.

По его мнению, низкочастотные звуки передаются сразу в высшие слуховые центры, а высокие имеют свою локализацию в основной мембране.

Методы исследования слуха

Начинают исследование слуха всегда с тщательно собранного анамнеза, в процессе которого выясняют длительность снижения остроты слуха, наличие шума, его характер, динамику заболевания. Выясняют наличие сопутствующих заболеваний, влияющих на слух, применявшееся по поводу снижения слуха лечение.

В определенной последовательности осматривают все ЛОР-органы, а не только уши. Затем осматривают ушные раковины, проводят пальпацию сосцевидных отростков, обращают внимание, нет ли болезненности при надавливании на козелок. После чего приступают к отоскопии, микроскопии.

Осматривать наружный слуховой проход и барабанную перепонку можно при непрямом освещении лобным рефлектором или электрическим отоскопом, который увеличивает изображение в 1,5–2 раза. Если требуется более детальный осмотр, используют отомикроскоп, который позволяет получить оптическое увеличение в 6–12 раз.

Увеличенное изображение барабанной перепонки с широким углом обзора и возможностью осмотреть фиброзное кольцо и передний тимпаномеатальный угол дает отоэндоскопия.

Затем проводят исследование шепотно-разговорной речью. Показателем остроты слуха служит расстояние, на котором человек слышит шепотную и разговорную речь. В норме человек слышит шепот и разговорную речь на расстоянии 6 м. Каждое ухо исследуют отдельно, причем начинают с того уха, которое слышит лучше. Другое ухо при этом закрывается.

Исследование камертонами может проводиться как с учетом длительности их звучания в секундах — количественно, так и качественно на основе сравнения восприятия их по воздуху и кости. Для исследования используют один басовый камертон с частотой колебаний С128 или С512 Гц.

Классическими при качественном камертональном исследовании слуха считаются опыты Вебера, Ринне и Швабаха.

Опыт Вебера — оценка латерализации звука. Камертон ставят ножкой больному на темя и просят его сказать, каким ухом он громче слышит звук. При одностороннем поражении звукопроводящего аппарата наблюдается латерализация в больное ухо; при двустороннем поражении — в сторону хуже слышащего уха.

Опыт Ринне — сравнение длительности восприятия костной и воздушной проводимости. Камертон устанавливают ножкой на сосцевидный отросток. После прекращения восприятия звука по кости его подносят браншами к слуховому проходу. В норме человек дольше слышит камертон по воздуху (Ринне положительный). Если страдает звукопроводение с нормальной функцией рецептора, то звук по кости

воспринимается дольше, чем по воздуху (Ринне отрицательный). При нарушении звуковосприятия ухудшается и воздушная, и костная проводимость, поэтому опыт Ринне остается положительным.

Опыт Швабаха — оценка длительности восприятия камертона по кости у больного и нормально слышащего врача. При нарушении звуковосприятия врач дольше слышит камертон (укорочение костной проводимости). Нарушение звукопроводения приводит к тому, что больной воспринимает камертон дольше врача (удлинение костной проводимости).

Кроме перечисленных опытов предложены и другие, из которых чаще применяются опыты Федеричи, Бинга.

Опыт Федеричи — сравнение длительности восприятия костной проводимости с сосцевидного отростка и козелка при obturации им наружного слухового прохода. После прекращения звучания камертона на сосцевидном отростке он ставится на козелок. В норме и при нарушении звуковосприятия опыт Федеричи положительный, т. е. звучание камертона с козелка воспринимается дольше, а при нарушении звукопроводения — отрицательный.

Опыт Бинга — сравнение интенсивности восприятия костно-тканевой проводимости с сосцевидного отростка при открытом и закрытом козелком наружном слуховом проходе.

Существуют и другие опыты, например опыт Желле, который использовался для определения подвижности слуховых косточек при отосклерозе, но в настоящее время его вытеснила импедансная аудиометрия.

Аудиометрическое исследование имеет целый ряд преимуществ: оно позволяет легко менять в широких пределах силу и высоту звуков и точно дозировать их, т. е. дает качественную и количественную характеристику слуховой функции по всему диапазону частот, как по воздушному, так и по костному звукопроводению, выраженную в сравнимых величинах (децибелы).

С помощью аудиометра — электрического генератора тонов — определяют и фиксируют слуховые пороги в диапазоне 125–12 000 Гц. Слуховой порог определяют как для воздушной, так и для костной проводимости по децибельной шкале. Нормальный слуховой порог показывается прямой линией на уровне 0 дБ. Степень потери слуха измеряют в децибелах относительно этого порога для всех частот и отражают данные на аудиограмме.

Аудиометрическое обследование подразделяется на субъективное и объективное. К субъективным методам аудиометрического обследования относятся пороговая тональная аудиометрия и определение слуховой чувствительности к ультразвуку, а также надпороговые тесты, речевая, шумовая аудиометрии, исследование помехоустойчивости слуховой системы, пространственного слуха, определение спектра и интенсивности субъективного ушного шума.

К объективным методам аудиологической диагностики тугоухости относятся импедансная аудиометрия, аудиометрия по слуховым вызванным потенциалам и отоакустическая эмиссия.

На этих исследованиях я останавливаться не буду, так как все это, как и методы исследования вестибулярного аппарата, подробно будет рассмотрено вами на симулятивном курсе по сурдологии.

Клинические методы исследования вестибулярного аппарата

Давайте вспомним, что под термином «вестибулярный аппарат» (ВА) обозначают отолитовые и ампулярные рецепторы ушного лабиринта. Благодаря особому анатомическому устройству полукружных каналов и мешочков преддверия, а также наличию вспомогательного аппарата ампулярные рецепторы реагируют на угловое ускорение, а отолитовые — на прямолинейные.

Угловое и линейные ускорения являются адекватными раздражителями вестибулярного аппарата.

Исследование вестибулярного аппарата состоит из выявления субъективных и объективных вестибулярных симптомов и экспериментального раздражения лабиринтов с визуальной оценкой или графической регистрацией вестибулосенсорных, вестибулосоматических и вестибуловегетативных реакций.

Исследование функции вестибулярного анализатора включает в себя:

- сбор анамнеза;
- исследование вестибулярных рефлексов;
- исследование спонтанного и спровоцированного нистагма;
- исследование вестибулярной и оптокинетической системы.

Анамнез. Жалобы больных на головокружение, тошноту и рвоту.

Необходимо собрать подробный анамнез:

- головокружение, связанное с поражением периферической части вестибулярного анализатора;
- головокружение, связанное с поражением центральной части вестибулярного анализатора;
- невестибулярное головокружение.

Уточняются ощущения больного во время головокружения, его длительность и интенсивность. По возможности выясняют причины, вызывающие головокружение, их периодичность, наследственность, перенесенные заболевания, вредные привычки, лечение ототоксическими препаратами и др.

Выбор специального вестибулометрического обследования проводят на основании данных анамнеза и предварительного заключения. Как правило, обследование начинают с наиболее щадящих вестибулометрических проб.

Исследование спонтанного нистагма. Под спонтанным вестибулярным нистагмом подразумевают непроизвольные циклические сокращения глазодвигательных мышц, обусловленные заболеванием ВА или его центров, приводящие к ритмичным движениям глазных яблок. Спонтанный нистагм (СН) состоит из двух фаз — быстрой и медленной — и является горизонтально-ротаторным.

Его направление оценивают по быстрому компоненту, заставляя фиксировать взгляд больного на указательном пальце врача, отведенном на 30 градусов в сторону на расстоянии 50 см от головы больного. По направлению различают горизонтальный, горизонтально-ротаторный, диагональный, вертикальный, пульсирующий.

По интенсивности спонтанный нистагм делят на три степени.

1-я степень: СН возникает только при отведении глаз в сторону быстрого компонента (БК), а при взгляде прямо или в сторону медленно-го компонента (МК) исчезает; такой нистагм оценивают как самый слабый.

2-я степень: СН наблюдается при взгляде прямо и в сторону БК и исчезает при повороте глаз в сторону МК (средней силы).

3-я степень: СН наблюдается при любом положении глазных яблок, усиливается при взгляде в сторону БК.

По амплитуде СН делят на мелко-, средне- и крупноразмашистый. Преходящий характер спонтанных симптомов указывает на связь их с заболеваниями лабиринта.

Патологическим вестибулогенным нистагмом является прессорный нистагм (фистульный симптом), чаще всего наблюдающийся при эпитимпаните, когда имеется дефект костной стенки горизонтального полукружного канала. Вызывается прессорный нистагм созданием положительного давления в наружном слуховом проходе.

Исследование вестибулярных рефлексов (вестибулоспинальные рефлекссы).

Проба Ромберга. Пациента просят встать прямо, свести ноги вместе и закрыть глаза и смотрят, нет ли неустойчивости или тенденции к падению.

Шаговая проба Унтербергера. Пациенту завязывают глаза и просят шагать на месте.

При поражении периферической части вестибулярного анализатора тело пациента ротируется вдоль оси в сторону пораженного лабиринта.

Фланговая походка хорошо выполняется в обе стороны при заболевании лабиринта. При заболевании мозжечка передвижение в большую сторону нарушено или даже невозможно.

Указательная проба — пальце-пальцевая и пальце-носовая. В первом варианте больной сначала при открытых, затем при закрытых глазах старается попасть своим пальцем в палец обследующего. Опыт

проводят правой и левой рукой по 4–5 раз. Аналогично выполняется пальце-носовая проба. В норме эта проба выполняется безошибочно. При нарушении вестибулярной функции большой промахивается обеими руками в сторону МК СН.

Специфическим симптомом заболевания мозжечка, могущим быть выявленным даже в ранней стадии заболевания, является адиахокинез.

Этот симптом выражается в невозможности быстро чередовать одно движение с другим. Так, при попытке быстро производить супинацию и затем пронацию одновременно обеими руками бросается в глаза резкое отставание руки с больной стороны.

Вращательная проба. Вращение больного вокруг его оси сообщает угловые ускорения полукружным каналам и является адекватным раздражителем для нервных окончаний в ампулах полукружных каналов. Раздражение нервных окончаний происходит вследствие перемещения эндолимфы и следующего за ним смещения *cupula terminalis*. Это раздражение передается в центры, со стороны которых следует ряд рефлекторных реакций, наблюдающихся уже после остановки вращения (нистагм, нарушение равновесия, промахивание, тошнота, потливость и т. д.).

Для суждения о возбудимости вестибулярного аппарата наиболее ценные сведения дает нистагм: его сила, направление, длительность. Нистагм является объективным признаком и не зависит от воли больного.

Проба производится следующим образом. Больного усаживают на кресло Барани и производят равномерное вращение. Делают 10 оборотов. При нормальном состоянии полукружных каналов после 10-кратного вращения появляется нистагм в сторону, противоположную вращению. Направление нистагма зависит от того, какой канал находится в плоскости вращения.

Для исследования горизонтального канала голову больного наклоняют на 30 градусов вперед и вниз. Нистагм получается горизонтальный. Для исследования фронтальных каналов голову больного наклоняют на 90 градусов вперед или назад. Нистагм получается ротаторный. Для исследования сагиттальных каналов наклоняют голову на правое или левое плечо. Нистагм получается вертикальный.

При вращении происходит одновременное раздражение обоих лабиринтов. Исследование функционального состояния каждого лабиринта в отдельности может быть проведено калорической пробой.

При калоризации уха холодной водой получается нистагм в противоположную уху сторону, при калоризации горячей водой — нистагм в ту же сторону.

Не останавливаясь на всех имеющихся методах обследования вестибулярной функции (это специальная тема), необходимо отметить, что исследование кохлеарной и вестибулярной функции — прерогатива не только ЛОР-врача, но и неврологов и нейрохирургов.

Это исследование является частью обследования больного при подозрении на внутричерепные заболевания.

Дифференциация между периферическим и центральным поражением имеет первостепенное значение в клинике.

Литература:

1. Кобрак Г.Г. Среднее ухо. М. Изд. медицинской литературы. 1963. 435 с.
2. Тарасов Д.И., Федорова О.К., Быкова В.П. Заболевания среднего уха. М.: Медицина. 1988. 228 с.
3. Бобошко М.Ю., Лопотко А.И. Слуховая труба. СПб: Спецлит. 2003. 360 с.
4. Оториноларингология. Под ред. М.Б.Солдатова и В.Р.Гофмана. СПб. 2000. 472 с.
5. Бербом Ханс, Кашке О., Навка Т., Свифт Э. Болезни уха, горла и носа. Пер. с англ. М.: МЕДпресс-информ. 2012. 776 с.
6. Преображенский Б.С., Темкин Я.С., Лихачев А.Г. Болезни уха, носа и горла. М.: Медицина. 1968. 493 с.
7. Плужников М.С., Дискаленко В.В., Блоцкий А.А. Пособие к изучению оториноларингологии в медицинских вузах. СПб: Диалог. 2006.

Контрольные вопросы:

1. Деление уха с анатомической и физиологической точек зрения.
2. Клиническая анатомия наружного уха.
3. Определение среднего уха. Клиническая анатомия среднего уха.
4. Строение барабанной перепонки.
5. Строение спирального органа.
6. Теории слуха.
7. Исследование слуха.
8. Дифференциальная диагностика снижения остроты слуха.
9. Исследование вестибулярного аппарата.
10. Спонтанный нистагм, его виды и степени.

Лекция 9.

Заболевания наружного и среднего уха (острый гнойный средний отит, мастоидит). Особенности течения острого среднего отита у детей. Хроническое гнойное воспаление среднего уха. Классификация. Клиника. Диагностика. Лечение

Labor recedat, bene factum non abscedet.
(Трудности уйдут, а благое дело останется.)

Цель. Изучить клинику и принципы лечения заболеваний наружного уха. Разобрать подробно основные заболевания среднего уха, показать особенности их течения у детей. Хроническое гнойное воспаление среднего уха. Классификация. Клиника. Диагностика. Принципы консервативной терапии и хирургического лечения заболеваний среднего уха.

Тезисы:

1. Болезни наружного уха.
2. Этиология, патогенез, клиника острого среднего отита.
3. Особенности клиники и лечения острого среднего отита у детей.
4. Осложнения в течении острого среднего отита.
5. Острый мастоидит.
6. Показания к парацентезу и антромастоидотомии.
7. Хронический средний отит, классификация, этиология, патогенез.
8. Клиника, отоскопическая картина, определение холестеатомы.
9. Принципы лечения хронического среднего отита.

Болезни наружного уха

Вопросы диагностики, лечения и профилактики воспалительных заболеваний наружного уха до настоящего момента остаются актуальными для практической оториноларингологии.

Обусловлено это тем, что частота наружных отитов в повседневной практике, по данным разных авторов, колеблется от 5% до 23% всей патологии ЛОР-органов и от 21% до 25% всей патологии уха (Свиштушкин В.М., Мустафаев Д.М., 2013). В Европе и США заболевания наружного слухового прохода составляют от 5% до 21% всей патологии уха воспалительной этиологии (Rea P., Joseph T.A., 1998; Roland P.S., Stroman D.W., 2002; Jones R.N., 2006).

Значительное количество больных с наружными отитами можно объяснить неблагоприятным воздействием профессиональных факторов, ухудшением состояния экосистемы, нерациональным использованием многочисленных лекарственных препаратов и др. (Свистушкин В.М. с соавт., 2005).

Ушная раковина принадлежит к рудиментарным органам, в связи с чем в клинике часто встречаются больные с самыми разнообразными вариантами формы и расположения ушной раковины. Довольно часты различные варианты оттопыренности ушной раковины, уменьшения (микротия) или увеличения (макротия) ее. Реже встречаются врожденное заращение слухового прохода, врожденные свищи, добавочные образования (привески). Все эти аномалии развития уха лечатся при помощи реконструктивных и пластических операций.

Воспалительные заболевания наружного уха во многом имеют такой же характер, как и в других местах, покрытых кожей. Наблюдаются процессы в виде дерматитов, экзем, фурункулов, рожистого воспаления и т. д.

Возникновению воспалительных заболеваний наружного уха способствуют следующие факторы (Плужников М.С. с соавт., 2000):

- извилистость и узость слухового прохода;
- наличие в нем волосяных фолликулов и серных желез;
- слабо выраженная подкожно-жировая клетчатка;
- нарушение кислотно-основного равновесия в сторону алкалоза;
- относительно высокая температура и влажность.

Однако возникновению наружного отита способствуют не только местные анатомо-физиологические особенности наружного слухового прохода и повреждения кожи, но и различные общие заболевания организма. Врожденные и приобретенные дефекты системы иммунитета, общие заболевания кожи, эндокринопатии, атеросклеротическая ангиопатия, дегенеративно-дистрофические заболевания шейного отдела позвоночника и др. способствуют более тяжелому и продолжительному течению заболевания (Кетлинский А.С., Смирнов В.С., 2000; Paul A.C., Justus A., Balraj A., 2001).

Давно известно, что возникновению наружного отита и более тяжелому его течению способствует такое заболевание, как сахарный диабет.

Большинство отечественных и зарубежных авторов указывает на тот факт, что практически у каждого 5-го больного сахарным диабетом диагностируются воспалительные заболевания наружного уха (Яковлева О.Н., 1990; Хасанов С.А., Бабаджанова С.Ю., 1986; Нечипоренко В.П. с соавт., 1993).

Клинические проявления поражений наружного уха находятся на стыке многих медицинских дисциплин: оториноларингологии, дерматологии, токсикологии, онкологии, профпатологии и др. Все это со-

здает определенные трудности как в диагностике этих заболеваний, так и в лечении и профилактике.

Среди воспалительных заболеваний наружного уха различают ограниченные и диффузные наружные отиты. К первым относят фурункул, а ко вторым — целый ряд заболеваний бактериального, грибкового, вирусного происхождения.

Фурункул наружного слухового прохода считается ограниченным наружным отитом, который встречается только в перепончато-хрящевой части наружного слухового прохода, где имеются волосы и сальные железы.

В *этиологии* заболевания чаще всего стафилококковая инфекция, внедрившаяся в волосяные мешочки и железы при травме кожи.

Основным симптомом является резкая боль, которая часто иррадирует по всей голове, обостряясь ночью. Боль зависит от давления инфильтрата на надхрящницу, тесно спаянную с кожей и обильно снабженную нервными волокнами.

Фурункул может локализоваться на любой стенке наружного слухового прохода. При отоскопии видно конусовидное возвышение красноватого цвета. На 5–7-й день на вершукке происходит расплавление кожи, и некротический стержень вместе с гноем выделяется в слуховой проход.

При выраженном заушном лимфадените фурункул необходимо дифференцировать с мастоидитом. Отличием их являются характерные симптомы мастоидита: нависание задневерхней костной стенки наружного слухового прохода, гиперемия барабанной перепонки. Снижение остроты слуха.

Лечение. Помимо устранения местных причин заболевания следует помнить, что фурункулы особенно легко образуются при ослаблении общего иммунитета к стафилококкам (гиповитаминоз, сахарный диабет и др.).

Назначают антибиотики, местно согревающие компрессы. Физиолечение. Целесообразно применение аутогемотерапии.

Диффузный гнойный наружный отит — гнойное воспаление кожи слухового прохода, распространяющееся и на костную часть слухового прохода, подкожный слой и нередко на барабанную перепонку.

Причинами диффузного отита является инфицирование кожи наружного слухового прохода при термической, механической или химической травме, гнойном среднем отите. Предрасполагающими факторами являются наличие отореи, нарушение обмена веществ, аллергические проявления.

В острой стадии кожа слухового прохода припухает, отмечаются диффузная гиперемия, болезненность при отоскопии и надавливании на козелок. Процесс более выражен в хрящевой части, но распростра-

няется и на костную часть, и на барабанную перепонку. Отмечаются зуд, выделения гноя с гнилостным запахом.

Лечение. Интенсивная противовоспалительная терапия антибиотиками широкого спектра действия. Местное лечение способствует быстрому удалению инфицированного секрета.

Отомикоз. Инфекция вызвана грибами и ограничена наружным слуховым проходом. Возбудителем являются в основном плесневые грибки, а также дрожжеподобные. В типичных случаях выявляют тонкую рыхлую, легко удаляющуюся пленку, которая может иметь цвет от беловато-серого до зеленовато-черного. Больные жалуются на зуд и изредка на боль.

По данным литературы, удельный вес отомикозов составляет среди общего числа отитов 18,6% у взрослых и 26,3% у детей (Кунельская В.Я., 2009; Радциг Е.Ю., 2011).

Диагноз ставится после посева выделений из уха и выявления мицелий гриба.

Основой **лечения** являются туалет уха и местное применение противогрибковых препаратов (клотримазола). В тяжелых случаях показана системная антимикотическая терапия флуконазолом.

Экзема наружного уха является достаточно частым и мучительным заболеванием.

Развивается она в результате местных раздражений кожи наружного уха или на почве общих заболеваний. Экзема имеет хроническое течение с периодическими обострениями.

Для острой стадии характерны везикулезно-пустулезная сыпь на эритематозном, отечном основании, мокнутие.

В последующем образуются корки. Вокруг наружного слухового прохода появляются трещины, в которых скапливается отделяемое с неприятным запахом. При хроническом течении наблюдаются атрофия и сухость кожи, образование чешуек.

Большое значение в этиологии экземы имеют механические, химические и термические раздражения кожи.

Причины экземы объясняются нейрогенной и аллергической теориями. Нарушения органов брюшной полости по типу висцерокутанного рефлекса и расстройства эндокринной системы также могут быть причиной функциональных изменений кожи.

Основная жалоба больных — это нестерпимый зуд и легкая боль. Зуд настолько выражен, что заставляет больного постоянно чесать ухо. Это приводит к ссадинам и расчесам. Часто экзема бывает у детей, страдающих экссудативным диатезом.

Лечение направлено прежде всего на устранение зуда, туалет уха; антиаллергическая и общеукрепляющая терапия, УВЧ-терапия.

Отгематома возникает вследствие кровоизлияния между надхрящницей и хрящом и представляет собой напряженную припухлость, расположенную в верхней половине передней поверхности ушной раковины. Жидкость состоит из лимфы с примесью крови.

Заболевание возникает вследствие травмы, оно было известно уже в древности, преимущественно у борцов, о чем свидетельствуют скульптуры с типичной для исхода отгематомы деформацией уха.

В легких случаях отгематома может рассосаться; при больших размерах ее излечение наступает только после опорожнения. С этой целью производят пункцию и отсасывание содержимого, чаще приходится прибегать к широкому разрезу. С целью улучшения заживления и предупреждения повторного накопления экссудата между надхрящницей и хрящом ушной раковины мы применяем у себя в клинике предложенный нами метод лечения отгематом (Гюсан А.О. с соавт., 1997). Суть его сводится к тому, что после широкого вскрытия отгематомы, эвакуации ее содержимого и легкого кюретажа стенок полости в нижний отдел полости вводится резиновый дренаж, а сама полость опорожненной гематомы прошивается насквозь капроновой нитью. Затем спереди и сзади на нить нанизываются пуговицы, полость сжимается до соприкосновения кожи и надхрящницы с хрящом.

После чего капроновая нить завязывается на узел и обе пуговицы, подбираемые по размеру гематомы, прочно и надежно удерживают ткани в нужном положении. Длительность **лечения** составляет 5–7 дней.

Ни в одном случае мы не отметили деформации ушной раковины. Все больные выписаны с хорошим косметическим результатом.

Помимо воспалительных заболеваний имеется ряд болезненных форм, при которых главную роль играют функциональные расстройства. Примером расстройства секреции желез может быть **серная пробка** (serumen). Серная пробка представляет собой смесь из засохшей серы, секрета сальных желез и слущившегося эпителия. На вид это коричневатого или почти черного цвета масса. В норме секрет удаляется из слухового прохода самостоятельно благодаря движению передней стенки при разговоре, жевании.

Чувство заложенности уха и снижение остроты слуха по типу нарушения звукопроводения возникает лишь в случае полной obturации наружного слухового прохода. Диагноз ставится на основании типичного анамнеза и характерного вида пробки.

Основными методами удаления серных пробок являются инструментальный кюретаж, аспирация, вымывание и церуменолизис.

Удаляется серная пробка при помощи промывания уха теплой водой из шприца Жанне. Иногда приходится перед промыванием немного отделить пробку от одной из стенок, чтобы вода могла проникнуть за пробку.

Церуменолизис — самый древний и безопасный способ удаления серных пробок путем применения размягчающих и растворяющих препаратов (3% р-р перекиси водорода, ремо-вакс, ауди-беби, ауди-спрей, церумекс, а-церумен и др.). Эти же препараты применяются с профилактической целью.

Инородные тела уха. Чаще с такими жалобами обращаются дети. Инородные тела уха различают живые и неживые. При живых показано вливание в ухо теплого глицерина или жидкого масла с целью обездвигнуть попавшее насекомое. Во всех остальных случаях нет никакой спешки в удалении инородного тела из уха.

Удаляют обычно, так же как серную пробку, т. е. промыванием. Предварительно нужно убедиться, что у больного нет перфорации барабанной перепонки.

Острый средний отит (ОСО) — это остро развившееся воспаление слизистой оболочки барабанной полости и сосцевидного отростка, проявляющееся одним или несколькими характерными симптомами (боль в ухе, повышение температуры, выделения из уха, снижение слуха, у детей — возбуждение, раздражительность, рвота, понос). Чаще всего он развивается в детском возрасте. ОСО почти всегда является осложнением инфекций верхних дыхательных путей.

Заболевание длится не более 3 недель и даже при отсутствии лечения обычно разрешается спонтанно, полным восстановлением анатомической целостности структур среднего уха и их функций. Однако возможно развитие затянувшегося, рецидивирующего ОСО или хронического среднего отита, что может привести к возникновению серьезных последствий и стойкому снижению слуха.

Под затянувшимся острым средним отитом (ЗОСО) понимают симптомы и признаки воспаления среднего уха в течение 3–12 месяцев после проведения одного или двух курсов антибактериальной терапии. Под рецидивирующим острым средним отитом (РОСО) подразумевают наличие 3 или более отдельных эпизодов за 12 месяцев.

ОСО — одно из самых распространенных заболеваний в детском возрасте. К 3-летнему возрасту ОСО переносят 71% детей. До 95% детей хотя бы один раз болеют ОСО в первые 7 лет жизни. Причиной развития сенсоневральной тугоухости у взрослых в 25,5% случаев являются перенесенный ранее ОСО и хронический гнойный средний отит.

Факторами риска развития ОСО, ЗОСО и РОСО считаются курение родителей, рождение в осенне-зимний период (эпидемия респираторных инфекций), наличие респираторной вирусной инфекции или конъюнктивита, посещение детских дошкольных учреждений.

Наиболее популярная теория патогенеза ОСО объясняет его развитие дисфункцией слуховой трубы. Нарушение проходимости слуховой

трубы может быть связано с ее механической обструкцией (отек слизистой оболочки, аденоиды, новообразования носоглотки) либо функциональным нарушением, вызванным неэффективностью механизма ее активного открытия.

Оба механизма ведут к созданию отрицательного давления в барабанной полости и транссудации жидкости, которая изначально может являться стерильной, но после попадания бактериальной или другой флоры принимает воспалительный характер.

Развитию ОСО, ЗОСО и РОСО у детей способствуют различные факторы:

1. *Анатомические.* Слуховая труба у новорожденного в 2 раза короче, чем у взрослого. Она почти прямая, не имеет изгибов, просвет ее шире, глоточное отверстие находится на уровне твердого неба. В полостях среднего уха детей находится еще не резорбированная миксоидная ткань; глоточная миндалина больших размеров, склонная к повторным воспалительным процессам, нередко закрывает устья слуховых труб.
2. *Физиологические.* Кормление ребенка обычно осуществляется в положении лежа, при срыгивании возможно попадание желудочного содержимого в слуховую трубу.
3. *Иммунологические.* У детей с первичными иммунодефицитными состояниями, а также при СПИДе частые рецидивы ОСО являются одним из характерных признаков, позволяющих заподозрить это заболевание. Роль иммунодефицита в патогенезе ОСО подтверждает и тот факт, что грудное вскармливание в течение первых 3 месяцев жизни существенно снижает риск возникновения заболеваний среднего уха в первые 3 года жизни.
4. *Генетические.* О наличии генетической предрасположенности свидетельствуют данные обследования монозвонных братьев и сестер, близнецов и тройняшек.

Течение острого среднего отита у детей зависит в основном от общего состояния здоровья ребенка.

Одной из особенностей отитов у детей является то, что у них чаще, чем у взрослых, излечение может наступить без перфорации перепонки; это зависит от более легкого оттока через слуховую трубу.

Все пути попадания инфекции в среднее ухо можно подразделить на три:

- тубарный (когда инфекция попадает через слуховую трубу);
- травматический (транстимпанальный) — непосредственное повреждение барабанной перепонки и проникновение инфекции в барабанную полость;
- гематогенный — занос инфекции с током крови (тиф, скарлатина и др.).

Данные, на основании которых с достаточной уверенностью можно судить об истинных возбудителях ОСО, базируются на исследовании содержимого барабанной полости, полученного при тимпанопункции. Микробиологическое исследование экссудата из наружного слухового прохода или мазков из носоглотки не дает таких достоверных сведений.

Результаты микробиологического исследования пунктата барабанной полости однородны и свидетельствуют о том, что основными возбудителями ОСО, ЗОСО и РОСО являются пневмококк (*Streptococcus pneumoniae*) и гемофильная палочка (*Haemophilus influenzae*) — именно те микроорганизмы, разные штаммы которых заселяют носоглотку у большинства детей. Эти два микроорганизма суммарно составляют примерно 60% бактериальных возбудителей данного заболевания. Реже высеваются *Moraxella catarrhalis* (3–10%), *Streptococcus pyogenes* (2–10%), *Staphylococcus aureus* (1–5%). Около 20% посевов из барабанной полости оказываются стерильными. Считают, что до 10% ОСО могут быть вызваны вирусами.

Определенную роль в этиологии ОСО могут играть *Mycoplasma pneumoniae*, которая, в частности, способна вызвать буллезный геморрагический менингит, *Chlamydia trachomatis* и *Chlamydophila pneumoniae*.

Воспаление слизистой оболочки происходит во всех отделах среднего уха, но в барабанной полости оно наиболее выражено.

Клиника. В клиническом течении острого среднего отита выделяют 3 стадии: доперфоративную, перфоративную и репаративную.

Доперфоративная стадия в первую очередь характеризуется болевым синдромом. Боль ощущается в глубине уха и имеет самые разнообразные оттенки. Боль может быть очень сильной и мучительной, лишая больного покоя и сна. Боль возникает в результате инфильтрации слизистой оболочки барабанной полости, а также скопления в ней экссудата, давящего на нервные окончания языкоглоточного и тройничного нервов. Этим объясняется и характер иррадиации боли в висок, зубы, усиливающейся при глотании и кашле.

Больные жалуются на заложенность уха, шум в нем. Объективно отмечается снижение остроты слуха по типу нарушения звукопроводения.

Это связано с ограничением подвижности барабанной перепонки и слуховых косточек. При вирусном происхождении отита может нарушаться и звуковосприятие.

Отоскопия. Сначала отмечается втяжение барабанной перепонки, инъекция сосудов по ходу рукоятки молоточка.

Затем ограниченная гиперемия становится разлитой, исчезают опознавательные пункты перепонки. Барабанная перепонка выбухает в наружный слуховой проход. При вирусном остром среднем отите на барабанной перепонке могут быть красно-синие пузырьки, наполненные кровью.

Перфоративная стадия наступает на 2–3-й день заболевания. После прободения барабанной перепонки боль стихает и появляется гноетечение из уха. При этом улучшается общее состояние, снижается температура тела. При выделении гноя через перфорацию контуры самой перфорации не видны, но часто обнаруживается так называемый пульсирующий рефлекс — гной маленькими каплями выделяется через перфорацию синхронно пульсу.

При остром среднем отите перфорация редко бывает обширной. Большая перфорация говорит о тяжести основной инфекции и наблюдается при разрывах барабанной перепонки, скарлатине, туберкулезе. Гноетечение наблюдается в среднем 10 дней.

Репаративная стадия. При благоприятном течении болезни гноетечение из уха прекращается, и перфорация барабанной перепонки самостоятельно рубцуется. Все субъективные симптомы стихают, барабанная перепонка принимает нормальный вид. Слух постепенно нормализуется — это связано с восстановлением вентиляционной функции слуховой трубы.

При повышенной вирулентности микрофлоры, выраженном снижении общей резистентности организма или при нерациональном лечении могут возникнуть неблагоприятные последствия:

- образование стойкой сухой перфорации барабанной перепонки;
- переход в хроническую форму среднего отита;
- развитие адгезивного процесса;
- возникновение осложнений: гнойного мастоидита, лабиринтита, менингита, абсцесса мозга, мозжечка, синус-тромбоза и сепсиса.

Диагностика ОСО основана на типичных жалобах, наличии в анамнезе предшествующего ринита или ОРВИ и данных инструментального исследования.

При отоскопии определяются гиперемия и утолщение барабанной перепонки, ее выбухание и нарушение подвижности. При наличии отделяемого в наружном слуховом проходе осмотр с использованием оптики позволяет увидеть перфорацию, которая в этом случае чаще бывает щелевидной, нередко прикрытой язычком отечной слизистой оболочки (чаще при ЗОСО или РОСО). При стертой клинической картине и преобладании у ребенка неспецифических симптомов (раздражительность, диарея и др.) окончательный диагноз ставят на основании отоскопической картины. Однако осмотр барабанной перепонки, особенно у маленьких детей, весьма сложен, а верная интерпретация отоскопической картины требует большого профессионального опыта. Слуховой проход ребенка очень узок и изогнут, а барабанная перепонка расположена почти в горизонтальной плоскости, т. е. под очень острым углом к оси зрения. Малейшее неверное движение при удалении из наружного слухового прохода серы или слушенного эпидермиса вызывает крик ребенка, в результате чего барабанная перепонка не-

медленно краснеет, имитируя картину ОСО. Сама процедура туалета слухового прохода может вызвать тот же эффект.

В связи с этим в сложных диагностических ситуациях отоскопия, окончательное уточнение диагноза и принятие решения о необходимости антибактериальной терапии должны быть обязанностью не педиатра, а опытного ЛОР-специалиста. В этом случае туалет слухового прохода, осмотр барабанной перегородки и при необходимости тимпанопункция у детей могут быть выполнены под наркозом. Тимпанометрия и аудиометрия имеют вторичное значение в диагностике ОСО, ЗОСО и РОСО: они используются преимущественно у взрослых.

У грудных детей раннего возраста клиника ОСО чаще проявляется неспецифическими симптомами: больной ребенок постоянно кричит, крутит или качает головой, старается наклонить голову так, чтобы больное ухо было расположено ниже, утопить его в подушку.

Весьма популярный среди педиатров метод диагностики отита путем надавливания на козелок дает немало ложноположительных реакций. Для повышения достоверности этот метод лучше выполнять, когда ребенок спит.

Лечение острого гнойного среднего отита зависит от стадии заболевания.

В доперфоративную стадию основная задача заключается в снятии боли. Для этого необходимо восстановить дренажную функцию слуховой трубы или дать выход гнойному экссудату при помощи разреза барабанной перепонки, т. е. парацентеза.

Парацентез чаще применяется у детей, так как детская барабанная перепонка толще и больше сопротивляется прорыву, чем у взрослых, а общие симптомы бывают выражены более резко. Кроме того, у детей значительно выше риск возникновения внутричерепного осложнения за счет возможного проникновения гнойного экссудата через незаращенные костные швы.

При этом парацентез показан, когда налицо повышенное давление гноя в барабанной полости, что сказывается общими симптомами: сильной болью, высокой температурой. Основным местным признаком является выпячивание барабанной перепонки и болезненность при давлении на сосцевидный отросток.

Важное значение имеют и сроки заболевания. Обычно при остром течении отита перфорация наступает на 2–3-й день болезни. Поэтому, если, несмотря на интенсивное лечение, улучшение не наступает, на 4–5-й день проводят парацентез.

Лечение ОСО может включать:

- топические антибактериальные препараты в сочетании с кортикостероидами (ушные капли);
- топические осмотически активные и антибактериальные препараты (ушные капли);

- анальгетики, нестероидные противовоспалительные препараты;
- топические и системные деконгестанты;
- антигистаминные препараты;
- туалет и анемизацию полости носа, анемизацию и катетеризацию слуховой трубы;
- системную антибактериальную терапию;
- мириготомию и шунтирование барабанной полости.

Мастоидит является самым частым осложнением острого гнойного среднего отита.

Он возникает при переходе воспаления со слизистой оболочки клеток сосцевидного отростка на костную ткань с возникновением остеомиелита. Такой переход наиболее легко совершается при пневматическом строении сосцевидного отростка.

Типичный мастоидит патолого-морфологически характеризуется вначале воспалением мукоперистоа клеток отростка, которое рано захватывает костные перемычки между клетками, что ведет к разрушению и расплавлению этих перегородок. В данном случае мы ведем речь о вторичном мастоидите, который развивается после перенесенного острого гнойного среднего отита или на его фоне. Редко встречается и первичный мастоидит, например при травме сосцевидного отростка.

Возникновению мастоидита, т. е. переходу воспалительного процесса со слизистой оболочки на кость, способствует ряд факторов:

1. Высокая вирулентность инфекции.
2. Пониженная общая резистентность организма вследствие различных хронических заболеваний.
3. Затрудненный отток экссудата из барабанной полости.
4. Возникновение блока входа в сосцевидную пещеру.
5. Нерациональное лечение острого отита.

Мастоидит можно сравнить с миной замедленного действия. Эмпиема отростка не манифестирует до тех пор, пока гной не проложит себе какой-либо путь оттока (Солдатов И.Б., Гофман В.Р., 2000).

В диагностике мастоидита отмечают классическую триаду симптомов:

- оторрея,
- болезненность при надавливании на сосцевидный отросток,
- ретроаурикулярный отек, оттопыренное ухо.

Патогномичным симптомом мастоидита является нависание задневерхней стенки наружного слухового прохода в костном отделе вследствие периостита. В этом месте иногда образуется фистула, через которую гной поступает в слуховой проход.

Характерно для мастоидита ощущение пульсации внутри уха. **Абсолютным признаком мастоидита является прорыв гноя через наружный кортикальный слой под кожу (субпериостальный абсцесс).**

Важным методом в диагностике мастоидита является рентгенография височных костей по Шюллеру и сравнение больного уха со здоро-

вым, КТ височной кости. При этих исследованиях отмечается снижение рентгенопрозрачности из-за уменьшения содержания воздуха, ма-товое затемнение сосцевидных ячеек.

Если гной из верхушечных клеток сосцевидного отростка прорывает-ся в межфасциальные пространства шеи, то говорят о верхушечно-шей-ном мастоидите. Различают несколько форм верхушечного мастоидита, названных по имени авторов (Бецольда, Чителли, Орлеанского, Муре).

При мастоидите Бецольда гной распространяется через внутрен-нюю стенку сосцевидного отростка под мышцы шеи, может дости-гнуть средостения и вызвать медиастинит. При остальных формах рас-пространение гноя может происходить через incisura digastrica верхуш-ки отростка.

Мастоидит, при котором воспалительный процесс уже не ограничен слизистой оболочкой и распространяется на кость, следует лечить хи-рургическим путем.

Показания к мастоидотомии:

- симптомы отогенных интракраниальных осложнений;
- признаки поднадкостничного абсцесса;
- очаг расплавления воздухоносных ячеек сосцевидного отростка на КТ;
- паралич лицевого нерва.

Суть операции сводится к вскрытию всех пораженных ячеек сосце-видного отростка и пещеры через planum mastoideum. По окончании операции образуется единая полость на месте антрума и удаленных клеток сосцевидного отростка. Послеоперационную рану ведут откры-то. Излечением считается полное закрытие послеоперационной поло-сти, прекращение гнойных выделений и восстановление слуха.

Хронический гнойный средний отит

Хронический гнойный средний отит — это хроническое воспаление среднего уха со стойкими патологическими изменениями слизистой оболочки и костной ткани, приводящее к нарушению трансформа-ционного механизма и характеризующееся тремя основными признаками:

- наличие стойкой перфорации барабанной перепонки;
- периодическое или постоянное гноетечение из уха;
- ухудшение остроты слуха.

Существенная роль в возникновении хронических средних отитов отводится влиянию внешней среды и социально-экономическим фак-торам.

Заболевания среднего уха к концу XIX века составляли 19,8–32,5% среди крестьянского населения России, из них хронический средний отит встречался в 36,4% наблюдений.

До настоящего времени хронический гнойный средний отит оста-ется одной из ведущих проблем современной оториноларингологии,

встречается у 0,5–3,5% населения и составляет более трети от числа обратившихся за ЛОР-помощью (Пальчун В.Т., 1984; Пальчун В.Т. с соавт., 2002; Мингболотова П.А., Косяков С.Я., 2008 и др.).

Частые обострения в течение заболевания ведут к временной и стойкой потере трудоспособности. Более того, при неблагоприятном течении воспалительный процесс может распространяться в полость черепа, вызывая тяжелые внутричерепные осложнения, летальность при которых достигает 50% (Горохов А.А., 2000).

В этиологии ХСО важную роль играет микробный фактор. Для па-тогенной флоры характерен полиморфизм с преобладанием кокков. Однако если при остром среднем отите преобладает пневмококк, то при ХСО — золотистый стафилококк и нередко стрептококк. Часто в ассоциации с протеем, синегнойной и кишечной палочкой. Роль ви-русов в развитии хронического гнойного среднего отита незначитель-на. Среди всех возбудителей наибольшим деструктивным действием отличается *P. aeruginosa* за счет действия токсинов и ферментов.

По данным исследователей, у 31,6% больных хроническим гной-ным средним отитом выявляется отомикоз (Кунельская В.Я., 2002). У 30% больных ХСО отмечено снижение иммунологической реактив-ности.

При рассмотрении вопросов, касающихся патогенеза хронического гнойного среднего отита, особую значимость составляют факторы, способствующие персистенции гнойного воспаления в целом орга-низме, и факторы, непосредственно влияющие на течение острого гнойного процесса в среднем ухе (Фейгин А.А., 2000). Среди этих фак-торов выделяют две группы.

В первую группу входят антропогенные загрязнения внешней сре-ды, профессиональные вредности, авитаминозы, сахарный диабет, ги-поксия, эндогенные интоксикации и др.

Ко второй группе относятся анатомические особенности строения и топографические отношения среднего уха и органов верхних дыха-тельных путей, иммунодефицитные состояния, генетическая предрас-положенность.

Значительную роль в развитии хронического гнойного среднего отита играет патологическое состояние носа и его околоносовых па-зух, носоглотки, слуховой трубы. Стойкая перфорация барабанной пе-репонки при остром среднем гнойном отите формируется при наруше-нии аэрации полостей среднего уха.

По характеру патологического процесса в среднем ухе и связанному с ним клиническому течению выделяют две формы хронического гнойного среднего отита: мезотимпанит и эпитимпанит.

Первая форма характеризуется поражением только слизистой обо-лочке среднего уха. Мезотимпанит отличается благоприятным тече-нием.

Его обострения чаще всего обусловлены воздействием на слизистую оболочку барабанной полости внешних неблагоприятных факторов и простудными заболеваниями. Это объясняется тем, что процесс чаще всего поддерживается воспалительными изменениями в носоглотке и полости носа.

Выделения из уха при этой форме заболевания носят слизистый или слизисто-гнойный характер, не имеют запаха. Наиболее характерным признаком мезотимпанита является перфорация барабанной перепонки в различных местах ее натянутой части. При этом она может иметь самую различную форму. Отличительная черта перфорации при мезотимпаните — наличие по всему периметру ободка из остатков барабанной перепонки, поэтому ее называют еще **ободковой**.

Этот тип перфорации является определяющим в постановке диагноза. Главным же критерием отличия мезотимпанита от эптитимпанита служит ограничение патологического процесса слизистой оболочкой среднего уха.

Слух при мезотимпаните понижен по типу нарушения звукопроводения. При этом степень поражения слуха зависит не столько от величины перфорации барабанной перепонки, сколько от сохранности цепи слуховых косточек и их подвижности, а также от степени ограничения подвижности пластинки стремени и мембраны круглого окна. В течении заболевания выделяют периоды ремиссии и обострения заболевания.

В период ремиссии гноетечение из уха прекращается. Однако слух остается пониженным, и сохраняется стойкая перфорация барабанной перепонки, так как ее рубцовые края не способны регенерировать.

Эпитимпанит — эта неблагоприятная форма хронического гнойного среднего отита характеризуется тем, что главные патологические изменения локализируются в аттике.

При этом воспалительный процесс захватывает не только слизистую оболочку, но также стенки барабанной полости и слуховые косточки. Может возникнуть ограничение аттика от среднего этажа барабанной полости.

Главным объективным признаком эптитимпанита является стойкая краевая перфорация в расслабленной части барабанной перепонки. При деструктивном процессе в кости образуется дурно пахнущий гнойный секрет, к которому часто примешивается костный песок.

Аттик заполнен грануляциями, которые часто обнаруживаются при отоскопии. Гнойный процесс локализуется в области, изобилующей карманами, вблизи лабиринта и полости черепа и является источником самых различных осложнений. Слух понижен, нередко более выражено, чем при мезотимпаните, отмечается шум в ухе.

Эпитимпанит часто осложняется холестеатомой. 90% жизненно опасных осложнений возникает именно при этой форме заболевания.

Холестеатома — скопление концентрически наслаивающихся друг на друга слоев эпидермальных масс и продуктов их распада, главным образом холестерина. Обычно она имеет соединительнотканную оболочку-матрикс, покрытую многослойным плоским эпителием, плотно прилегающую к кости.

Холестеатома действует на костные стенки своими химическими компонентами (ферментом коллагеназой) и продуктами распада, что ведет к деструкции костной ткани.

Обычная холестеатома уха является вторичной, т. е. развивается как следствие воспаления, и ее нужно отличать от истинной холестеатомы (редко встречаемой опухоли, исходящей из эмбриональных зачатков).

Диагностике эптитимпанита помогает рентгенографическое исследование височных костей.

КТ высокого разрешения височной кости в аксиальной и коронарной проекциях является наиболее информативным исследованием, позволяющим выявить деструкцию кости в области пирамиды и распространение холестеатомы в полость черепа.

Приведем некоторые дифференциально-диагностические признаки клинических форм хронического гнойного среднего отита.

| Диагностические признаки | Хронический гнойный мезотимпанит | Хронический гнойный эптитимпанит |
|--|--|--|
| Жалобы больного | Гноетечение из уха, понижение слуха | Гноетечение из уха, выраженное понижение слуха, шум в ухе, головная боль, головокружение |
| Локализация процесса в барабанной полости | Средние и нижние отделы | Все отделы с преимущественной локализацией в верхнем отделе (эпитимпануме) |
| Глубина распространения процесса | Слизистая оболочка | Слизистая оболочка и костная ткань |
| Характер отделяемого | Слизистое или слизисто-гнойное, без запаха | Гнойное с неприятным запахом |
| Тип перфорации | Центральная | Краевая |
| Патологическое содержимое в барабанной полости | Гной, грануляции, полипы | Гной, грануляции, полипы, холестеатома |
| Характер тугоухости | Басовая | Смешанная с преобладанием басовой |
| Рентгенография височных костей | Склерозирование | Склерозирование, участки разрежения и деструкции в аттико-антральной области |

Перечисленные признаки двух клинических форм хронического гнойного среднего отита облегчают дифференциальную диагностику этих заболеваний, что является важным для дальнейшего выбора лечебной тактики.

Лечение

Основной принцип лечения при ХСО заключается в том, что оно должно быть комплексным, сочетающим местные санационные мероприятия с общими средствами воздействия на организм. Тактика лечения хронического гнойного среднего отита зависит от его формы. При мезотимпаните проводят преимущественно консервативную местную противовоспалительную терапию. При эптитимпаните с остеомиелитом кости и холестеатомой лечение может быть осуществлено только хирургическим путем.

При проведении местной терапии необходимо соблюдать определенную этапность. Следует выделить три этапа.

Первый предусматривает высушивание барабанной полости, удаление гноя и другого патологического содержимого, уменьшение отечности слизистой оболочки.

Второй этап лечения заключается в непосредственном воздействии на слизистую оболочку среднего уха различными лекарственными веществами. Необходимо учитывать ототоксичность некоторых препаратов.

Третий этап местного лечения при ХСО направлен на закрытие перфорации барабанной перепонки. Однако клиническая практика показывает, что добиться закрытия перфорации путем ее рубцевания удается редко. Поэтому прибегают к различным методам мирингопластики. Местное лечение должно сочетаться с назначением препаратов, повышающих реактивность организма.

Поскольку ирадикация инфекционного агента и закрытие перфорации барабанной перепонки не могут быть выполнены консервативно, то любая форма хронического гнойного среднего отита предполагает необходимость хирургического лечения. Поэтому проводимая консервативная терапия является лишь предоперационной подготовкой больного (Тарасов Д.И. с соавт., 1988; Пальчун В.Т., 1984 и др.).

Хирургическое лечение предусматривает две цели:

1. Удаление патологических очагов из височной кости и опасности внутричерепных осложнений.
2. Улучшение слуха путем восстановления функциональных структур звукопроводящего аппарата.

Осуществление первой задачи достигается с помощью радикальной операции, впервые произведенной в 1899 г. Кюстером и Бергманом.

Этапы радикальной операции включают:

1. Трепанацию сосцевидного отростка (антротомия).
2. Удаление костной части задней стенки наружного слухового прохода и латеральной стенки аттика.

3. Удаление патологического содержимого из среднего уха.
4. Пластику, направленную на создание широкого сообщения образованной послеоперационной полости с наружным ухом.

Второй этап хирургического лечения хронического воспаления среднего уха носит название тимпаноластики. В процессе различных видов тимпаноластики хирург восстанавливает механизм трансформации звуковых колебаний от барабанной перепонки к овальному окну внутреннего уха, а также целостность самой барабанной перепонки.

В 1952 г. Вульштейн предложил классификацию реконструктивных операций на среднем ухе, в которых выделил 5 типов тимпаноластики. В настоящее время практическое значение имеют лишь 1-й и 3-й типы, так как фенестрацию полукружного канала больше не выполняют, а значение рычагового механизма слуховых косточек оказалось несколько преувеличенным. При 1-м типе тимпаноластики, называемом мирингопластикой, перфорация барабанной перепонки закрывается различными способами. При 3-м типе реконструируют цепочку слуховых косточек (оссикулопластика) (Бербом Х. с соавт., 2012).

Литература:

1. *Бабияк В.И., Накатис Я.А.* Клиническая оториноларингология. СПб: Гиппократ. 2005. 800 с.
2. *Болезни уха, горла и носа / Ханс Бербом, Оливер Кашке, Тадеус Навка, Эндрю Свифт; пер. с англ. М.: МЕДпресс-информ. 2012. 776 с.*
3. *Плужников М.С., Дискаленко В.В., Блоцкий А.А.* Пособие к изучению оториноларингологии в медицинских вузах. СПб: Диалог. 2006.
4. *Кобрак Г.Г.* Среднее ухо. М. Изд. медицинской литературы. 1963. 435 с.
5. *Тарасов Д.И., Федорова О.К., Быкова В.П.* Заболевания среднего уха. М.: Медицина. 1988. 228 с.
6. *Бобошко М.Ю., Лопотко А.И.* Слуховая труба. СПб: Спецлит. 2003. 360 с.
7. *Оториноларингология.* Под ред. М.Б.Солдатова и В.Р.Гофмана. СПб. 2000. 472 с.
8. *Пальчун В.Т., Крюков А.И.* Оториноларингология. М.: Медицина. 2001.
9. *Пальчун В.Т., Лучихин Л.А., Магомедов М.М.* Практическая оториноларингология. М.: Медицинское информационное агентство. 2006.
10. *Плужников М.С., Лавренова Г.В., Дискаленко В.В.* Заболевания наружного уха. СПб: Санкт-Петербургское медицинское издательство. 2007. 88 с.

Контрольные вопросы:

1. Заболевания наружного уха.
2. Диффузный гнойный наружный отит.
3. Отгематома.
4. Пути проникновения инфекции в барабанную полость.
5. Стадии развития острого среднего гнойного отита.
6. Принципы лечения ОСО.
7. Парацентез: показания к проведению.
8. Мастоидит, его основные признаки.
9. Показания к антростомастотомии.
10. Хронический средний отит, классификация.
11. Дифференциальный диагноз различных форм ХСО.
12. Холестеатома.
13. Принципы лечения хронического среднего отита.

Лекция 10.

Отогенные внутричерепные осложнения.
Менингит. Абсцесс мозга. Тромбоз
сигмовидного синуса. Сепсис. Этиология,
патогенез, клиника, диагностика, лечение

*Все, что делает врач,
пусть он делает правильно и красиво.*
Гиппократ

Цель. Изучить отогенные внутричерепные осложнения, разобрать их этиологию, патогенез, клинику и принципы лечения.

Тезисы:

1. отогенные внутричерепные осложнения: этиология, патогенез.
2. пути проникновения инфекции в полость черепа.
3. отогенный разлитой гнойный менингит.
4. менингеальные симптомы.
5. отогенные абсцессы мозга и мозжечка.
6. клиника, диагностика.
7. отогенный сепсис.
8. принципы лечения.
9. основа профилактики.

Иллюстративный материал: презентация, таблицы, схемы.

Отогенные внутричерепные осложнения и отогенный сепсис

В течение многих лет проблема отогенных гнойно-септических осложнений была и остается одной из ведущих в оториноларингологии.

В 1920-х гг. больные с отогенными осложнениями составляли более 25% стационарных ЛОР-больных и 20,4% общего числа оперированных на ухе (Гаршин М.И., 1963; Кузнецов В.С., Морозов А.Б., 1971; Гаджимирзаев Г.А., 2009 и др.).

В резолюции 5-го Всероссийского съезда оториноларингологов было обращено внимание на необходимость совершенствовать методы ранней диагностики и комплексного лечения отогенных внутричерепных осложнений, т. к. до настоящего времени они продолжают оставаться одной из основных причин смертельных исходов среди оториноларингологических больных.

Отогенные внутричерепные осложнения возникают в результате распространения патологического процесса из височной кости в полость черепа. К ним относятся экстрадуральный и субдуральный аб-

сцессы, синус-тромбоз, внутримозговые абсцессы, менингит, арахноидит, отогенный сепсис.

Интракраниальные процессы отогенного генеза известны давно. Еще Когнег в 1898 г. дал подробное описание клиники, диагностики и лечения этих заболеваний. Выработанные автором положения и рекомендации по настоящему время во многом считаются классическими (Пальчун В.Т. с соавт., 1977).

Этиологическим фактором отогенных внутричерепных осложнений является разнообразная кокковая флора. Вирулентность инфекции имеет существенное значение в возникновении того или иного внутричерепного осложнения. Однако в его генезе решающая роль принадлежит реактивности организма в целом.

Говоря о патогенезе, необходимо остановиться прежде всего на путях проникновения инфекции из среднего уха, реже — внутреннего в полость черепа.

1. Наиболее часто инфекция проникает в полость черепа в результате разрушения кости кариозным процессом — контактный путь. Такой путь характерен для ХСО.
2. По преформированным путям, т. е. местам, по которым проходят сосуды, соединяющие между собой сосуды уха и полости черепа.
3. Лабиринтогенный путь. Инфекция может распространяться вдоль 8-го нерва по внутреннему слуховому проходу. Этому пути предшествуют характерные признаки гнойного лабиринтита.
4. Гематогенный или метастатический. У больных острым средним отитом. Инфекция распространяется в глубинные структуры мозга.
5. Лимфогенный.
6. Через дегистенции в барабанной полости (у детей).

Рассмотрим этапы распространения инфекции.

Первый этап перехода инфекции в полость черепа — образование экстрадурального или эпидурального абсцесса, т. е. скопление гноя между внутренней поверхностью височной кости и твердой мозговой оболочкой.

Если такой гнойник локализуется в области венозной пазухи — между ее наружной стенкой и костью, то он носит название перисинуозного абсцесса. В случае перехода воспалительного процесса на стенку венозной пазухи развиваются синус-флебит и синус-тромбоз.

Второй этап — проникновение инфекции между твердой мозговой оболочкой и паутинной. В этом случае образуется субдуральный абсцесс.

Третий этап — проникновение инфекции в субарахноидальное пространство, что ведет к разлитому гнойному менингиту.

Четвертый этап — вовлечение в гнойный процесс самого вещества мозга. Это приводит к образованию абсцесса мозга и мозжечка.

На первом месте среди внутричерепных отогенных осложнений находится менингит, на втором — абсцессы височной доли головного мозга и мозжечка, на третьем — синус-тромбоз. Сепсис развивается реже. Самым частым осложнением в детском возрасте является разлитой менингоэнцефалит.

Клиника экстрадурального, субдурального и перисинуозного абсцессов нетипична, поэтому они часто являются случайной находкой при проведении операций на среднем ухе.

Отогенный разлитой гнойный менингит, или лептоменингит, — воспаление мягкой и паутинной оболочек мозга с образованием гнойного экссудата и повышением внутричерепного давления. В результате воспаления оболочек и повышенного давления ликвора воспалительная реакция распространяется на вещество мозга. Отогенные менингиты встречаются в 20% случаев внутричерепных осложнений (Пальчун В.Т. с соавт., 1977).

Общее состояние больного тяжелое. Наблюдаются помутнение сознания, бред. Больной лежит на спине или на боку с запрокинутой головой. Положение лежа на боку с запрокинутой головой и согнутыми ногами называется позой «ружейного курка» или «легавой собаки». Разгибание головы и сгибание конечностей обусловлены раздражением мозговых оболочек. Температура тела фебрильная. Пульс учащенный.

Больной жалуется на сильную головную боль, увеличивающуюся при действии света, звука, прикосновения к нему. Часто наблюдается рвота центрального генеза, не связанная с приемом пищи.

Уже в первый день заболевания и наиболее отчетливо в последующие дни выявляются **менингеальные симптомы**: ригидность затылочных мышц (от легкого затруднения при наклоне головы к груди до невозможности сгибания шеи), симптом Кернига (неполное разгибание голени после сгибания ноги в тазобедренном и коленном суставах у лежащего на спине больного), верхний симптом Брудзинского (сгибание ног и подтягивание их к животу при исследовании ригидности затылочных мышц), нижний симптом Брудзинского (синергичное сгибание второй ноги при пассивном сгибании первой в тазобедренном и коленном суставах). Общая гиперестезия, светобоязнь.

Необходимо заметить, что степень выраженности менингеальных знаков не всегда соответствует тяжести менингита и изменениям в спинномозговой жидкости.

При тяжелом течении поражаются черепно-мозговые нервы. В первую очередь отводящий нерв. У 1/3 больных изменено глазное дно. Отогенный менингит, в отличие от эпидемического цереброспинального, развивается медленно. Характер и состав ликвора являются одним из главных методов ранней диагностики, оценки тяжести заболевания и его динамики.

Изменение ликвора. Всегда у больных определяется высокое ликворное давление (от 300 до 600 мм вод. ст.), цвет изменен от легкой опалесценции до молочной и мутной, зеленовато-желтой гнойной жидкости.

Цитоз различен — от 250 000 до 30 000. Во всех случаях преобладают нейтрофилы.

Иногда плеоцитоз столь велик, что количество клеток не поддается подсчету. Количество белка увеличено от 0,66 до 6 г/л и не всегда пропорционально плеоцитозу. Хлориды остаются в пределах нормы. Количество сахара в норме или снижено. Значительное снижение сахара — неблагоприятный признак (норма — 0,4–0,6 г/л). Появление очаговых симптомов требует проведения дифференциального диагноза с абсцессом мозга и синус-тромбозом.

При туберкулезном серозном менингите, который отличается вялым течением, чаще встречается у детей, сочетается с туберкулезным поражением других органов, характерным признаком является выпадение в осадок нежной фибриновой пленки после отстаивания ликвора в течение 24–48 часов.

Характерны изменения в крови. У всех больных наблюдается нейтрофильный лейкоцитоз. Количество лейкоцитов доходит до 34×10^3 в 1 мкл. Изменена лейкоцитарная формула — имеется сдвиг влево. СОЭ ускорена от 30–40 до 60 мм/час.

Отогенные абсцессы височной доли головного мозга и мозжечка

Возникают в непосредственной близости от очага инфекции. Эти абсцессы являются первичными, в отличие от глубоких и контрлатеральных вторичных абсцессов при сепсисе. Внутримозговой абсцесс — ограниченное скопление гноя в веществе головного мозга, возникающее вторично при наличии источника инфекции в полостях среднего уха.

Наиболее часто встречаются абсцессы височной доли мозга и мозжечка. Внутримозговой абсцесс чаще развивается при хроническом гнойном среднем отите, при этом инфекция в вещество мозга проникает контактным путем. В височной доле абсцесс чаще всего локализуется вблизи от крыши барабанной полости и сосцевидной пещеры.

Промежуточным звеном в развитии абсцесса мозжечка нередко бывает лабиринтит или синус-тромбоз.

Абсцессы височной доли мозга встречаются приблизительно в 4 раза чаще, чем абсцессы мозжечка, и имеют обычно округлую форму, в то время как в мозжечке — щелевидную (Пальчун В.Т. с соавт., 2008).

Клиническая картина отогенного внутримозгового абсцесса в значительной мере определяется его локализацией, величиной, реакцией окружающих тканей и стадией процесса. Течение абсцесса мозга делится на четыре стадии: начальную, латентную, явную и терминальную.

Начальная стадия характеризуется легкими мозговыми симптомами: головной болью, слабостью, тошнотой и рвотой, субфебрильной температурой тела. Длится эта стадия 1–2 недели. Далее в течение 2–6 недель длится стадия латентная, бедная на симптоматику. Состояние больного улучшается, явных симптомов поражения мозга не наблюдается. Отмечаются общая слабость, повышенная утомляемость, апатия. Температура тела нормальная, формула крови без отклонений от нормы.

Первые две стадии часто протекают незаметно, и их симптомы приписывают другим заболеваниям.

Явная стадия длится в среднем 2 недели. Характеризуется картиной тяжелого заболевания с тенденцией к быстрому и неуклонному ухудшению состояния больного.

Симптомы в явной стадии можно подразделить на четыре группы: общеинфекционные, общемозговые, проводниковые и очаговые.

Первая группа — симптомы тяжелого инфекционного процесса. Общая слабость, отсутствие аппетита, задержка стула, похудение, вялость, сонливость, выражение лица страдальческое. Язык обложен. Появляется неприятный запах изо рта. Изменения в крови, характерные для воспаления.

Общие мозговые симптомы развиваются вследствие повышения внутричерепного давления. Характерны головная боль, рвота без предшествующей тошноты, ригидность затылочных мышц. Вынужденное положение головы с наклоном набок наблюдается при абсцессе мозжечка, что способствует более свободному оттоку ликвора в 4-м желудочке.

Резко запрокинутая голова кзади при отсутствии ригидности — признак начинающегося отека мозга. При таком положении головы возникает опасность проведения люмбальной пункции из-за возможности ущемления мозжечка в большом затылочном отверстии. В отличие от менингита наблюдается брадикардия вследствие давления на продолговатый мозг.

При отогенном абсцессе мозга почти всегда наблюдаются менингеальные симптомы. Наличие менингеального синдрома является показанием для **люмбальной пункции**.

Давление спинномозговой жидкости при абсцессе обычно умеренно повышено — 300–350 мм вод. ст. (норма — 70–200 мм вод. ст.), за исключением случаев, осложненных менингитом. При неосложненных абсцессах жидкость прозрачная. Изменения в ликворе сводятся к умеренному повышению количества белка и иногда к умеренному плеоцитозу (до 100–300 клеток в 1 мкл).

Быстрая санация ликвора после назначения антибиотиков, улучшение ликворологических показателей при ухудшении общего состояния больного названы синдромом несоответствия и считаются характерными для абсцесса мозга. Глобулиновая реакция Панди при абсцессе всегда положительная.

Наибольшее диагностическое значение при установлении локализации абсцесса имеют очаговые симптомы. Очаговые симптомы вызываются дислокацией вещества мозга и его разрушением.

Сравнительная таблица показателей ликвора при абсцессе мозга и менингите

| Показатель | Норма | Менингит | Абсцесс |
|-------------------------------------|---|---------------------------------|------------------------|
| Цвет | Прозрачный | Мутный | Прозрачный |
| Давление ликвора | До 200—250 мм вод. ст. Или 60 кап. в 1 мин. | Высокое | Высокое |
| Плеоцитоз (нейтрофильные лейкоциты) | 3—5 клеток в 3 полях зрения | Много, иногда счету не подлежит | Мало |
| Белок | 0,2—0,3, но не более 0,66 г/л | Повышается значительно | Повышается значительно |
| Сахар | 1,0—2,5, но не более 4,2 ммоль/л | Понижается | Повышается |
| Хлориды | 118—132 ммоль/л | Понижаются | Повышаются |
| Стерильность | Стерильный | Рост микрофлоры | Чаще стерильный |

При абсцессе височной доли мозга основными локальными симптомами являются **афазия и гемианопсия**. Наиболее характерна для абсцесса левой височной доли у правши амнестическая афазия, несколько реже — сенсорная, еще реже — моторная.

Амнестическая афазия связана с поражением задних отделов височной и теменной долей.

Больной владеет произвольной речью и свободно описывает предметы, но не может их назвать (например: карандаш — это то, чем пишут). При сенсорной афазии больной утрачивает значение слов, он не понимает то, что ему говорят; речь — бессмысленный набор слов. Это происходит при поражении центра Вернике в заднем отделе верхней височной извилины. Больной не может ни писать, ни читать.

Патология любой височной доли головного мозга сопровождается выпадением одноименных полей зрения обоих глаз (гомонимная **гемианопсия**).

Одним из очаговых знаков при поражении височной доли мозга является **эпилептиморфный синдром**.

Абсцесс мозжечка отогенной природы встречается в 4—5 раз реже, чем абсцесс височной доли мозга, его развитию нередко предшествует лабиринтит. Симптоматика абсцесса мозжечка характеризуется нарушением тонуса мышц конечностей, изменением координаторных проб, атаксией и появлением спонтанного нистагма.

Тромбоз сигмовидного синуса и отогенный сепсис

При гнойном воспалении среднего уха инфекция может проникнуть в кровоток. Особенно часто это осуществляется через вены и синусы твердой мозговой оболочки.

Клиническая практика показывает, что генерализация гнойной инфекции при отитах и возникновение отогенного сепсиса чаще происходит в результате тромбофлебита сигмовидного синуса, реже — при поражении луковицы внутренней яремной вены.

Тромбофлебит сигмовидного синуса обычно возникает контактным путем вследствие распространения воспалительного процесса с сосцевидного отростка на прилегающую к нему наружную стенку сигмовидного синуса. При этом нередко образуется перисинуозный абсцесс. В дальнейшем возникает поражение самого синуса: перифлебит, эндофлебит, пристеночный тромб, обтурирующий тромб. Инфицирование и распад тромба ведут к проникновению инфекции в малый и далее в большой круг кровообращения.

Гнойные метастазы и частички отрывающегося тромба разносятся по малому кругу, формируя метастазы в легких.

Проявлением тромбоза сигмовидного синуса служат отечность и болезненность мягких тканей по заднему краю сосцевидного отростка (симптом Гризингера). Тромбоз внутренней яремной вены сопровождается ее уплотнением и болезненностью при пальпации сосудистого пучка шеи (симптом Уайтинга). Наиболее демонстративным признаком тромбоза сигмовидного синуса является температурная реакция. Уже в первые часы и дни заболевания развивается картина сепсиса, и температурная кривая становится гектической с перепадами на 2—3 градуса. Характерны потрясающие ознобы и проливной пот.

В крови отмечаются нейтрофильный лейкоцитоз, сдвиг лейкоцитарной формулы влево, токсическая зернистость нейтрофилов, ускоренная СОЭ. Нарастающая гипохромная анемия.

Необходимо делать забор крови на стерильность; обнаружение возбудителя подтверждает диагноз сепсиса. Кровь необходимо брать в момент подъема температуры, во время озноба, который связан с выходом микробов в кровяное русло.

Лечение отогенных осложнений предусматривает срочную элиминацию гнойного очага в ухе и мозге, а также интенсивную медикаментозную терапию. Выполняют расширенную общеполостную операцию на среднем ухе с ревизией стенки синуса. Вскрывают переднюю стенку синуса и удаляют тромб. Проводят интенсивную противовоспалительную, детоксикационную, дегидратационную терапию.

При отогенном сепсисе показаны переливания крови, трансфузии свежзамороженной плазмы, плазмаферез, гемосорбция.

Лечение больных с отогенными внутричерепными осложнениями представляет серьезные трудности. Смерть больного без хирургического лечения наступает в 100% случаев, а в послеоперационном периоде — только в 30%. Выздоровление больного может быть полным. Но чаще остаются нарушения деятельности центральной нервной системы в виде афазии и параличей черепно-мозговых нервов.

Литература:

1. *Воронкин В.Ф., Сергеев М.М.* Интракраниальные осложнения оториноларингологии. Краснодар. 2000. 176 с.
2. *Гаджимирзаев Г.А.* Отогенные гнойно-септические осложнения в эру антибиотиков. Махачкала: ИПЦ ДГМА. 2009. 152 с.
3. *Енин И.П.* Отогенные внутричерепные осложнения / Детская оториноларингология. Руководство для врачей в 2-х томах. Под ред. М.Р.Богомильского и В.Р.Чистяковой. Т. 1. М.: Медицина. 2005. С. 543–565.
4. *Пальчун В.Т., Крюков А.И.* Оториноларингология. М.: Медицина. 2001.
5. *Пальчун В.Т., Лучихин Л.А., Магомедов М.М.* Практическая оториноларингология. М.: Медицинское информационное агентство. 2006.
6. *Пальчун В.Т., Каплан С.И., Вознесенский Н.Л.* Неврологические осложнения в оториноларингологии. М.: Медицина. 1977. 200 с.
7. *Пальчун В.Т., Магомедов М.М., Лучихин Л.А.* Оториноларингология: учебник. М.: ГЭОТАР-Медиа. 2008. 656 с.

Контрольные вопросы:

1. Основные пути проникновения инфекции в полость черепа.
2. Какие известны внутричерепные отогенные осложнения?
3. Диагностика заболеваний.
4. Основные принципы лечения.
5. Основа профилактики отогенных внутричерепных осложнений.

Лекция 11.

Негнойные заболевания уха. Хронический адгезивный средний отит. Тимпаносклероз. Отосклероз. Сенсоневральная тугоухость. Болезнь Меньера. Пресбиакузис

*Все, что доступно нашему наблюдению и изучению,
говорит об удивительном искусстве природы.*
К. Гален

Цель. Рассмотреть негнойные заболевания уха, приводящие к тугоухости. Дать представление об их клинике, диагностике и лечении.

Тезисы:

1. Общее понятие «негнойные заболевания уха».
2. Хронический адгезивный отит. Тимпаносклероз.
3. Отосклероз. Этиология, патогенез, клиника, диагностика, лечение.
4. Сенсоневральная тугоухость: этиология, патогенез, принципы диагностики и лечения.
5. Болезнь Меньера. Этиология, патогенез, клиника, лечение.
6. Понятие о старческой тугоухости.

Иллюстративный материал: презентация, аудиограммы, схемы.

Негнойные заболевания внутреннего уха занимают одно из ведущих мест среди различной патологии ЛОР-органов и часто приводят к ограничению или полной утрате трудоспособности больных. Клинически эти заболевания проявляются тугоухостью и различными вестибулярными нарушениями (головокружение, нарушение статики и координации и др.).

Такая клиническая симптоматика обусловлена тем, что, как известно, в лабиринте находятся рецепторы слухового (кортиева орган) и вестибулярного (отолитовый и ампулярный) анализаторов и при различных поражениях внутреннего уха они в той или иной степени выраженности вовлекаются в патологический процесс. Следует отметить, что с каждым годом обращаемость больных с различными негнойными заболеваниями внутреннего уха неуклонно растет, чаще всего это пациенты молодого трудоспособного возраста.

Возможно, это связано с лучшей диагностикой (широкое внедрение аудиометрической и вестибулометрической аппаратуры в амбулаторную практику). С другой стороны, нельзя исключить и реальное возрастание количества нарушений слуха и вестибулярной функции, связанных с патологией лабиринта.

Среди причин тугоухости, так затрудняющей общение людей, на негнойные заболевания уха приходится около 85%. Вестибулярная дисфункция нередко сопровождается эту патологию и приводит к утрате трудоспособности. Вот почему изучение этой темы чрезвычайно важно для врача общего профиля, а также для врача-специалиста. Эти заболевания выделены в отдельную группу ввиду особой социальной значимости. Хронические негнойные заболевания уха — адгезивный отит, тимпаносклероз, неврит слухового нерва, отосклероз, болезнь Меньера — относятся к часто встречающейся патологии.

Хотя перечисленные нозологические формы различаются по характеру и локализации патологического процесса в ухе, а также по этиологии и патогенезу, всех их объединяет отсутствие хронического гнойного процесса с характерными общими и местными признаками.

При таком «объединяющем» принципе научная классификация негнойных заболеваний уха невозможна, можно говорить лишь о некоем перечне заболеваний и описывать каждое из них как самостоятельную нозологическую форму, входящую каждая в свою группу заболеваний с однотипными этиологией и патогенезом. Так, катар среднего уха с полным основанием может быть отнесен к группе заболеваний, этиология и патогенез которых определяются патологическим состоянием лимфоидного аппарата носоглотки, слизистой оболочки слуховой трубы и среднего уха; отосклероз — к региональным или генерализованным остеодистрофическим процессам; неврит слухового нерва — к разного рода токсико-аллергическим состояниям, последствиям профессиональных вредностей или вирусной инфекции; болезнь Меньера — к сосудистым заболеваниям головного мозга.

Адгезивный средний отит

Наличие в барабанной полости транссудата или экссудата при длительном нарушении функции слуховой трубы приводит к слипчивому процессу с образованием спаек и рубцов, ограничивающих движения слуховых косточек, барабанных перепонки и лабиринтных окон. Такая гиперпластическая реакция слизистой оболочки с последующим ее фиброзом трактуется как адгезивный средний отит (Солдатов И.Б., Гофман В.Р., 2000).

Изменение в слизистой оболочке среднего уха характеризуется инфильтрацией лимфоцитами с образованием соединительной ткани. Между барабанной перепонкой и внутренней стенкой барабанной полости наблюдается зарастание. При некоторых формах наступает анкилоз между косточками и рубцевание в области окон. В этих случаях проведение звуков системой среднего уха становится крайне затрудненным.

Выраженный адгезивный процесс с зарастанием аттика, вовлечением в процесс области лабиринтных окон, приводящих к анкилозу

стремени и неподвижности круглого окна, называют тимпаносклерозом.

Первые классификации негнойных процессов среднего уха относятся к прошлому веку, но, к сожалению, до настоящего времени классификация не уточнена, и существует много классификаций, определяющих заболевание по клиническим и патологоанатомическим признакам: адгезивный средний отит, хронический катар среднего уха, тубоотит, сухой катар среднего уха. Имеющиеся в литературе данные позволяют отметить большое разнообразие представлений о характере негнойных воспалительных процессов в среднем ухе и трудности их объединения.

Клиника. Больные жалуются на понижение слуха, нередко с ощущением шума в ушах. Обычно в анамнезе больные указывают, что понижению слуха предшествовало воспаление ушей, нередко в сочетании с хроническими заболеваниями носа и глотки. Чаще всего при отоскопии типичными для адгезивного отита являются изменения барабанной перепонки в виде ее помутнения, исчезновение светового рефлекса, втянутости, неподвижности, а также отложения извести на барабанной перепонке, укорочение длинного отростка молоточка, резкое вытягивание короткого отростка. Довольно часто нарушается проходимость евстахиевой трубы.

При камертональных исследованиях: опыт Вебера — латерализация звука в сторону больного уха, опыт Желле положителен, отрицателен — Ринне. Восприятие через кость нормальное.

При тональной аудиометрии отмечается нарушение звукопроводящей системы уха, но надо иметь в виду, что при адгезивном отите изменение слуха при костном проведении звуков не должно рассматриваться только как нарушение звуковоспринимающего аппарата внутреннего уха.

При речевой аудиометрии обычно при усилении подаваемого звука поступает 100% разборчивость речи. Акустический импеданс довольно высок при адгезивном среднем отите.

Таким образом, диагноз адгезивного среднего отита ставится на основании данных анамнеза, отоскопии, исследования функции евстахиевой трубы и исследования слуха.

Лечение адгезивного среднего отита должно начинаться консервативно, если же эта терапия будет неэффективна, лечат хирургически.

Терапия адгезивного среднего отита стала развиваться в конце прошлого столетия. К настоящему времени предложено большое число способов лечения. Цель лечения — восстановить нормальную функцию слуховой трубы, размягчение и рассасывание спаек в барабанной полости. Для повышения реактивных особенностей организма назначают биостимуляторы (алоэ, ФиБС, гумизоль), витамины группы В, гипосенсибилизирующие средства. Для улучшения кровоснабжения среднего, внутреннего уха назначают в/в 5% раствор никотиновой

кислоты, кокарбоксилазу, папаверин, препараты антихолинэстеразного действия галантамин, прозерин, нивалин.

Больным проводится катетеризация слуховой трубы с введением в нее ферментов протеолитического и гиалуронидазного действия (трипсин, хемотрипсин, лидаза) или смеси их с гидрокортизоном, пенициллином.

Для рассасывания и растяжения рубцов назначаем массаж барабанной перепонки с введением в барабанную полость кислорода, электрофорез йодистого калия на область сосцевидного отростка. Лечение проводится курсами продолжительностью 1–1,5 месяца 2–3 раза в год, если консервативное лечение эффективно.

Отосклероз. Термин в 1881 г. предложил Трельч, когда заболевание характеризовалось воспалительными изменениями в среднем ухе. В 1893 г. Политцер сообщил, что при этом заболевании процесс располагается в костной капсуле лабиринта и это не зависит от воспаления среднего уха, и поэтому предложил называть это заболевание «отосклерозом». Отосклероз, или, правильнее, отоспонгиоз — своеобразное дистрофическое заболевание уха, поражающее преимущественно костную капсулу лабиринта, проявляющееся анкилозом стремени и прогрессирующей тугоухостью. Этим заболеванием страдает примерно 1% населения земного шара, преимущественно женщины.

При отосклерозе в пирамиде височной кости наступают своеобразные изменения. На определенных участках ее плотная кость замещается вновь образованной богатой сосудами, губчатой, спонгиозной костью. Чаще всего процесс локализуется в области овального окна у переднего его полюса, реже — у круглого, и исключительную редкость представляют случаи диффузного процесса. Вновь образующаяся кость захватывает пальцевидную связку и пластинку стремени, в результате чего возникает анкилоз и неподвижность этой косточки.

До сих пор нет единого мнения о сущности этого процесса.

Что же касается причины механизма развития отосклеротического процесса в пирамиде височной кости, существует много гипотез, которые могут быть разделены на четыре основные группы (Хилов К.Л., Преображенский К.А., 1965).

1. Гипотезы, согласно которым отосклероз развивается в результате действия механических и других физических факторов.

2. Гипотезы, трактующие отосклероз как наследственное или наследственно-конституциональное страдание.

3. Гипотезы, которые считают расстройства функций эндокринных органов основными причинами отосклероза.

Так, А.С.Киселев и В.Е.Корюкин (1975) показали возможность торможения перестройки лабиринтной капсулы при стимуляции гипоталамических структур. Гормональным фактором можно объяснить бо-

лее частое выявление отосклероза у женщин. Характерно прогрессирование отосклероза в период беременности.

4. Гипотезы, согласно которым отосклероз — симптом других заболеваний. (Гипервитаминоз D у человека способствует развитию отосклероза, некоторые нервно-трофические нарушения, отклонения в ряде систем: костной, сосудистой, вегетативной.)

Отосклерозом чаще болевают женщины, чем мужчины, в возрасте от 30 до 40 лет. У детей это не встречается. Заболевание развивается постепенно, обычно без явных симптомов. Женщины связывают свое заболевание с беременностью и родами, иногда — с переутомлением, перенесенными инфекционными заболеваниями, воспалением среднего уха.

Симптомы отосклероза различают **субъективные** и **объективные**.

Субъективные симптомы:

1. Тугоухость, начинающаяся без видимых причин, постепенно и медленно развивается и никогда не регрессирует. В то же время может прогрессировать относительно исходного уровня при хроническом утомлении, в связи с эндокринными изменениями, например во время менструального цикла, беременности, родов, грудного кормления.

Наиболее частым признаком отосклероза является симптом Уиллиса: кажущееся улучшение слуха при шуме.

Феномен объясняется тем, что окружающий шум мало влияет на слух при отосклерозе, зато собеседник с нормальным слухом повышает громкость своей речи, чтобы преодолеть этот шум.

В силу того что при обычной форме отосклероза костное звукопроводение не страдает, все больные с этим заболеванием говорят тихо, в отличие от больных с сенсоневральной тугоухостью, особенно в острой стадии. В то же время в шуме у больных отосклерозом разборчивость речи существенно страдает. Этот симптом известен под названием *paracusis Weber*.

2. Ушной шум наблюдается почти во всех случаях, его интенсивность не коррелирует со степенью тугоухости, но, как правило, отличаясь низкочастотным спектром, прямо соотносится с тем фактом, что при отосклерозе наблюдается понижение слуха на низкие частоты.

3. Головокружение возникает редко, оно слабо выражено и возникает периодически. Если оно носит выраженный характер и сопровождается тугоухостью, следует предположить наличие другой причины этих субъективных явлений, например позднего врожденного сифилиса.

4. Боли в ухе возникают редко; чаще имеется ощущение распирания в области сосцевидного отростка, которые возникают в периоды обострения процесса и сопровождаются дальнейшим ухудшением слуха и усилением ушного шума. Причиной этих ощущений являются костные и сосудистые перестройки, характерные для отосклеротических очагов.

5. Неврастенический синдром или его отдельные проявления — нередкий признак у больных, страдающих отосклерозом, чаще всего

проявляющийся в гипостенической форме (вялость, апатия, пониженное настроение в течение всего дня, сонливость).

Объективные симптомы:

1. Триада Холмгрена (Holmgren): 1) атрофия и сухость кожи наружного слухового прохода; 2) пониженная чувствительность его кожи (отсутствие кашлевого рефлекса и гиперемии при раздражении); 3) отсутствие ушной серы.

2. Отоскопические симптомы: барабанная перепонка даже в поздних стадиях болезни имеет нормальный вид. В некоторых случаях наблюдается ее истончение или утолщение. При атрофии через нее просвечивает гиперемизированная слизистая оболочка, покрывающая промоториум (розовое пятно Шварца), — симптом, оцениваемый многими специалистами как патогномоничный для отосклероза. При утолщении барабанной перепонки ее вид напоминает состояние, характерное для последствия хронического катара среднего уха.

Акуметрия. Шепотная речь воспринимается хуже, чем разговорная; нормальная костная проводимость звука.

Об этом, в частности, свидетельствует триада Бецольда: нормальный или удлинённый «Швабах», отрицательный «Ринне» и латерализация звука в опыте Вебера в сторону хуже слышащего уха. Опыт Желле отрицательный.

Аудиометрия. При пороговой тональной аудиометрии, как правило, выявляется смешанный тип тугоухости на всех частотах. Расстояние между кривыми костной и воздушной проводимости определяют как резерв улитки, являющийся прогностическим признаком для результата слухоулучшающей операции.

Различают **четыре стадии развития тугоухости**, диагностирование которых определяет лечебную тактику врача.

I стадия (начальный период) характеризуется начальными признаками нарушения воздушного звукопроведения при нормальном костном звукопроведении.

На тональной аудиограмме и при камертональных тестах отмечают легкое снижение слуха преимущественно на низкие частоты. Время костной проводимости в опыте Швабаха удлинено. Опыт Желле почти всегда отрицателен. Кривая разборчивости речи соответствует типу кондуктивной тугоухости.

II стадия характеризуется начальными проявлениями смешанной формы тугоухости. На тональной аудиограмме выявляется нисходящий тип кривых. Возникает снижение резерва улитки (костно-воздушной диссоциации). При камертональных тестах «Швабах» резко удлинён, «Вебер» латерализуется в хуже слышащее ухо, «Желле» — отрицателен.

III стадия характеризуется отчетливыми признаками поражения улитки. Кривые костной и воздушной проводимости приобретают от-

четливо нисходящий вид, резерв улитки еще сохранен, а кривая разборчивости речи свидетельствует об ухудшении этого показателя при повышении интенсивности тестирующих слов.

IV стадия характеризуется признаками глубокой атрофии спирального органа. При тональной аудиометрии наряду с резкой потерей слуха и выраженным снижением резерва улитки появляется обрыв тональных кривых как по костной, так и по воздушной проводимости, однако при сохранении отрицательного «Ринне».

Обычно III и IV стадии отосклероза наступают при длительном (10–20 лет) развитии патологического процесса, однако заболевание развивается значительно быстрее, достигая кохлеарной формы в течение 3–5 лет.

Диагноз устанавливают на основании данных анамнеза, отоскопической картины и исследования слуховой функции.

Дифференциальную диагностику проводят с тимпаносклерозом, невритом слухового нерва, профессиональной тугоухостью, сифилитической кохлеопатией, последствиями черепно-мозговой травмы, разного рода интоксикаций или воздействия шума и вибрации.

Прогноз основан на положении о том, что отосклероз является прогрессирующим заболеванием, неминуемо приводящим к выраженной тугоухости, но никогда — к глухоте. Клиническое течение заболевания непредсказуемо.

Профилактика заключается в устранении факторов риска, которые усугубляют развитие отосклероза. К ним относятся курение, злоупотребление спиртными напитками, пребывание в условиях действия различных профессиональных вредностей (шум, вибрация, компрессионное атмосферное воздействие, неблагоприятные климатические условия).

Лечение различают консервативное и хирургическое. Консервативные меры по существу являются симптоматическими, поскольку не касаются патогенеза и тем более этиологии заболевания.

Хирургическое лечение больных отосклерозом заключается в восстановлении свободного доступа звука через среднее ухо во внутреннее. После операции помимо улучшения слуха, как правило, исчезает шум. При малой величине костно-воздушного интервала операции, как правило, противопоказаны, но могут быть исключения.

Операция показана при наличии кохлеарного резерва, т. е. когда имеет место костно-воздушный интервал в 25–30 дБ. Хорошими кандидатами для операции являются лица с потерей слуха по костной проводимости до 15 дБ, а по воздушной — до 50 дБ.

Об истории развития методов хирургического лечения отосклероза у нас в России очень интересное сообщение на страницах журнала «Российская оториноларингология» за 2011 г. сделал академик РАН Ю.М.Овчинников. Известно, что хирургические методы лечения отосклероза, предложенные Гольмгреном и Лемпертом в 1920-х гг. —

фенестрация лабиринта, относились к тяжелым, длительным и плохо переносимым больными. Часто признаки тяжелой тугоухости рецидивировали из-за облитерации созданного в наружном полукружном канале нового окна. «Взрыв интереса» к хирургическому лечению отосклероза, как пишет Ю.М.Овчинников, возник после приезда в СССР по приглашению проф. А.Г.Лихачева американского хирурга проф. С.Розена. С.Розен демонстрировал в нескольких городах Союза свои операции — прямую и непрямую мобилизацию стремени. Успех первых операций был огромным, операции проходили быстро. Однако в последующем многие врачи у нас в стране стали широко, без должной подготовки, необходимого опыта и технического оснащения прибегать к таким операциям (Овчинников Ю.М., 2011). Это обстоятельство и частые рецидивы заболевания привели к разочарованию в этой операции. Проф. Розен, проводивший свои операции во многих странах мира, подчеркивал, что его заслуга не в том, что он мобилизовал стремя, а в том, что мобилизовал интерес врачей к этой проблеме.

В настоящее время операции прямой и непрямой мобилизации стремени утратили свое значение в связи с высокой частотой реанкилоза стремени.

На сегодняшний день разработано не менее 50 различных техник операций на стремени, отличающихся между собой объемом вскрытия окна преддверия, техникой удаления или вскрытия пластины, материалами для замещения структур стремени, способом и местом крепления протеза и др. (Арнаутова Е.М., 2011). Наибольшее количество литературных источников (Beales P.H., 1981; Malafronte G. Et al., 2008 и др.) указывает на патоанатомические изменения стремени как определяющий фактор в выборе метода операции.

Наиболее принятым методом операции при отосклерозе в настоящее время является стапедопластика.

Метод стапедопластики возник из усовершенствованной методики прямой мобилизации стремени. Он заключается в фиксации специального протеза: один его конец в виде кольца фиксируют на длинном отростке наковальни, другой имплантируют через отверстие, проделанное в пластинке стремени, в вестибулярную лестницу непосредственно в перилимфу улитки. При помощи указанного протеза восстанавливается система звукопроводения к звуковым рецепторам. Другой вид стапедопластики, названный поршневым, заключается в том, что стремя и его пластинку полностью удаляют, а на окно преддверия накладывают венозный аутолокут и в него вставляют протез.

Этот вид хирургического лечения отосклероза наиболее эффективен как по степени восстановления слуховой функции (нередко до 6 м на ШР), так и по длительности достигнутого эффекта (годы).

Операцию проводят на хуже слышащем ухе.

При хорошем функциональном результате операцию на другом ухе рекомендуется делать не ранее чем через 6 месяцев. Некоторые авторы (Хилов К.Л., Преображенский Н.А., 1965; Петрова Л.Н., 1975; Пальчун В.Т., Сакалинская М.А., 1976) в связи с риском отдаленных осложнений, рекомендуют выдерживать перерыв между операциями в 1–3 года. К современным операциям на стремени предъявляются высокие требования: не нарушая защитного барьера внутреннего уха, обеспечить надежную передачу звуковых колебаний при минимальном отношении к нормальным структурам среднего уха.

Тем больным, которым операция противопоказана, следует проводить слухопротезирование и подбирать слуховой аппарат, который улучшает слух так, что больные вполне могут общаться с окружающими и посещать общественные мероприятия.

Сенсоневральная тугоухость

Сенсоневральная тугоухость (СНТ) — заболевание, сопровождающееся снижением слуха по типу нарушения звуковосприятия и субъективным шумом в ушах, связанное с патологическими изменениями в звуковоспринимающем аппарате слуховой системы. Патогенетической основой заболевания являются дегенеративно-атрофические изменения в структурах внутреннего уха.

Это заболевание — одна из самых распространенных и актуальных проблем оториноларингологии. 1–6% населения земного шара страдают выраженной тугоухостью, затрудняющей социальное общение. При этом СНТ доминирует среди всех форм тугоухости, составляя 74%.

Несколько слов о существующей терминологии по этому заболеванию. Известен целый ряд терминов для обозначения заболевания: сенсоневральная тугоухость, нейросенсорная тугоухость, неврит слухового нерва, кохлеарный неврит, аудиосенсоневропатия.

Классификация сенсоневральной тугоухости.

В зависимости от течения различают острую, внезапную, подострую и хроническую СНТ.

Внезапная форма СНТ развивается в течение от нескольких минут до 12 часов, острая — до 1 месяца, подострая — от 1 до 3 месяцев, хроническая — более 3 месяцев.

При острой СНТ процесс чаще односторонний, а при хронической в большинстве случаев имеет место двусторонняя стойкая в течение многих лет тугоухость с медленным или быстрым прогрессированием.

Острая СНТ составляет 3,9% среди всех экстренных заболеваний ЛОР-органов и 62,2% среди заболеваний внутреннего уха, требующих неотложной стационарной медицинской помощи. Когда можно ставить диагноз «острая нейросенсорная тугоухость», который диктует определенную лечебную тактику? С клинической и лечебной точки

зрения этот диагноз можно ставить всем больным, у которых слух внезапно снизился по нейросенсорному типу и с этого момента прошло не более 1 месяца. Деление всех форм острого снижения слуха на острую и внезапную СНТ основано прежде всего на временном факторе: внезапная тугоухость возникает в течение от нескольких минут до 12 часов, при увеличении этого срока до суток — острая СНТ. При этом при внезапной тугоухости, в отличие от острой, отсутствуют другие симптомы (головокружение, шаткость походки, головная боль, шум в голове и ушах). Однако причины, в результате которых возникают эти формы тугоухости, практически одинаковые, основные из них — сосудистая и воспалительная патология. Таким образом, если подходить с клинической точки зрения, никакой разницы к подходу в лечении этих двух патологий нет, потому, на наш взгляд, и выделение двух форм нецелесообразно. В России более распространен и применим термин «острая СНТ».

Снижение слуха по сенсоневральному типу может являться не единственным симптомом СНТ.

Часто ее сопровождают шум в ухе и различные вестибулярные расстройства, которые могут возникать до, во время и после снижения слуха.

Необходимо отметить, что любая форма СНТ не является нозологической формой, так как возникает на фоне множества заболеваний. СНТ — это функциональный ответ внутреннего уха и других отделов слухового анализатора на многофакторные патологические воздействия.

СНТ — это поражение не только кортиева органа и корешка VIII нерва, но и периферических и центральных отделов вестибулярного анализатора, обусловленное в большинстве случаев нарушением преимущественно венозной фазы кровообращения в вертебрально-базиллярном бассейне, сосудистого и внутрисосудистого фактора микроциркуляции с развитием гидропса лабиринта.

Сенсоневральная тугоухость — заболевание полиэтиологическое. Причинами могут быть различные факторы: сосудистый, инфекционный, токсический, травматический, обменный, возрастной, врожденный, наследственный, метаболический, иммунный и другие, в соответствии с которыми выделяют формы тугоухости по этиологическому фактору.

В патогенезе СНТ значительную роль играют нарушения гемодинамики и микроциркуляции внутреннего уха. Какова бы ни была причина СНТ, сосудистый компонент в большей или меньшей степени выраженности всегда имеет место в ее развитии.

В последнее время большое значение в патогенезе заболевания придается активности антиоксидантной системы, аутоиммунному компоненту, биохимическим нарушениям, в том числе липидного обмена, а также нарушению баланса Na/K в жидкостях внутреннего уха.

В конечном итоге патогенетической основой СНТ становятся дегенеративно-атрофические изменения в структурах внутреннего уха. Процесс носит «восходящий» характер с вовлечением различных отделов слухового анализатора (Золотова Т.В., 2010).

Острую СНТ принято делить на 3 основные группы и несколько подгрупп в зависимости от этиологии поражения.

Острая СНТ сосудистого генеза, т. е. вызванная вертебрально-базиллярными нарушениями (ВБН), обусловленными гипертонической болезнью или артериальной гипертензией, атеросклерозом сосудов головного мозга, остеохондрозом шейного отдела позвоночника, нейроциркуляторной дистонией по гипер- или гипотоническому типу.

При этой форме острой СНТ имеют место выраженные изменения церебральной гемодинамики преимущественно в вертебрально-базиллярном бассейне, которые проявляются асимметрией кровотока; изменением тонуса артерий мелкого, среднего и крупного калибров; повышением венозного тонуса и признаками венозного застоя, а также нарушением сосудистого и внутрисосудистого фактора микроциркуляции. В большинстве случаев выявляется вторичный гидропс лабиринта.

Острая СНТ вирусной этиологии. У больных этой группы острая СНТ возникает на фоне вирусной инфекции. В этой группе в зависимости от топике поражения можно выделить 3 подгруппы: острый посттриппозный кохлеарный неврит, вирусный ганглионит и арахноидит задней черепной ямки.

При арахноидите задней черепной ямки имеет место диффузное поражение задней черепной ямки, преимущественно мостомозжечкового угла на стороне острой СНТ. У больных с острым кохлеовестибулярным невритом имеет место поражение слухового и вестибулярного анализатора на уровне рецепторов, а у больных с вирусным ганглионитом выявляется нарушение функции только слухового анализатора на уровне спирального ганглия.

Острая СНТ травматической этиологии. В этой группе выделяют внезапную тугоухость, возникшую на фоне закрытой черепно-мозговой травмы, поперечного перелома височной кости и на фоне ударной волны.

Причиной этой формы СНТ может быть воздействие звука, давления, вибрации: акутравма, баротравма, вибротравма. Реже встречается электротравма. В патогенезе этой формы острой СНТ играют роль ишемические гемодинамические сдвиги, атония мозговых сосудов и затруднение венозного оттока из полости черепа.

Особым образом выделяют СНТ, в этиологии которой имеет место применение ототоксических препаратов.

Проф. А.И.Лопотко (2008) представил следующую классификацию ототоксических препаратов, которая, на наш взгляд, наиболее полно представляет весь спектр их токсического действия.

1. Ототоксические антибиотики:

- а) антибиотики группы аминогликозидов: неомицин, канамицин, амикацин, мономицин, гентамицин, стрептомицин, дигидрострептомицин, тобрамицин, стрептомициллин, арбекацин, дибекацин, омицин, спектиномицин, изепамецин, фрамецитин, ливидомицин, сизомицин, а также тобрамицин, фрамицитин, блеомицин, ристомицин;
- б) группа амфамицинов: рифампицин;
- в) гликопептидный антибиотик ванкомицин;
- г) антибиотики группы амфениколов (левомецетин);
- д) антибиотики группы макролидов: эритромицин.

Наибольшей ототоксичностью обладают антибиотики аминогликозидного ряда. Ототоксический эффект у этих препаратов проявляется как при системной терапии, так и при местном воздействии.

Аминогликозиды обладают нейротоксичностью, вызывая повреждение спирального органа и вестибулярного аппарата, а также нефротоксичностью, при которой нарушается выделительная функция почек, что усиливает ототоксический эффект.

Ототоксичность усиливается при повторных курсах лечения аминогликозидами вследствие повышения проницаемости гематоэнцефалического и гематолабиринтного барьеров, а также на фоне среднего отита, акутравмы, иммунологической недостаточности. Применение сочетания двух антибиотиков-аминогликозидов вызывает резкое необратимое повреждение.

Наиболее чувствительны к действию ототоксических антибиотиков дети и пожилые лица, при использовании аминогликозидов во время беременности развивается выраженное ототоксическое повреждение у плода внутриутробно.

Менее выраженным ототоксическим действием обладают макролиды: эритромицин, макропен, рокситромицин и др. Нарушение слуха в этом случае носит чаще всего преходящий характер.

2. **Противоопухолевые препараты:** цисплатин, трансплатин, винкристин и др.
3. **Петлевые диуретики:** фуросемид (лазикс), этакриновая кислота, bumетанид.
4. **Нестероидные противовоспалительные препараты:** ацетилсалициловая кислота (аспирин), индометацин, напроксен, натрия салицилат.
5. **Некоторые наркотические вещества:** меткатинон (эфедрон) — продукт переработки эфедрина.
6. **Противомалярийные препараты:** хинин, мефлоквин.
7. **Препараты мышьяка (осарсол, стоварсол).**
8. **Органические красители и многие другие промышленные яды** — вызывают преимущественно поражение волокон слухового нерва, т. е. ретролабиринтные нарушения.

Ототоксические препараты оказывают токсическое действие и при местном применении. Выпускаются комбинированные препараты местного действия — ушные капли, обладающие мощным антимикробным действием, но включающие ототоксические вещества, такие как:

- софрадекс — глазные и ушные капли, содержащие неомицин, грамицидин, дексаметазон;
- анауран — ушные капли, содержащие неомицин, полимиксин и лидокаин (оба антибиотика ототоксичны) и др.

Эти капли может использовать только специалист-оториноларинголог строго по показаниям и с соблюдением правил местного применения ототоксических препаратов на турунде во избежание попадания ототоксического вещества во внутреннее ухо через перфорацию барабанной перепонки.

Все ототоксические вещества накапливаются в жидкостях лабиринта, легко проникая через гематолабиринтный барьер, и воздействуют на структуры улитки, вызывая нарушения слуха, характерные для периферического уровня поражения.

Ототоксическая сенсоневральная тугоухость бывает результатом врачебных ошибок.

При необходимости применения ототоксического антибиотика по жизненно важным показаниям необходимо использование средств, которые могут предотвратить или ослабить, сделать нестойким его ототоксическое действие (Lenoir M., Daudet N., Paurietti C. et al., 2000).

Есть данные об отопротекторном действии витаминов-антиоксидантов А, Е, С, антихолинэстеразных средств (галантамина, нейромидина), индометацина в малых дозах, нефидипина.

Обосновано отопротекторное применение таких средств, как нейрпептиды, которые обладают активирующим влиянием на регенерацию нервной ткани периферических и центральных отделов нервной системы.

Поскольку применение ототоксических препаратов продолжается, необходимы мероприятия по предотвращению и ограничению их ототоксического действия:

1. Необходимо ограничить назначение аминогликозидных антибиотиков, оправдывая их только жизненно важными показаниями.
2. Особенно строгое ограничение должно соблюдаться у беременных и у детей раннего возраста.
3. Никогда не сочетать введение двух аминогликозидных или других ототоксических препаратов.
4. В случае назначения ототоксических препаратов проводить лечение под прикрытием отопротекторов.
5. Осуществлять ежедневный контроль состояния больного, получающего ототоксические препараты, и при наличии жалоб на шум в ушах, головокружение, снижение слуха, а также при нару-

шении выделительной функции почек немедленно отменить препарат с ототоксическим действием.

6. Не использовать ототоксические средства в лечении больных, имеющих в анамнезе черепно-мозговую травму или почечную патологию, а также при наличии аллергических заболеваний.

Диагностика сенсоневральной тугоухости

СНТ клинически проявляется снижением слуха, нарушением разборчивости речи, шумом в ушах, реже — головокружением.

Отоскопическая картина не играет роли в диагностике этого заболевания, так как барабанные перепонки при СНТ не отличаются от нормальных.

Особую диагностическую ценность при СНТ приобретает аудиологическое исследование, включающее субъективные и объективные методы исследования слуха. Диагностируется нарушение звуковосприятия.

Слуховой анализатор может вовлекаться в патологический процесс на любом уровне, но чаще, особенно на первых этапах, наблюдается преимущественно периферическое поражение.

К субъективным методам исследования слуха относят исследование речью, камертонами, тональную аудиометрию, ультразвуковую аудиометрию и др.

Исследование слуха речью. При исследовании шепотной и разговорной речью обнаруживают снижение остроты слуха на одно или оба уха различной степени выраженности (менее 6 м).

Характерна диссоциация в восприятии шепотной и разговорной речи: разговорная речь воспринимается лучше шепотной. Этот факт позволяет уже на этом этапе заподозрить нарушение звуковосприятия.

Камертональное исследование выявляет снижение слуха на высокие частоты. Камертональные пробы проводят камертонами (С128, С256). При СНТ они позволяют выявить признаки нарушения звуковосприятия.

- Опыт Ринне положительный, укороченный.
- Опыт Вебера выявляет латерализацию в лучше слышащее ухо.
- Опыт Швабаха укороченный.
- Опыт Федеричи — звук более громко воспринимается с козелка, чем с сосцевидного отростка.
- Опыты Желле и Бинга положительны, что позволяет исключить анкилоз стремени, характерный для отосклероза.

Тональная пороговая аудиометрия выявляет характерные признаки нарушения звуковосприятия:

- повышение слуховых порогов по костному и воздушному звукопроводению;
- кривые по костному и воздушному звукопроводению повторяют друг друга, отсутствует костно-воздушный интервал (симптом слипания кривых);

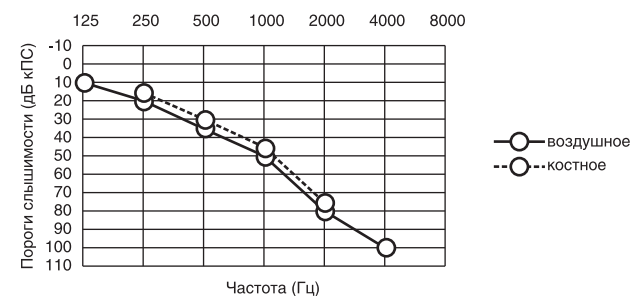


Рис. 26. Тональная пороговая аудиодиаграмма при сенсоневральной тугоухости

- «нисходящая аудиометрическая кривая» наиболее характерна, хотя может быть и другая (рис. 26).

Для оценки выраженности слуховых нарушений Г.А.Таварткиладзе и соавт. (2003) рекомендуют использовать Международную классификацию степеней тугоухости и глухоты (Wilson J., 1980), в основу которой положен уровень среднего значения порогов слышимости по воздушному звукопроводению в диапазоне речевых частот.

Международная классификация тугоухости и глухоты

| Степень тугоухости | Аудиометрический порог |
|--------------------|------------------------|
| 1-я степень | 26–40 дБ |
| 2-я степень | 41–55 дБ |
| 3-я степень | 56–70 дБ |
| 4-я степень | 71–90 дБ |
| Глухота | 91 и более дБ |

Особое значение имеет определение чувствительности к ультразвуку. При сенсоневральной тугоухости наблюдается повышение порога восприятия ультразвука через кость.

Надпороговая аудиометрия позволяет выявить феномен ускоренного нарастания громкости (ФУНГ). Речевая аудиометрия позволяет выявить феномен парадоксального падения разборчивости речи.

Объективные методы исследования слуха применяют у детей до 5 лет или с целью различных видов экспертиз, а также при оценке уровня поражения слухового анализатора.

К объективным методам исследования слуха относятся акустическая импедансометрия, исследование слуховых вызванных потенциалов, регистрация отоакустической эмиссии.

Лечение сенсоневральной тугоухости

Лечение сенсоневральной тугоухости является достаточно сложной задачей и должно быть дифференцированным, патогенетически обос-

нованным, индивидуальным, комплексным. Необходимо учитывать остроту процесса, его давность, этиологию, уровень поражения, фоновые патологические состояния (неврологические, терапевтические, эндокринологические и другие). При остро наступившей тугоухости лечение зависит от сроков госпитализации: наилучшие результаты наблюдаются при лечении острой тугоухости (до 1 месяца давности), особенно в первую неделю заболевания.

Объем и характер терапии при оказании помощи больным, страдающим сенсоневральной тугоухостью, зависят от давности заболевания, этиологического и патогенетического факторов, степени тугоухости, результатов проводимого ранее лечения, психоэмоционального состояния больного.

Больные с острой формой тугоухости рассматриваются как скоропомощная группа, и лечение их проводится в условиях стационаров.

К основным принципам лечения сенсоневральной тугоухости относятся:

- устранение причины заболевания;
- улучшение реологических свойств крови, дезинтоксикация, гидратация;
- улучшение кровообращения в улитке и снабжения ее кислородом;
- улучшение метаболических процессов в улитке;
- улучшение проведения нервных импульсов в структурах слухового анализатора;
- антиоксидантная терапия;
- гормональная терапия;
- стимуляция нервных элементов слухового анализатора;
- стимуляция процессов регенерации нервной ткани;
- устранение сопутствующих заболеваний, симптоматическая терапия.

Лечение СНТ зависит от формы течения процесса. При хронической СНТ основной задачей является стабилизация слуха, так как эта форма СНТ имеет склонность к прогрессированию. Улучшить слух при хронической СНТ в большинстве случаев не представляется возможным. В связи с вышесказанным при хронической форме СНТ проводят регулярные (1–2 раза в год) курсы стимулирующей терапии, назначают лекарственные средства и различные физические методы лечения (эндауральный фоноэлектрофорез, надсосудистое и внутрисосудистое лазерное облучение крови, гипербарическую оксигенацию, иглоукалывание и др.), стабилизирующие клеточные мембраны, улучшающие гемореологию и венозный отток из полости черепа, а также проводят лечение основного заболевания, вызвавшего хроническое снижение слуха по нейросенсорному типу.

В отличие от хронической при острой СНТ при правильно и вовремя начатой терапии возможно восстановление слуха или, по крайней

мере, его улучшение. Полиморфизм клинических проявлений и полиэтиологичность острой СНТ ставят перед врачом сложную задачу: в максимально короткий срок определить оптимальное лечение с учетом глубины распространения процесса и выяснением этиологических и патогенетических механизмов внезапного нарушения в слуховом и вестибулярном анализаторах.

Лечение больных с внезапной тугоухостью должно быть безотлагательным, интенсивным, комплексным и назначаться в зависимости от преобладающего этиологического и патогенетических факторов. Безусловно, есть что-то в тактике и методах лечения этой патологии общее для всех больных.

Во-первых, это как можно более ранняя экстренная госпитализация и начало лечения пациентов с острой СНТ. Наряду с другими факторами время начала лечения влияет на прогноз восстановления или улучшения слуха.

Во-вторых, лечение больных с ОСНТ проводится в 3 этапа. Первый этап — экстренная терапия с использованием препаратов дезинтоксикационных, улучшающих внутричерепную и внутрисосудистую гемодинамику (длится 3–5 дней). За этот период проводят комплексное обследование пациента, которое помогает установить этиологию и патогенез поражения. Второй этап — этиологическое и патогенетическое лечение (длится 10–15 дней). Оба эти этапа лечения проводят в условиях стационара, в основном все препараты назначают парентерально (внутривенно или внутримышечно). Третий этап — долечивание больного в амбулаторных условиях с целью дальнейшего улучшения или стабилизации полученного эффекта (длится 1–3 месяца). Третий этап лечения предполагает назначение препаратов перорально.

В-третьих, во многих случаях у больных с острой СНТ меняется психоэмоциональный статус. Проведенное комплексное исследование с использованием рандомизированного метода доказало, что применение препаратов, направленных на снижение уровня тревожности и депрессии, приводит к лучшим результатам в плане восстановления или улучшения слуха.

Особое значение при лечении острой сенсоневральной тугоухости придают гормонотерапии (Лопотко А.И., 2008; Alexiou C. et al., 2001). К настоящему времени, несмотря на побочные действия гормонотерапии, это единственные препараты, положительный эффект которых доказан при острой сенсоневральной тугоухости рандомизированными исследованиями (Косяков С.Я., 2008; Золотова Т.В., 2013; Veldman J.E. et al., 1993).

С.Я.Косяков (2008) считает более эффективным местное применение кортикостероидных препаратов при острой сенсоневральной тугоухости, вводимых в барабанную полость через установленный шунт.

У больных с острой СНТ сосудистого генеза основное внимание при лечении уделяется препаратам, улучшающим кровообращение головного мозга, сосудистые и внутрисосудистые факторы микроциркуляции, а также дегидратационным и стимулирующим лекарственным средствам. Кроме того, больным с острой СНТ на фоне атеросклероза сосудов головного мозга и гипертонической болезни назначают соответствующую гиполлипидемическую диету, а при необходимости — и гиполлипидемические препараты; при гипертонической болезни — адекватную антигипертензивную терапию с учетом результатов АД-мониторинга; при нейроциркуляторной дистонии — различные физио- и бальнеотерапевтические методы и препараты, нормализующие регуляцию сосудистого тонуса; при шейном остеохондрозе — различные процедуры для улучшения кровообращения в вертебрально-базилярном бассейне.

Основным этиологическим лечением больных с вирусной этиологией острой СНТ является применение противовоспалительных, дезинтоксикационных, а также кортикостероидных препаратов. Кроме того, всем больным назначают препараты, улучшающие микроциркуляцию и венозный отток из полости черепа.

В лечении больных с травматической этиологией острой СНТ на первый план выступает коррекция сосудистых нарушений, возникающих в результате травмы.

Лечение больных этой группы также направлено на профилактику воспалительного поражения головного мозга как осложнения течения черепно-мозговой травмы и на улучшение энергетического обмена клеток головного мозга.

В последние годы для лечения сенсоневральной тугоухости кроме лекарственной терапии широко используются аппаратные методы лечения: транскраниальная электростимуляция (чрескожная, эндоназальная, электростимуляция слуховых структур), флюктуоризация, фонофорез, плазмаферез, гипербарическая оксигенация, рефлексотерапия, магнитотерапия, лазеротерапия и др.

Поиск новых средств воздействия при сенсоневральной тугоухости постоянно продолжается.

Болезнь Меньера

Под болезнью Меньера (БМ) понимают периферический лабиринтный синдром невоспалительного генеза, возникающий вследствие нарушения циркуляции ушной лимфы.

История изучения этого заболевания началась с публикации в 1848 г. директором Парижского института глухонемых врачом-сурдотиастром Проспером Меньером, в которой были описаны признаки заболевания молодой женщины (внезапная глухота на оба уха, головокружение, расстройство равновесия, тошнота, рвота), закончившегося

скоропостижной смертью. При аутопсии единственной находкой оказался геморрагический экссудат в полукружных каналах. Позже П. Меньер и другие врачи отмечали случаи возникновения этого синдрома, но без летального исхода. Эти приступы периодически повторялись и вели к прогрессирующей тугоухости.

Далее было установлено, что повторяющиеся приступы синдрома Меньера обусловлены повышенным образованием внутрилабиринтной жидкости — эндолимфы, что вело к так называемой водянке лабиринта (hydrops endolymphaticus) и его растяжению.

До Меньера подобные случаи чаще всего считали проявлением инсульта. Меньера считают основателем клинической вестибулологии.

Этиология болезни Меньера не изучена до сих пор. На основании секционных данных, полученных уже в середине XX века, пришли к заключению, что при болезни Меньера возникает гидропс ушного лабиринта, связанный с патологией сосудистой системы, в особенности артериол и капилляров внутреннего уха.

Патогенез. Болезнь Меньера чаще всего возникает у лиц, подвергающихся профвредностям (шум, вибрация, стрессы, напряженный интеллектуальный труд), у больных, страдающих вегетососудистыми, сердечными и эндокринными заболеваниями, авитаминозом, аллергией, вертебрально-базилярной сосудистой недостаточностью.

Этот синдром возникает лишь у лиц с предуготовленным состоянием ушного лабиринта (врожденное несовершенство сосудистой системы и эндолимфатических пространств ушного лабиринта, гистогематических барьеров внутреннего уха, недостаточность кровообращения в вертебрально-базилярном бассейне, стресс, нарушения водно-солевого обмена, эндокринные заболевания, производственные вредности и т. д.).

Водянка эндолимфатических пространств приводит не только к значительному растяжению стенок перепончатого лабиринта с деформацией структур спирального органа, ампул и преддверия, но и к их механическим микроразрывам, которые при неоднократно повторяющихся приступах служат причиной рубцовых изменений, затрудняющих циркуляцию эндолимфы, а также дегенерации рецепторов внутреннего уха.

Клиническая картина. При БМ у больного наблюдается клиническая триада симптомов, классически описанная в 1861 г. Проспером Меньером, именем которого и названа эта нозологическая форма.

Прежде всего это приступы системного головокружения, сопровождающиеся тошнотой и рвотой. Следует отметить, что приступы возникают у больного в любое время суток на фоне «полного здоровья», ни с чем не связаны, длятся несколько часов (чаще всего 3–6) и самостоятельно проходят. Второй симптом — шум в ухе, третий — одностороннее снижение слуха по нейросенсорному типу.

1-я стадия — начальная. Приступы системного головокружения возникают редко, 1–2 раза в год, а то и в 2–3 года. Шум в ухе беспокоит

ит больного во время и иногда до приступа, но не является постоянным симптомом. Снижение слуха незначительное, усиливается во время приступа и ослабевает во внеприступном периоде. Гидропс лабиринта на этой стадии заболевания выявляется только во время приступа, но не во внеприступном периоде.

2-я стадия — разгар заболевания. Приступы учащаются: они беспокоят больного несколько раз в месяц, а иногда и в неделю. Шум в ухе становится постоянным, снижение слуха прогрессирует от приступа к приступу, гидропс лабиринта выявляется и во внеприступном периоде.

3-я стадия — затухающая. Приступов системного головокружения как таковых нет, но нет и «светлых промежутков». У больного постоянно нарушены статика и координация, его подкруживает, подташнивает. Слух снижается практически до глухоты. Часто на этой стадии в процесс вовлекается второе ухо и центральные отделы вестибулярного анализатора.

Гидропс лабиринта с помощью дегидратационных тестов выявить не удается в связи с выраженной нейросенсорной тугоухостью.

В подавляющем большинстве случаев приступ начинается с одностороннего поражения ушного лабиринта с последующим вовлечением в процесс другого лабиринта. Болезнь, как правило, преследует больного всю жизнь, постепенно приводя его к глухоте и гипофункции вестибулярного анализатора. Для болезни Меньера характерно чередование приступов с периодами полной ремиссии.

1. Острое начало заболевания в виде приступа. Без видимой причины, при отсутствии патологических изменений со стороны уха у больного внезапно появляются головокружение, тошнота, рвота, шум в ухе и резкое понижение слуха на одно ухо. Равновесие полностью теряется: в постели вынужденное положение. Объективно — нистагм.
2. Повторяемость приступов с различной частотой.
3. Кратковременность приступов — не превышает нескольких суток.
4. Восстановление нормального состояния вестибулярного аппарата.

Приступ характеризуется следующими симптомами: головокружение, спонтанный нистагм, нарушение равновесия и координации движений, шум в пораженном ухе и снижение слуха на него, соматовегетативные реакции (тошнота, рвота, гиперемия или бледность кожных покровов, тахикардия, учащенное дыхание, изменение артериального давления, повышенное слюноотделение, гипергидроз, непроизвольное мочеиспускание и др.). Иногда приступ сопровождается психогенными и галлюцинаторными реакциями, приступами страха и тревоги. Больного раздражают яркий свет, шум, запахи.

Приступ болезни Меньера может продолжаться с разной интенсивностью от нескольких часов до 2–3 суток и затем внезапно прекращаться. Частота возникновения приступов индивидуальна и не отличается четкой периодичностью. Приступы могут возникать с разной частотой — от 2–3 раз в день до 1 раза в течение нескольких лет. Интенсив-

ность повторных приступов может возрастать, а затем постепенно снижаться. После приступа состояние больного может восстанавливаться до нормального в течение нескольких дней. Особенно затяжным характером отличается реабилитационный период у лиц, страдающих вегетососудистой дистонией, недостаточностью кровообращения в вертебрально-базиллярной системе, арахноидитом задней черепной ямки.

Диагноз. При первом приступе болезни Меньера окончательного диагноза не выставляют, поскольку симптомы этого заболевания во многом сходны с симптомами других патологических состояний как в самом ушном лабиринте, так и в лабиринтозависимых структурах головного мозга. Определенное диагностическое значение имеют так называемые дегидратационные тесты, с помощью которых определяется наличие эндолимфатического гидропса.

Сущность этих тестов заключается в применении дегидратационных средств, снижающих водянку лабиринта. При положительном эффекте (снижение выраженности признаков приступа) делается вывод о наличии гидропса лабиринта и эффективности дегидратационной терапии.

Определенное диагностическое и лечебное значение имеют так называемые газовые пробы.

Путем изменения соотношения CO_2 и O_2 во вдыхаемом воздухе возможно установление одной из трех форм болезни Меньера: вазоспастической, вазопаретической и вазоиндифферентной.

На этом основании был разработан новый принцип купирования приступа путем вдыхания карбогена при вазоспастической форме, кислорода — при вазопаретической.

Дифференциальный диагноз. Болезнь Меньера следует дифференцировать с лабиринтными синдромами, возникающими при патологии в вертебрально-базиллярном бассейне, арахноидите мостомозжечкового угла, вирусном и сифилитическом менинголабиринтите, с начальной стадией серозного лабиринтита.

Прогноз касается в основном слуховой функции, которая ухудшается от приступа к приступу и в конце концов достигает выраженной степени, требующей слухопротезирования.

Лечение. Для нормализации состава лимфы значительно ограничивают прием жидкости и назначают растительно-молочную бессолевую диету. Для увеличения выделения воды применяют пилокарпин. Из седативных препаратов назначают люминал, пипалдин, амипарин.

Основными направлениями консервативного лечения являются ликвидация метаболического ацидоза, дегидратирующая терапия и улучшение внутричерепной гемодинамики. Повышение щелочного резерва крови производят с помощью внутривенных вливаний 5% р-ра гидрокарбоната натрия. Во время первого вливания вводят 50 мл раствора, а при последующих вливаниях дозу увеличивают до 150 мл. Курс состоит из 7–10 вливаний.

Дегидратирующий эффект получают при внутривенном введении 10 мл 40% р-ра глюкозы или внутримышечном введении 1 мл 1% р-ра фуросемида.

С противоотечной и стимулирующей целью применяют преднизолон, вводя его внутривенно, растворяя в 200 мл изотонического раствора натрия хлорида.

Микроциркуляцию сосудов головного мозга улучшают с помощью внутривенных введений различных кровезаменителей в количестве 200–400 мл.

Для улучшения мозгового кровообращения назначают стугерон, кавинтон, трентал, применяют также спазмолитики (папаверин, дибазол, никотиновую кислоту).

В 1961 г. И.Б.Солдатов предложил метод создания депо фармакологических препаратов в непосредственной близости лабиринта. При меатотимпанальной блокаде вслед за новокаином парамеатально вводятся атропин и кофеин.

При неуспехе консервативного лечения применяют хирургическое. В хирургическом лечении болезни Меньера выделяют три группы операций:

1. Операции на нервах барабанной полости (резекция барабанной струны и барабанного сплетения). При этом прерывается патологическая импульсация со стороны вегетативной нервной системы.
2. Декомпрессионные операции (дренирование и шунтирование эндолимфатического мешка, улиткового хода и мешочков преддверия).
3. Деструктивные операции (удаление мешочков преддверия через овальное окно и разрушение вестибулярного ганглия).

Лечение острого приступа основано на блокаде патологических импульсов, исходящих из пораженного гидропсом ушного лабиринта.

Для этого применяют ингаляционную и дегидратационную терапию, малые транквилизаторы, антидепрессанты, а также создают для больного щадящие условия.

В остром периоде при рвоте лекарственные препараты вводят парентерально и в свечах. Одновременно больному назначают бессолевую диету, ограничивают питье и применяют противорвотные средства.

Неотложная помощь: подкожное введение 3 мл 1% α-адреноблокатора пирроксана и через 6 часов еще 3 мл этого раствора внутримышечно. Эффективность пирроксана усиливается при его сочетании с холинолитиками (скополамин, атропин, платифиллин, спазмолин) и антигистаминными препаратами (димедрол, дипразин, супрастин, диазолин, тавегил и др.).

При рвоте назначают противорвотные препараты центрального действия, главным образом тиэтилперазин (торекан) — внутримышечно по 1–2 мл или по 1 свече (6,5 мг) утром и вечером.

Одновременно с медикаментозной терапией проводят заушную меатотимпанальную новокаиновую блокаду (5 мл 2% новокаина) с таким расчетом, чтобы препарат достиг барабанного сплетения. Для этого раствор новокаина вводят по задней костной стенке наружного слухового прохода, скользя иглой по ее поверхности, добиваясь полного побледнения кожи. Эффективность процедуры оценивают по быстрому (до 30 минут) значительному улучшению состояния больного.

После новокаиновой блокады проводят дегидратационную терапию (буфенокс, верошпирон, гипотиазид, диакарб, фуросемид и др.).

Авторские схемы лечения острого приступа болезни Меньера.

Схема И.Б.Солдатов и Н.С.Хранно (1977).

Внутривенно 20 мл 40% раствора глюкозы; внутримышечно 2 мл 2,5% раствора пипольфена или 1 мл 10% кофеин-бензоата натрия; горчичники на шейно-затылочную область, грелка к ногам.

При сопутствующем гипертензионном кризе — внутривенно 20 мл 25% раствора магния сульфата (медленно!), через 30 минут внутривенно 20 мл 40% раствора глюкозы + 5 мл 0,5% раствора новокаина (медленно, в течение 3 минут!). Если через 30–40 минут эффекта не наступает, то целесообразно введение 3 мл 1% раствора пирроксана подкожно и через 6 часов еще 3 мл этого препарата внутримышечно.

Схема В.Т.Пальчуна и Н.А.Преображенского (1978).

Подкожно 1 мл 0,1% раствора сульфата атропина; внутривенно 10 мл 0,5% раствора новокаина; 20 мл 40% раствора глюкозы. При малой эффективности — 1–2 мл 2,5% раствора аминазина внутримышечно. Через 3–4 часа повторно вводят атропин, аминазин и новокаин. При тяжелых приступах — подкожно 1 мл 1% раствора пантопона. При артериальной гипотонии применение аминазина противопоказано. В таких случаях назначают литическую смесь в виде порошка следующего состава: атропина сульфата 0,00025, кофеина чистого 0,01, фенобарбитала 0,2, натрия бикарбоната 0,25 — по 1 порошку 3 раза в день.

Несколько слов о понятии «старческая тугоухость».

Старческая тугоухость, или пресбиакузис, является следствием инволюционных процессов стареющего организма, проявляющихся в увядании всех его функций, прежде всего обменных процессов в нервной системе. Выделяют две формы этого состояния: ганглионарную, обусловленную инволюционной атрофией спирального ганглия улитки, и склеротическую, связанную со склерозом мельчайших артерий и капилляров улитки, в частности сосудистой полоски. Выделяют также самостоятельную форму «кондуктивного» пресбиакузиса, обусловленную дегенеративными изменениями звукопроводящих структур среднего и внутреннего уха. Определенное значение в возникновении старческой тугоухости придают склеротическим явлениям слуховых центров.

Клиническая картина развивается исподволь, как правило, начиная с 40–45 лет. Сначала возникают нарушения тонального слуха на высо-

кие частоты, затем постепенно ухудшаются функция разборчивости речи и помехоустойчивость звукового анализатора.

Нередко возникает ушной шум, однако он носит непостоянный характер. Иногда возникают кратковременные невыраженные головокружения.

Лечение направлено на замедление инволюционных процессов в нервной системе и организме в целом.

Обычно применяют препараты, улучшающие микроциркуляцию сосудов головного мозга, антисклеротические и седативные средства, поливитамины. Нередко полезной является коррекция эндокринных систем.

Указанные средства могут приостановить прогрессирование старческой тугоухости; обратному развитию тугоухость не поддается.

Литература:

1. Оториноларингология / Под ред. И.Б.Солдатова и В.Р.Гофмана. СПб. 2000. 472 с.
2. Оториноларингология: учебник. М.: ГЭОТАР-Медиа. 2008. 656 с.
3. *Косяков С.Я., Атанесян А.Г.* Сенсоневральная тугоухость. Современные возможности терапии с позиции доказательной медицины. М.: МЦФЭР. 2008. 80 с.
4. Болезни уха, горла и носа / Ханс Бербом, Оливер Кашке, Тадеус Навка, Эндрю Свифт; пер. с англ. М.: МЕДпресс-информ. 2012. 776 с.
5. *Солдатов И.Б., Сущева Г.П., Храпко Н.С.* Вестибулярная дисфункция. М.: Медицина. 1980. 228 с.
6. *Благовещенская Н.С.* Отоневрологические симптомы и синдромы. М.: Медицина. 1981. 328 с.

Контрольные вопросы:

1. Общие понятия «негнойные заболевания уха».
2. Адгезивный средний отит. Этиология. Патогенез. Клиника. Диагностика. Лечение.
3. В чем отличие тимпаносклероза от адгезивного среднего отита?
4. Отосклероз. Этиология. Патогенез. Клиника. Диагностика. Лечение.
5. Сенсоневральная тугоухость. Этиология. Патогенез. Клиника. Диагностика. Лечение.
6. Особенности подхода к лечению острой сенсоневральной тугоухости.
7. Болезнь Меньера. Этиология. Патогенез. Клиника. Купирование острого приступа заболевания.
8. Понятие о старческой тугоухости.

Лекция 12.

Доброкачественные и злокачественные новообразования верхних дыхательных путей и уха (ЛОР-онкология)

*Все существующее в мире природы может
быть изменено силою веры.*

Парацельс

Цель. Изучить эпидемиологию и характеристику доброкачественных и злокачественных новообразований ЛОР-органов. Классификация. Клиника.

Основные принципы лечения.

Тезисы:

1. Определение онкологии как раздела медицины.
2. Формирование знаний об эпидемиологии, этиологии, патогенезе, клинических проявлениях, диагностике, принципах лечения и профилактике опухолей ЛОР-органов.
3. Обучение методике обследования больного с опухолями ЛОР-органов.
4. Классификация новообразований.
5. Характеристика доброкачественных новообразований.
6. Характеристика злокачественных новообразований.
7. Международная классификация злокачественных новообразований (TNM).
8. Обоснование и формулировка клинического диагноза рака согласно Международной классификации.

Иллюстративный материал: презентация, таблицы, муляжи, тематические больные.

Онкология — раздел клинической медицины, посвященный изучению вопросов происхождения, профилактики, диагностики и лечения опухолевых заболеваний.

Онкология давно выделилась как самостоятельная отрасль медицины со своими методами диагностики заболеваний и лечения больных.

Однако многие особенности клинического течения опухолевого процесса, трудности диагностики, эффективности лечения и прогноз зависят от исходной локализации и распространенности опухоли.

Сложность структуры и функции ЛОР-органов, близость жизненно важных отделов центральной нервной системы, пересечение пищеварительного и дыхательного путей, обилие крупных сосудов, нервных

стволов и рефлексогенных зон определяют ряд свойств, присущих только опухолям, исходящим из этих органов.

Все это позволяет выделить ЛОР-онкологию как самостоятельный раздел оториноларингологии. Немаловажно, что ЛОР-врач быстрее и полнее может овладеть методами диагностики злокачественных опухолей ЛОР-органов, чем врач общего профиля (Солдатов И.Б., 1990).

Новообразования верхних дыхательных путей и уха встречаются сравнительно часто и составляют 6–8% новообразований человека всех локализаций.

Причинами онкогенеза могут являться наследственная предрасположенность к образованию опухолей и действие внешних онкогенных факторов (физических, химических, биологических).

Все новообразования подразделяются на три типа.

1. Высокодифференцированные опухоли.

1-я группа. Доброкачественные опухоли.

2-я группа. Пограничные опухоли (обладают некоторыми свойствами, присущими злокачественным опухолям: склонность к рецидивированию, разрушению соседних костных образований и др.).

2. Дифференцированные опухоли.

1-я группа. Эпителиальные злокачественные опухоли.

2-я группа. Соединительнотканые злокачественные опухоли.

3-я группа. Нейрогенные злокачественные опухоли.

3. Низкодифференцированные тонзиллярные злокачественные опухоли.

Тонзиллярные опухоли растут из лимфаденоидной ткани, которая входит в состав тонзиллярных образований, отличаются высокой радиочувствительностью. Они характеризуются типичными клиническими проявлениями, общими для всей группы:

1. Быстрый инфильтративный рост.
2. Раннее метастазирование в регионарные лимфатические узлы (верхние отделы шеи), причем метастазы, как правило, увеличиваются в размерах быстрее, чем первичная опухоль.
3. Очень высокая склонность к генерализации, которая выражается в множественном метастазировании в отдаленные органы.

Основным современным методом лечения радиочувствительных опухолей миндалин является лучевая терапия.

Доброкачественные новообразования характеризуются высокой степенью дифференцировки, неинфильтрирующим, неструктивным ростом, они не дают метастазов, как правило, не рецидивируют и не обнаруживают чувствительности к ионизирующему излучению.

Доброкачественные опухоли верхних дыхательных путей и уха отличаются многообразием по своему строению, поскольку могут разви-

ваться из всех тканей, образующих эти органы (костная, хрящевая, нервная, эпителиальная и др.). Кроме того, могут быть опухоли смешанного характера.

Опухоли состоят из паренхимы и стромы. Паренхима — это собственно опухолевые клетки, а строма представляет собой прослойки соединительной ткани, в которой проходят сосуды и нервы.

В номенклатуре опухолей отражено их тканевое происхождение: окончание «-ома» присоединяется к корням слов, обозначающих ту или иную ткань (хондрома, миома и т. д.).

По отношению к некоторым опухолям сохраняются традиционно сложившиеся названия. Например, злокачественная опухоль соединительной ткани называется **саркомой** в связи с тем, что на разрезе ее ткань напоминает рыбе мясо.

Злокачественная эпителиома носит название «**рак**», вероятно, в связи с отмеченным еще в древности сходством разрастаний некоторых опухолей с клешнями рака (Бабияк В.И., Накатис Я.А.).

Для определения оптимального метода лечения необходимо комплексное обследование больных. Успех лечения больных с новообразованиями зависит от точности дооперационного определения границ опухоли, степени ее прорастания в окружающие ткани и выбора оптимального метода лечения и хирургического подхода (Дайхес Н.А. с соавт., 2005).

Диагностика новообразований основана на данных клиники и специальных методах исследования (рентгенологических: каротидная ангиография, МРТ, КТ и др.; эндоскопических данных, гистологической верификации и др.). Решающим является морфологическое исследование, которое осуществляют с помощью гистологических или цитологических методов.

Лечение осуществляется различными методами, адекватными для данного вида опухоли. Оно зависит от общего состояния больного, его возраста, вида опухоли, ее локализации, стадии развития, наличия метастазов и других факторов.

Основным методом лечения является хирургический, при котором радикально удаляют опухолевую ткань и подозрительные на наличие метастазов регионарные лимфоузлы.

Как правило, хирургические вмешательства сочетают с лучевыми и лекарственными. Кроме этого, сейчас разрабатываются методы иммунотерапии злокачественных новообразований.

Профилактика опухолей проводится в двух основных направлениях. Первый — это предупреждение возникновения опухолевого роста, второй — это предупреждение его развития.

Остановимся на рассмотрении некоторых доброкачественных новообразований ЛОР-органов, имеющих наибольшее клиническое значение.

Доброкачественные опухоли ЛОР-органов

Доброкачественные опухоли носа и околоносовых пазух (папилломы, фибромы, ангиомы, хондромы и остеомы, невромы, пигментные опухоли).

Папиллома — сравнительно редкая опухоль, одинаково часто встречается у мужчин и женщин в возрасте старше 60 лет, но бывает и в раннем возрасте.

Различают три вида папиллом: грибовидные, инвертированные и переходно-клеточные. Грибовидная форма напоминает по внешнему виду цветную капусту, локализуется в преддверии полости носа. Инвертированная переходно-клеточная папиллома исходит из слизистой оболочки полости носа, располагается в глубине полости носа на боковой стенке. Она способна малигнизироваться и разрушать мягкие ткани и костные стенки, проникая в околоносовые пазухи. Лечение хирургическое.

Сосудистые опухоли полости носа (гемангиомы и лимфангиомы). Встречаются редко, развиваются на перегородке носа, нижних носовых раковинах. Растут медленно, периодически кровоточат, могут прорастать глазницу, решетчатый лабиринт. Чаще имеют вид бугристой синюшной опухоли, склонны к малигнизации. Лечение хирургическое.

Остеома — доброкачественная опухоль, исходящая из костной ткани и отличающаяся медленным ростом. Первое сообщение об остеоме околоносовых пазух сделано Борнгауптом в 1822 г. М.А.Пархомовский (1979) при анализе отечественной литературы по остеоме околоносовых пазух приводит следующую частоту ее локализации: в лобной пазухе — 67,7%, в пазухе решетчатой кости — 25,5%, в верхнечелюстной пазухе — 6,3%, в клиновидной пазухе — 0,5%.

Остеома чаще встречается у мужчин в возрасте от 11 до 40 лет. Наиболее интенсивный рост наблюдается в период половой зрелости.

Остеома чаще имеет широкую ножку, под влиянием различных факторов может произойти ее омертвление. Такая утратившая связь с материнской почвой опухоль называется мертвой остеомой.

Этиология и патогенез остеомы окончательно не установлены. В большинстве случаев этиологическим фактором, дающим толчок ее росту, являются травма и воспалительные заболевания околоносовых пазух.

Иногда остеомы достигают больших размеров, могут распространяться в полость черепа, орбиту, деформировать лицевой скелет и являться причиной мозговых расстройств, головной боли, понижения зрения, нарушения носового дыхания и обоняния. Лечение хирургическое. Остеомы средних и больших размеров, даже при отсутствии тяжелых симптомов, подлежат удалению.

К **доброкачественным новообразованиям глотки** относятся папиллома, ангиома и ювенильная (юношеская) ангиофиброма.

Папилломы обычно мягкие, располагаются на небе и небных дужках, иногда язычной поверхности надгортанника или боковой стенке глотки. Лечение хирургическое.

Юношеская (ювенильная) ангиофиброма — опухоль носоглотки, исходящая из ее купола или области крылонебной ямки, по гистологическому строению имеющая доброкачественный характер, однако по клиническому течению (деструктирующий рост, сильные кровотечения, частые рецидивы после операции, прорастание в околоносовые пазухи и даже полость черепа) проявляющая себя как злокачественное образование.

Ангиофиброма встречается чаще всего у юношей в возрасте 10–18 лет; после 20 лет она обычно претерпевает обратное развитие. Однако до этого периода из-за интенсивного роста опухоли и врастания ее в окружающие пространства она успевает нанести порой непоправимый вред соседним органам.

Фиброма носоглотки — это фиброзная опухоль плотной консистенции, отличающаяся значительной кровоточивостью, из-за чего получила название ангиофибромы. Эта опухоль известна еще со времен Гиппократов, который предложил трансназальную операцию путем раздвоения пирамиды носа для удаления этой опухоли.

Этиология заболевания неизвестна.

Замечено, что опухоль развивается одновременно с вторичными половыми признаками и период ее развития завершается вместе с половым созреванием. На этом факте основана «эндокринная» теория. Существует и ряд других теорий: эндокринной дисфункции, дисэмбриогенеза и др.

Фиброма носоглотки — плотная опухоль, сидящая на широком основании и тесно спаянная с надкостницей. Плотность опухоли определяется ее фиброзной природой, она обладает ярко выраженным экстенсивным ростом и разрушает все ткани на пути своего роста.

Таким образом, клинически она ведет себя как злокачественное новообразование, однако гистологически относится к доброкачественным опухолям, и метастазов не дает.

Прогноз зависит от распространенности опухоли, своевременности и качества лечения. Единственным методом лечения является хирургический.

Доброкачественные опухоли гортани. Наиболее распространенными являются папилломы и сосудистые опухоли.

Папиллома — доброкачественная фиброэпителиальная опухоль, представляющая собой одиночные или чаще множественные сосочковые выросты, приводящие к нарушению голосообразования и дыхания.

Этиологическим фактором является вирус папилломы человека из семейства паповавирусов. Заболевание встречается у детей до 10-летнего возраста, чаще на 2–5-м году жизни. Если опухоль сохраняется у взрослого, в 15–20% случаев малигнизируется.

Основным симптомом заболевания является охриплость,ходящая до афонии. Лечение хирургическое (ультразвуковая дезинтеграция, лазерная хирургия). С целью урежения рецидивов применяют в/м, в/в и местно в виде мази препараты интерферона, лейкомакс, зовиракс и др.

Ангиома — доброкачественная сосудистая опухоль гортани, формирующаяся из расширенных кровеносных (гемангиомы) или лимфатических (лимфангиомы) сосудов.

Рост опухоли медленный. Обычно опухоль единичная. Клиника зависит от локализации и распространенности опухоли. Лечение хирургическое.

Доброкачественные опухоли уха (папиллома, остеома, гемангиома, хемодектома). Любой вид опухоли наружного уха может локализоваться на любом из его отделов: ушной раковине, наружном слуховом проходе, барабанной перепонке.

О папилломе уже было сказано — это опухоль эпителиального происхождения, располагающаяся обычно на коже наружного слухового прохода или ушной раковине. Отмечается медленный рост. Лечение хирургическое.

Остеома локализуется в костном отделе наружного слухового прохода, развивается из компактного слоя задней, реже — верхней стенки. Она может быть в виде экзостоза на тонкой ножке или гиперостоза, имеющего широкое плоское основание, закрывающее просвет наружного слухового прохода. Возможен эндофитный рост остеомы в толщу сосцевидного отростка.

Гемангиомы в области уха встречаются редко. Чаще располагаются на наружном ухе. Лечение хирургическое.

Заслуживает отдельного внимания лишь доброкачественная опухоль среднего уха **хемодектома**. Эта опухоль развивается из гломусных телец, содержащихся в слизистой оболочке барабанной полости, и располагается по ходу нервных волокон и сосудов. Если хемодектома развивается из гломусных телец барабанной полости, то субъективно она уже на ранней стадии проявляется пульсирующим шумом в ухе и снижением слуха. По мере роста эти симптомы нарастают, опухоль занимает всю барабанную полость, может разрушить барабанную перепонку и появиться в наружном слуховом проходе в виде ярко-красного «полипа». Опухоль способна разрушать костные стенки барабанной полости и распространяться в полость черепа. Лечение хирургическое.

Злокачественные опухоли ЛОР-органов

Из всех злокачественных новообразований на долю ЛОР-органов приходится 23%, у мужчин — 40%, причем преобладает рак гортани. 65% всех

опухолей ЛОР-органов выявляются в запущенном состоянии. 40% больных умирают, не прожив и года с момента постановки диагноза.

Сложное анатомическое строение верхних дыхательных путей и уха, особенности эмбрионального развития объясняют возникновение в этих областях новообразований различного строения, отличающихся некоторыми особенностями клинического течения, неодинаковой чувствительностью к лучевой терапии, характером и сроками метастазирования. Среди злокачественных новообразований ЛОР-органов преобладают рак и саркома.

Чаще всего встречается плоскоклеточный рак, развивающийся из участков слизистой оболочки, покрытой эпителием. Такой плоскоклеточный рак может быть с ороговением и без ороговения. Особое место занимает группа злокачественных новообразований, исходящих из лимфаденоидной ткани, так называемые лимфаэпителиальные опухоли (Шварц Б.А., 1961).

Помимо наиболее часто встречающихся среди злокачественных новообразований ЛОР-органов форм есть сообщения о единичных наблюдениях самых разнообразных по своему морфологическому строению, локализации и исходному месту опухолей. В 2013 г. мы вместе с главным врачом Республиканского онкологического диспансера А.И.Хубиевым опубликовали в международном журнале фундаментальных и прикладных исследований статью «Структура ЛОР-онкологической заболеваемости в КЧР», где подробно изложили распространенность злокачественных новообразований верхних дыхательных путей в Карачаево-Черкесии.

Диагностика злокачественных новообразований ЛОР-органов не всегда проста. По данным литературы, у больных раком гортани ошибочным диагнозом был у 34%, раком глотки — у 55%. У больных с локализацией опухолей в полости носа и его придаточных пазухах ошибочный диагноз составляет 74% случаев.

Таким образом, можно сделать вывод, насколько велика должна быть онкологическая настороженность, особенно в ЛОР-практике.

Исходя из классификации 1978 г. выделяют:

1. Неэпителиальные опухоли:
 - мягких тканей (соединительнотканые);
 - нейрогенные;
 - опухоли из мышечной ткани;
 - опухоли из жировой ткани;
 - нейроэпителиальные опухоли костей и хряща.
2. Эпителиальные опухоли.
3. Опухоли лимфоидной и кроветворной ткани.
4. Смешанные опухоли.
5. Вторичные опухоли.
6. Опухольеподобные образования.

В каждой из данных групп выделяют доброкачественные и злокачественные опухоли. Также применяют Международную классификацию опухолей по стадиям с раздельным обозначением трех ингредиентов опухолевого процесса: первичной опухоли — Т (Tumor), регионарных метастазов — N (Nodulus) и отдаленных метастазов — М (Metastasis).

Степень распространения первичной опухоли

T1 — опухоль поражает одну анатомическую часть органа.

T2 — опухоль поражает не более 2 анатомических частей органа.

T3 — опухоль поражает более 2 анатомических частей органа, не распространяясь за пределы органа.

T4 — опухоль поражает большую часть органа, распространяясь за его пределы.

Степень распространения регионарных метастазов

N0 — нет регионарных метастазов.

N1 — регионарные метастазы односторонние и смещаемые.

N2 — регионарные метастазы двусторонние смещаемые.

N3 — регионарные метастазы односторонние неподвижные.

N4 — регионарные метастазы двусторонние неподвижные либо односторонний конгломерат метастазов, прорастающий в соседние органы.

M0 — нет отдаленных метастазов.

M1 — есть отдаленные метастазы.

На основании перечисленных критериев рак верхних дыхательных путей распределяется по стадиям, например:

1-я стадия — T1N0M0;

2-я стадия — T1N1M0 или T2N0M0;

3-я стадия — T1N2M0, или T2N1-3M0, или T3-4N0-2M0;

4-я стадия — T1-3N3M0 или T1-3N0-3M1.

Злокачественные опухоли гортани

Превалирует рак, почти всегда плоскоклеточный, реже — базальноклеточный. Саркома гортани встречается крайне редко.

Рак гортани занимает 4-е место среди всех злокачественных опухолей у мужчин, уступает раку желудка, легких и пищевода. Соотношение заболеваемости карциномой гортани у мужчин и женщин — 22:1.

Встречается рак гортани у лиц моложе 30 лет и старше 40 лет, а у женщин — моложе 20 лет.

Чаще поражается верхний отдел гортани, реже — средний, еще реже — нижний отдел.

Преимущественно встречается экзофитная форма рака, которая растет медленно. При опухоли надгортанника процесс распространяется вверх и впереди, при опухоли среднего отдела гортани через ко-

миссуру или гортанный желудочек распространение идет на верхний отдел. Опухоль нижнего отдела гортани растет вниз, через коническую связку проникает на передние отделы шеи.

Раньше метастазирует рак преддверия гортани, чаще на стороне поражения, а медленнее всего при опухоли переднего отдела гортани.

Выделяют 3 периода развития опухолей гортани:

1. Начальный — першение, неудобство при глотании, ощущение комка в горле.

2. Период полного развития заболевания — возникает охриплость вплоть до афонии, затруднение дыхания вплоть до асфиксии, нарушение глотания вплоть до полной невозможности.

3. Период метастазирования.

Дифференциальный диагноз проводят с туберкулезом, склеромой, сифилисом. Окончательным (решающим) является гистологическое исследование либо проведение превентивной терапии без достаточного хорошего результата.

Лечение рака гортани. Чаще всего — экстирпация гортани, реже — ее резекция, еще реже — реконструктивные операции. Прежде чем приступить к хирургическому лечению, обязательно производят трахеотомию для проведения инкубационного наркоза и для обеспечения дыхания в последующем послеоперационном периоде.

Виды операций при раке гортани

Эндоларингеальное удаление показано при опухоли 1-й стадии среднего отдела.

Удаление опухоли наружным доступом: а. тиреотомия, ларингофиссура — при 2-й стадии, средний этаж; б. подподъязычная фаринготомия. Производят при опухолях нефиксированной части надгортанника экстирпацию надгортанника.

Резекция гортани. Производят при локализации опухоли в передних 2/3 голосовых складок с распространением на переднюю комиссуру; при поражении одной голосовой складки; при ограниченном раке нижнего отдела гортани; при ограниченном раке верхнего отдела гортани при условии интактности черпаловидных хрящей.

Виды резекций: боковая (сагиттальная), переднебоковая (диагональная), передняя (фронтальная), горизонтальная.

Ларингэктомия производится, если невозможна резекция, либо при третьей стадии.

Расширенная ларингэктомия — удаляются гортань, подъязычная кость, корень языка, боковые стенки гортаноглотки. Операция инвалидизирующая. В итоге формируется трахеостома и вводится пищеводный зонд для питания.

Кроме хирургического используют *лучевое лечение*. Его начинают проводить до операции в 1-й и 2-й стадиях процесса. Если после половины сеансов лечения отмечается значительный регресс опухоли, лучевую терапию продолжают до полной дозы (60–70 Гр).

В случаях когда после половинного облучения регресс опухоли менее 50%, лучевую терапию прерывают и оперируют больного. Наиболее радиочувствителен рак среднего этажа гортани, а рак нижнего отдела радиорезистентен.

В случае наличия регионарных метастазов производят операцию Крайля: удаляются клетчатка бокового отдела шеи, глубокие яремные лимфоузлы, кивательные мышцы, внутренняя яремная вена, подчелюстные лимфоузлы, подчелюстная слюнная железа. В случае наличия отдаленных метастазов проводятся симптоматическая и химиотерапия. Исключением являются метастазы в легкие, здесь допустимо их оперативное лечение.

Химиотерапия

Используется в дополнение к основному методу лечения либо в запущенных случаях. Используют проседил, блеомицин, метотрексат, фторбензотек, синстрол (2500–3500 мг, используют у мужчин).

Результаты лечения.

При комбинированном лечении рака гортани 1-й стадии пятилетняя выживаемость достигает 90% случаев, 2-й стадии — 71–75%, 3-й стадии — 60–73%, 4-й стадии — 25–35%.

Основные причины неблагоприятных исходов — рецидивы.

В полости носа встречаются злокачественные новообразования эпителиальные, соединительнотканые, нейрогенные: разные виды рака, саркомы, меланобластомы и эстезионейробластомы (опухоль из клеток обонятельного эпителия). Иногда встречаются тонзиллярные (радиочувствительные) опухоли.

Злокачественные опухоли глотки — достаточно редкое заболевание. По статистическим данным середины XX века, полученным в Ленинградском институте онкологии, из 11 тыс. случаев злокачественных новообразований различной этиологии лишь 125 были опухоли глотки.

Злокачественные опухоли глотки могут развиваться из всех тканей, образующих этот орган. Преобладает рак. Выделяют дифференцированные радиорезистентные опухоли, встречаются в молодом возрасте и у детей.

Исходная локализация (по частоте): небная миндалина — 58% случаев, задняя стенка глотки — 16% случаев, мягкое небо — 10% случаев.

Рост стремительный, быстро изъязвляются, часто метастазируют. Клиника зависит от исходной локализации опухоли. К симптоматике подключается кахексия, так как нарушено глотание.

Злокачественные опухоли носоглотки чаще возникают у мужчин старше 40 лет. Причем саркомы — в более молодом возрасте, эпителиомы — в старшей возрастной группе. Сопровождаются синуситами, поэтому диагностика очень часто ошибочка. Появляются кровянистые выделения из носа, характерна закрытая гнусавость, процесс обычно односторонний. Для хирургического лечения доступа практически нет, поэтому применяют лучевую терапию.

К сожалению, на практике такие больные попадают в поле зрения врача на поздней стадии заболевания. Последнее время в связи с активным внедрением современных видеоэндоскопических средств диагностики начальных форм этого заболевания стала значительно лучше. Однако до настоящего времени существуют определенные трудности в проведении дифференциальной диагностики опухолей носоглотки. Так, необходимо провести дифференциальный диагноз с болезнью Потта, язвенно-пролиферативной формой волчанки, многочисленными формами опухолей основания черепа, лимфоидных пролифераций.

Злокачественные опухоли ротоглотки могут возникать из любой ткани и в любом месте, но чаще поражают небные миндалины, мягкое небо, реже — заднюю стенку глотки.

Злокачественные опухоли гортаноглотки по происхождению могут быть тесно связаны с опухолями ротоглотки, гортани и начального отдела пищевода.

Чаще злокачественные опухоли гортаноглотки возникают у мужчин старше 40 лет, однако, по данным зарубежных авторов, в странах Северной Европы чаще болеют женщины (до 60%) с преимущественной локализацией таких опухолей в ретроаритеноидальной и ретрокрикоидальной областях.

Способствующими факторами являются курение, алкоголизм, сифилис, вредные профессиональные аэрозоли.

При злокачественных опухолях гортаноглотки неизбежно обнаруживаются метастазы в шейные лимфоузлы. Яремные узлы при распаде и инфицировании повреждают крупные сосуды и вызывают смертельные кровотечения. Метастазирование происходит в печень, легкие и кости черепа.

Злокачественные опухоли уха. Различают опухоли наружного и среднего уха. Первичные опухоли внутреннего уха не встречаются.

Рак — наиболее распространенная злокачественная опухоль уха, но в то же время сравнительно редкое заболевание. Рак наружного и среднего уха чаще встречается в возрасте 50–60 лет, одинаково часто у мужчин и женщин.

Чаще всего наблюдается плоскоклеточный рак, реже — базальноклеточный и еще реже — цилиндромы и аденокарциномы.

По данным зарубежных авторов (Енциуег А.), злокачественные опухоли наружного уха в 93–98% локализируются в областишной раковины и только в 3,3–16,0% — в наружном слуховом проходе. Чаще всего заболевание возникает в возрасте 60–70 лет. Мужчины заболевают в 4 раза чаще женщин.

В отличие от рака саркома встречается в более раннем возрасте. Так, треть выявленных больных была в возрасте до 10 лет. Саркомы среднего уха по своему гистологическому строению бывают самыми разнообразными: веретенноклеточные, миксосаркомы, круглоклеточные, ангиосаркомы и др.

Саркомы среднего уха поздно дают метастазы и обладают меньшей склонностью к распаду.

Лечение зависит от протяженности опухоли, ее гистологической структуры и наличия метастазов.

Литература:

1. Дайхес Н.А., Яблонский С.В., Давудов Х.Ш., Куян С.М. Доброкачественные опухоли полости носа, околоносовых пазух и носоглотки у детей. М.: Медицина. 2005. 256 с.
2. Солдатов И.Б. Лекции по оториноларингологии. М.: Медицина. 1994.
3. Козлова А.В., Калина В.О., Гамбург Ю.Л. Опухоли ЛОР-органов. М.: Медицина. 1979. 352 с.
4. Пальчун В.Т., Магомедов М.М., Лучихин Л.А. Оториноларингология: учебник. М.: ГЭОТАР-Медиа. 2008. 656 с.
5. Шварц Б.А. Злокачественные новообразования ЛОР-органов. М.: Медгиз. 1961. 354 с.

Контрольные вопросы:

1. Доброкачественные новообразования ЛОР-органов.
2. Этиологические факторы, влияющие на возникновение доброкачественных новообразований ЛОР-органов.
3. Основные принципы лечения доброкачественных новообразований.
4. Этиологические факторы, играющие основную роль в возникновении злокачественных новообразований ЛОР-органов.
5. Методы диагностики злокачественных новообразований ЛОР-органов.
6. Клиника рака гортани.
7. Международная классификация злокачественных новообразований.
8. Принципы лечения рака гортани.

Лекция 13.

Инфекционные гранулемы верхних дыхательных путей и уха

*Не только сам врач должен делать
все от него зависящее,
но он должен уметь направить
на пользу больного его самого,
его домашних и все его окружение.*
Гиппократ

Цель: изучить эпидемиологию, локализацию и характеристику инфекционных гранулем ЛОР-органов. Классификация, этиология, патогенез, клиника и принципы лечения.

Тезисы:

1. Туберкулез ЛОР-органов: симптоматика, диагностика, лечение.
2. Сифилис ЛОР-органов: симптоматика, диагностика, лечение.
3. Склерома. Лепра. Клиника. Диагностика. Лечение.
4. Гранулематоз Вегенера. Клиника. Диагностика. Лечение.

Иллюстративный материал: презентация, схемы.

Заболевания, которые рассматриваются как гранулезные или гранулематозные, имеют различную этиологию и патогенез. Их объединяют известные патоморфологические признаки, проявляющиеся образованием гранулем. Последние представляют собой ограниченные, своеобразно построенные морфологические структуры — узелки продуктивного воспаления, состоящие из клеток молодой соединительной ткани.

Большинство гранулем возникает как проявление различных инфекционных процессов (туберкулез, сифилис, склерома, проказа, сар и др.). Возможно образование гранулем при воздействии вредных химических элементов (бериллиоз), инородных тел, в т. ч. от хирургического материала (гранулемы инородных тел) или при введении масляных лекарственных веществ (олеогранулемы).

Диффузные гранулемные поражения (гранулематозы) могут возникать при системных поражениях, например при системном аутоиммунном васкулите (гранулематоз Вегенера).

В оториноларингологической практике наиболее важными являются склеромные, туберкулезные, сифилитические гранулемные заболевания, а также гранулематоз Вегенера.

Гранулема (от лат. granulum — «зернышко») — очаг продуктивного воспаления, имеющий вид плотного узелка от едва различимого до не-

скольких сантиметров в диаметре, формируется в тканях и органах при некоторых хронических аллергических, инфекционных и инфекционно-аллергических заболеваниях.

Конечным исходом гранулемы является рубец.

Склерома (греч. — «уплотнение»). Хроническое инфекционное заболевание верхних дыхательных путей. Характеризуется медленным прогрессивным течением.

Этиология: *Klebsiella scleromae* (палочка Фриша-Волковича). Гистология: инфильтрат, представленный соединительной тканью с плазмócитами, кровеносными сосудами, большие вакуолизированные клетки Микулича, также множество палочек Фриша-Волковича.

Распространенность. На всей планете, но чаще в эндемичных очагах: Белоруссия, Западная Украина, Италия, Германия, страны бывшей Югославии, Египет и др.

По данным ВОЗ, на Европу приходится примерно 80%. Возраст больных — 16–30 лет. В детском и пожилом возрасте склерома встречается редко. В 70% случаев болеют женщины. 70% больных склеромой — сельские жители.

Чрезвычайно важны для развития склеромы социальные условия. К примеру, в бывшем СССР в 1945–1950 гг. встречались наиболее тяжелые формы заболевания со смертельными исходами.

Входные ворота инфекции — дыхательные пути, микротравмы на слизистой носа, глотки, гортани, трахеи и бронхов. Возбудитель малотоксичен, поэтому заболевание развивается медленно, инкубационный период чрезвычайно длителен — 3–5 лет и более. Острой формы склеромы не бывает.

Источник инфекции — больной человек. Путь передачи — воздушно-капельный и контактный.

Существуют внутрисемейные очаги склеромы, причем сначала заболевают однокровные родственники (братья, сестры, дети), а затем жены и мужья. Чаще заболевание возникает в возрасте 16–30 лет.

Этиология. Палочка Фриша-Волковича обнаруживается только у больных. В сыворотке больных склеромой обнаруживают специфические антитела к этому микробу. При гистологическом исследовании инфильтрата определяют большое количество клеток Микулича.

Для развития склеромы необходимо инфицирование организма с достаточно сниженной резистентностью, длительное пребывание человека в определенной климатической зоне и продолжительный контакт с больным склеромой.

В развитии склеромы различают 3 этапа:

1. Формирование мелких узелков по ходу дыхательных путей.
2. Формирование плотных инфильтратов.
3. Процессы рубцевания.

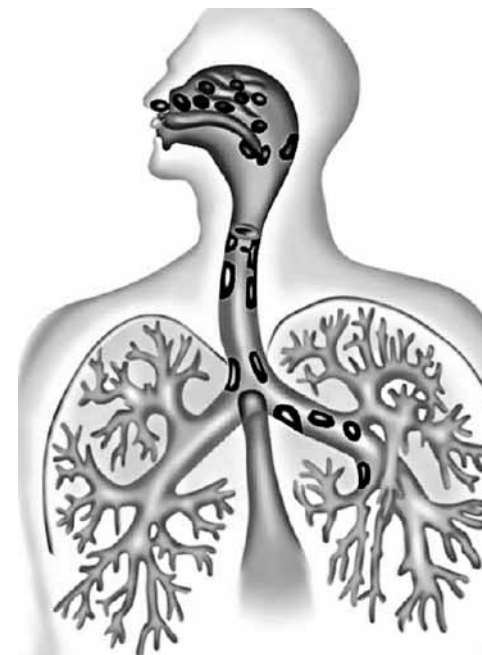

Рис. 27. Локализация склеромных очагов

Специфических изменений со стороны внутренних органов не обнаруживается, в основном это проявления длительной гипоксии.

Излюбленная локализация склеромы: передние отделы носа (95%), область хоан (60%), подскладковое пространство гортани и бронхов. Обычно вовлекаются в процесс сразу 2–3 области (рис. 27).

Жалобы связаны с нарушением дыхания в зависимости от уровня поражения: нарушение носового дыхания, ощущение сухости во рту и в гортани, сухой кашель, охриплость голоса, одышка при нагрузке. Явления дыхательной недостаточности нарастают очень медленно.

Также наблюдаются жалобы астенического плана. Особенности течения склеромы: развивается медленно, болей и повышения температуры тела нет. Изменения при склероме обычно формируются симметрично, инфильтраты не склонны к распаду и изъязвлению.

Формы склеромы:

1. Скрытая. Жалоб минимум, клиники почти нет, серологические реакции положительные.
2. Атрофическая. Наблюдается атрофия слизистой верхних дыхательных путей.

Жалобы на сухость, густой и вязкий секрет в полости носа, формирование корок.

РСК положительные, возбудитель может быть высеян.

3. Инфильтративная. Преимущественно формируются узлы серовато-розового цвета в верхних дыхательных путях, в бронхах — в виде колец.
4. Рубцовая. На месте инфильтратов образуется рубцовая ткань, достаточно грубая.
5. Смешанная. Встречаются различные проявления процесса в разных отделах верхних дыхательных путей, при рецидивах заболевания.
6. Атипичная. Встречается редко, в ситуациях, когда склеромные инфильтраты прорастают придаточные пазухи носа, поражают слезно-носовую канал, слуховую трубу и т. п.

Лечение.

1. Этиотропное. Стрептомицин внутримышечно по 500 тыс. 2 раза в день курсами до 80–120 г. При непереносимости — левомецетин 0,5 за полчаса до еды 4 раза в день. Курс 2–3 недели. Антибиотики резерва: тетрациклин, олеандомицин.
2. Патогенетическое. Лидаза, ронидаза, гиалуронидаза назначаются для размягчения рубцов для лучшего проникновения антибиотиков в очаг; для устранения корок — масляные капли, щелочные ингаляции; для санации трахеобронхиального дерева — бронхоскопия с введением ферментов.
3. Хирургическое. Применяется для устранения сужений. Существует 2 подхода:
 - удаление инфильтратов и рубцов,
 - размягчение и раздавливание инфильтратов.

Хорошим эффектом обладают криодеструкция, электрокоагуляция, лазерное излучение. Также рубцы могут бужироваться каучуковыми, металлическими бужами, рвутся с помощью кольца.

Показатели успешности лечения:

- клиническая картина,
- функция дыхания,
- отсутствие микроба в посевах.

Лепра (проказа) — в настоящее время насчитывается около 3 млн больных (в основном в Азии и Африке).

Возбудитель — *Mycobacterium leprae*, впервые описан в 1874 г. Hansen. Чистая культура до сих пор не выделена. Единственный резервуар и источник — человек. Лепра — эндемичное заболевание, мало-контагиозная инфекция, вероятность заражения которой находится в прямой зависимости от длительности и характера контакта. Преобладает воздушно-капельный путь передачи инфекции. Инкубацион-

ный период — 6–10 лет. При активном процессе клиническая картина многообразна, поражаются кожа и слизистые верхних дыхательных путей, кровеносная система, периферическая нервная система, орган зрения.

Излюбленная локализация лепры — нос, лицо, верхние дыхательные пути.

Входные ворота — слизистая оболочка носа.

В начале заболевания определяются гиперемия и инфильтрация в передних отделах полости носа. Затем возникают узелки и бугорки, слизистая становится матовой, появляется изъязвление. На поверхности язв образуется вязкий секрет, который далее превращается в корки буроватого цвета со специфическим неприятным запахом. После туалета полости носа и удаления корок нередки кровотечения из эрозированной поверхности.

Жалобы на нарушение носового дыхания и обоняния, затем развивается разрушение носовой перегородки (ее хрящевого отдела), параллельно разрушается слизистая носовых раковин.

Одновременно с этими событиями наступают изменения со стороны кожи наружного носа: она инфильтрируется и принимает медно-синюшную окраску. Наружный нос увеличивается, образуются большие узлы на кончике и крыльях носа, которые далее изъязвляются и распадаются, затем быстро самопроизвольно рубцуются, что приводит к грубой деформации наружного носа. Без лечения такие изменения наступают в течение 2–3 лет у 70% больных.

Затем в процесс вовлекаются и костные структуры (сошник и др.). Практически во всех случаях наблюдаются аналогичные изменения со стороны ушных раковин, лишь с тем отличием, что изъязвление наблюдается реже.

Также встречается лепра среднего уха.

Лечение: препараты сульфонового ряда (диафенилсульфон, солилсульфон, ламдрем, этионамид).

Туберкулез

Из источников литературы о туберкулезе следует, что 5 тыс. лет назад уже болели туберкулезом (были найдены кости позвоночника, свидетельствующие о данной патологии). Первые клинические описания туберкулеза датируются VIII–IX веком н. э. (фтиза — заболевание легких, интоксикационный синдром, кровохарканье, кровотечение легочное, большое выделение мокроты). Данное описание собирательное, перечисленные симптомы характерны для туберкулеза, рака легкого, ХОБЛ и т. д. Позже фтизиатрией стала называться наука, изучающая исключительно туберкулез. Туберкулез поражает не только легкие, в патологический процесс могут вовлекаться все имеющиеся органы (туберкулез ЦНС, глаз, гортани, трахеи, легких, бронхов, сердца,

перикарда, желудка и кишечника, гениталий, почек и т. д.). Первая мысль о том, что туберкулез является инфекционным специфическим заболеванием, принадлежит Авиценне (IX—X век н. э.), что это заболевание передается от человека к человеку, от животного человеку и т. д. В 1865 г. впервые была высказана наиболее близкая к истине догадка о том, что является возбудителем туберкулеза. 24 марта 1882 г. Роберт Кох сделал доклад о возбудителе туберкулеза.

Заболевание вызывается микобактериями туберкулеза (бацилла Коха), проникающими в организм чаще через верхние дыхательные пути, реже — через слизистые оболочки и поврежденную кожу, и совсем редко происходит заражение плода через плаценту.

Факторами риска являются тесный контакт с больным туберкулезом, длительная терапия глюкокортикоидами, плохие социально-бытовые условия.

Туберкулез — это хроническая инфекционная болезнь, вызываемая бациллой Коха. Источником инфекции является человек, больной туберкулезом, а также некоторые животные, зараженные туберкулезом.

Наиболее частым и фатальным осложнением туберкулеза легких раньше был **туберкулез гортани**. Однако и сейчас это осложнение встречается довольно часто, а измененное клиническое течение затрудняет его диагностику. Старое правило «нет туберкулеза гортани без поражения легких» сохраняется.

В прошлые годы спутогенный (через мокроту) путь инфицирования верхних дыхательных путей отмечался у 85–90% больных, в настоящее время в большинстве случаев туберкулез ЛОР-органов осложняет гематогенно-диссеминированный туберкулез и редко — фибринозно-кавернозный.

Инфицирование гортани туберкулезными микобактериями происходит гематогенным, лимфогенным или контактным путем.

В **развитии** туберкулезного процесса в гортани различают три стадии:

- образование инфильтрата;
- формирование язвы;
- поражение хрящей.

Поражаются обычно задние отделы гортани: межчерпаловидное пространство, черпаловидные хрящи и прилегающие к ним участки голосовых складок. Большое значение для диагностики имеет односторонность процесса, которая позволяет заподозрить специфический характер поражения.

Выделяют 2 основные формы по патоморфологии поражения:

- инфильтрат (ограниченные и диффузные, опухолевидные — туберкулема),
- язва (форма обычно неправильная, края неровные, неглубокие, на дне определяется бледная грануляционная ткань).

Фазы воспалительного процесса при туберкулезе верхних дыхательных путей:

1. Инфильтрация.
2. Распад.
3. Обсеменение.
4. Уплотнение.
5. Обызвествление.
6. Рубцевание.

При туберкулезной инфильтрации, как правило, имеется и отек тканей. Слизистая оболочка бледная, часто покрыта мокротой. При благоприятном течении вокруг инфильтрата разрастается соединительная ткань, и он может напоминать опухоль — туберкулему.

Туберкулезные язвы имеют характерные особенности (Гюсан А.О., 2013). Как правило, они множественные плоские с подрывными краями и серым грязным дном, покрытым мокротой. Характер язвы во многом определяется местом ее расположения. Так, на надгортаннике язва чаще наблюдается на гортанной поверхности, и края ее имеют зигзагообразную форму. При дотрагивании ватником дна язвы отмечается выраженная болезненность.

Дифференцировать туберкулезное поражение гортани необходимо всегда с новообразованиями. Это особенно актуально, учитывая то обстоятельство, что иногда у одного и того же больного может быть одновременно и рак, и туберкулез гортани (Гюсан А.О., 2010).

Множественные туберкулезные сосочковые инфильтраты можно смешать с папилломами. Дифференцировать туберкулез гортани необходимо и с гиперпластическим ларингитом с пахидермией, и с поражением гортани сифилисом.

Клиника. Жалобы больных туберкулезом гортани различны в зависимости от локализации, распространенности и формы процесса.

Локализация инфильтрата на голосовой складке обуславливает охриплость голоса и быструю его утомляемость. Наличие язвы на надгортаннике, черпалах или черпалонадгортанных складках причиняет боль при глотании, затрудняет прием пищи.

Туберкулез носа. Встречается редко. Представлен поверхностным узелковым инфильтратом, серовато-белого цвета, который быстро изъязвляется, что нередко приводит к перфорации носовой перегородки, ее передних отделов. Возможно и гипертрофическое разрастание в месте поражения. Излюбленная локализация — преддверие носа, слизистая передних отделов полости носа.

Жалобы: больного беспокоят сухость в носу, зуд, образование корок.

Туберкулез полости рта и глотки. Слизистая гиперемирована, инфильтрирована, усеяна милиарными узелками, для которых характерно быстрое изъязвление и формирование язв.

Жалобы на мучительные боли, обусловленные не только давлением самого инфильтрата, но и действием химических и физических факторов на обнаженные нервные окончания при приеме пищи.

Жалобы: дисфония, дисфагия.

3 степени дисфонии:

1. Перемежающаяся, преходящая.
2. Постоянная, стойкая.
3. Афония.

3 степени дисфагии:

1. Боли непостоянные, обычно при приеме пищи.
2. Боли постоянные, усиливаются при кашле и глотании.
3. Мучительные боли с иррадиацией в уши.

Возможны проявления стеноза.

Формы:

- милиарные бугорки,
- инфильтрация,
- язва чечевичеобразной формы.
- в процесс вовлекаются надхрящница и хрящи,
- туберкулема гортани.

При гематогенном диссеминированном туберкулезе легких нередки поражения среднего уха, которые имеют ряд своих особенностей.

Обычно течение **туберкулезного отита** безболезненное, на барабанной перепонке формируются не одна, а несколько перфораций; оторрея, вначале необильная и без запаха, становится обильной и с резким гнилостным запахом. Без лечения в процесс вовлекаются костные структуры, резко снижается слух, возникают парезы и параличи лицевого нерва (Гюсан А.О., 2007).

Лечение туберкулеза верхних дыхательных путей должно быть направлено на создание оптимальных условий трудового и бытового режима. Каждому больному лечение назначается индивидуально и включает как общую, так и местную терапию.

Обязательными составляющими курса химиотерапии являются такие препараты, как изониазид, рифампицин, стрептомицин, этамбутол, пипразинамид и др.

Основой местного лечения является прижигание инфильтратов и язв различными кислотами, применяют 10–20% пирогалловую кислоту. Положительный эффект дает УФО пораженного участка. Показана обезболивающая терапия.

Большое значение имеет полноценное питание, ограничение головной нагрузки.

Сифилис — хроническое инфекционное заболевание, вызываемое бледной спирохетой, открытой Ф. Шаудином и Э. Гофманом в 1905 г. При сифилисе поражаются все ткани и органы человека. Заражение происходит даже через микроскопические повреждения кожи и слизистой оболочки. Чаще наблюдается половой путь инфицирования, реже — бытовой.

Инкубационный период — 21–28 дней. В первичном периоде сифилиса на месте внедрения инфекции возникает красноватое пятно, или папула, которое увеличивается, формируя твердый шанкр (первичная сифилома), в центральной части которого образуется язва.

Продолжительность этого периода — 6–7 недель. После появления твердого шанкра увеличиваются регионарные лимфатические узлы, в которых происходит интенсивное размножение спирохет. Они разносятся по всей лимфатической системе, возникает полиаденит.

Сформировавшийся твердый шанкр представляет собой блюдцеобразную эрозию, реже — язву, размером до двухкопеечной монеты, в основании которой пальпируется плотный инфильтрат.

В ЛОР-органах чаще наблюдается в полости рта и глотке, реже — в носу и гортани.

Сифилис глотки и гортани может возникнуть в любой стадии процесса. Твердый шанкр проявляется в виде эритематозной, эрозивной и язвенной форм. Процесс в глотке, как правило, односторонний и сопровождается односторонним лимфаденитом регионарных лимфатических узлов.

Во второй стадии сифилиса поражение слизистых оболочек глотки и гортани чаще возникает одновременно и нередко сопровождается кожными высыпаниями в виде розеол и папул. Эти высыпания не сопровождаются субъективными ощущениями, поэтому часто остаются незамеченными и длительной продолжительное время является источником заражения.

В гортани вторичная стадия проявляется в виде эритемы, симулирующей катаральный ларингит. Возможно также образование папул — серовато-белых высыпаний округлой формы, окруженных по краю красной каймой.

Третичный сифилис проявляется ограниченной гуммозной опухолью, причем гуммы в глотке локализуются в основном в области твердого и мягкого неба, а в гортани — на надгортаннике, реже — в межчерпаловидном пространстве.

Сифилис носа встречается в виде первичного склероза, вторичных и третичных проявлений. Твердый шанкр наблюдается очень редко. Он может локализоваться у входа в нос, на его крыльях и на кожной части носовой перегородки.

При возникновении сифилитического процесса в области носа наступает реакция со стороны затылочных и подчелюстных лимфатиче-

ских узлов. Они становятся припухшими, но безболезненны на ощупь. При осмотре в области преддверия носа определяется гладкая безболезненная эрозия размером 0,2–0,3 см, красного цвета. Края эрозии имеют валикообразное утолщение, дно покрыто сальным налетом. Вторичные сифилиды в области носа обнаруживаются в виде эритемы и папул.

Папулезные высыпания появляются позже и локализуются на коже входа в нос, реже — в полости носа. Третичная форма сифилиса наблюдается чаще, чем две предыдущие. Она характеризуется образованием диффузных инфильтратов или гумм с распадом. Наиболее часто процесс при третичном сифилисе локализуется в костном отделе носовой перегородки и дне носа. Больные жалуются на сильные боли в носу, области лба, глазниц.

Диагностика. При вторичном сифилисе диагноз ставится на основании появления папул на губах, в области рта и заднего прохода. В третичной стадии развития процесса основой диагностики являются реакция Вассермана и гистологическое исследование кусочка ткани.

Лечение при сифилисе специфическое.

Местно — носовой душ раствором гидрокарбоната натрия, промывание полости носа 0,1% раствором перманганата калия.

Прибегают к пластическим операциям, которые производятся после полного излечения сифилиса.

Болезнь Вегенера

Гранулематоз Вегенера рассматривается как аутоиммунное заболевание, входящее в группу системных ревматоидных заболеваний. Оно имеет четко очерченную клиническую картину с преимущественным первичным поражением верхних дыхательных путей и последующим вовлечением в процесс висцеральных органов. Впервые заболевание было описано в 1936–1939 гг. F. Wegener, в честь которого оно и было впоследствии названо.

Гранулематоз Вегенера — аутоиммунное гранулематозное воспаление стенок сосудов, захватывающее мелкие и средние кровеносные сосуды: капилляры, венулы, артериолы и артерии, с вовлечением верхних дыхательных путей, глаз, почек, легких и других органов. Относится к системным АНЦА-ассоциированным некротизирующим васкулитам.

Это тяжелое быстро прогрессирующее заболевание. Без своевременного начатого лечения приводит к смертельному исходу в течение 6–12 месяцев. Подразделяется на 2 формы: локальную и генерализованную, которые, по мнению ряда авторов, являются стадиями заболевания.

При локальной форме поражаются ЛОР-органы (90% случаев) и глаза (10% случаев) с развитием ринита, назофарингита, синусита, евстахиита, отита, склерита, эписклерита, а также увеита.

При генерализованной форме к вышеуказанным симптомам присоединяется поражение легких (80% случаев) в виде легочного гранулематозного васкулита, обычно заканчивающегося образованием легочных гранулем.

Гранулемы подвержены распаду с образованием каверн, что нередко сопровождается легочным кровотечением. У 2/3 пациентов наблюдается поражение почек в виде некротизирующего быстро прогрессирующего гломерулонефрита.

Достаточно часто гранулематоз Вегенера протекает с развитием кожного васкулита (у 40% пациентов) и поражением периферической нервной системы (15%) с развитием асимметричной полинейропатии. У 5% больных описан перикардит.

Заболевание чаще всего манифестирует с поражения верхних дыхательных путей и глаз. Поражения внутренних органов обычно наступают позже.

Гранулематоз Вегенера поражает в равной степени как мужчин, так и женщин. Средний возраст заболевших составляет 40 лет.

Заболевание начинается с общей слабости, пониженного аппетита и похудения. В последующем присоединяются лихорадка, артралгии и миалгии. Иногда выявляют симптомы реактивных артритов.

При гранулематозе Вегенера воспалительный процесс затрагивает в основном белочную и радужную оболочку глаз. Нередко развитие увеита, иридоциклита, эписклерита, склерита, приводящих к перфорации роговицы и слепоте. Возможно образование периорбитальной гранулемы с развитием экзофтальма.

Поражение верхних дыхательных путей, ротовой полости и органов слуха

Проявляется в виде упорного насморка с гнойно-геморрагическим отделяемым. В последующем развивается изъязвление слизистой оболочки. Возможно перфорация перегородки с развитием седловидной деформации носа. Помимо язвенно-некротического ринита возможно поражение трахеи, гортани, придаточных пазух носа, слуховых труб и ушей.

Нередко возникает язвенный стоматит. Иногда встречается резистентный к консервативному и хирургическому лечению мастоидит.

Наблюдается кожный васкулит с язвенно-геморрагическими высыпаниями.

В легких образуются гранулемы, нередко распадающиеся, что приводит к кровохарканию и развитию дыхательной недостаточности. У 1/3 пациентов гранулемы клинически ничем себя не проявляют.

Возможно развитие плеврита, аускультативно проявляющегося шумом трения плевры. Также может наблюдаться выпотной плеврит.

Одной из излюбленных локализаций гранулематоза Вегенера являются почечные клубочки. Возникающий гломерулонефрит проявляет-

ся гематурией, массивной протеинурией, нередко имеет быстропрогрессирующее течение и приводит к быстро нарастающей почечной недостаточности.

У больных с развернутой клинической картиной диагноз обычно несложен, однако в связи с разнообразием форм и вариантов течения возникают трудности на ранних стадиях заболевания. Примерно 25% больных в начальной стадии не имеют признаков поражения легких или почек.

Классификационные критерии диагностики гранулематоза Вегенера.

1. Воспаление носа и полости рта: язвы в полости рта, гнойные или кровянистые выделения из полости носа.
2. Изменения при рентгенографическом исследовании легких: узелки, инфильтраты или полости.
3. Изменения мочи: микрогематурия (>5 эритроцитов в поле зрения) или скопления эритроцитов в осадке мочи.
4. Биопсия: гранулематозное воспаление в стенке артерии или в периваскулярном и экстраваскулярном пространствах.

При наличии двух и более критериев чувствительность постановки диагноза составляет 88%, а специфичность — 92%. Для подтверждения диагноза определяют наличие в крови классических антинейтрофильных цитоплазматических антител.

Дифференциальная диагностика

С целью правильной диагностики следует исключить заболевания, также протекающие с легочно-почечным синдромом: микроскопический полиангиит, синдром Чарга-Стросса, узелковый периартериит, синдром Гудпасчера, геморрагический васкулит, системную красную волчанку, редко — стрептококковую пневмонию с гломерулонефритом.

Также проводят дифференциальный диагноз с другими заболеваниями: лимфоидным гранулематозом, ангиоцентрической злокачественной лимфомой, злокачественными опухолями, срединной гранулемой носа, саркоидозом, туберкулезом, бериллиозом, системными микозами, сифилисом, проказой, СПИДом и др. При преимущественно почечном течении дифференциальную диагностику проводят с идиопатическим быстропрогрессирующим гломерулонефритом.

Лечение

Поскольку заболевание имеет аутоиммунный генез, препаратами выбора являются иммунодепрессанты: цитостатики в сочетании с глюкокортикоидами. Из цитостатиков хорошо себя зарекомендовал циклофосфамид в дозе 2 мг/кг/сут. При поражении почек дозу повышают до 3–5 мг/кг/сут. Глюкокортикоиды назначаются в эквивалентной преднизолону дозе 1 мг/кг/сут.

Хорошие результаты показала пульс-терапия циклофосфамида в дозе 1000 мг. Определенные надежды возлагаются на антицитокиновую терапию.

Без лечения прогноз неблагоприятен: средняя продолжительность жизни не превышает 5 месяцев, а летальность в течение первого года жизни составляет 80%.

При своевременно начатой терапии циклофосфамидом и глюкокортикоидами у 93% пациентов ремиссия длится около 4 лет, у некоторых больных — более 10 лет.

Литература:

1. *Бабияк В.И., Накатис Я.А.* Клиническая оториноларингология. СПб: Гиппократ. 2005. 782 с.
2. *Барыляк Р.А., Сахелашвили Н.А.* Склерома. Киев: Изд. «Здоровья». 1974. 181 с.
3. *Гюсан А.О.* Специфические и неспецифические воспалительные заболевания ЛОР-органов у больных туберкулезом легких // Рос. оториноларингология. Приложение. 2010. №1. С. 11–15.
4. *Овчинников Ю.М.* Оториноларингология: Учеб. М.: Медицина. 1995. 288 с.
5. *Пальчун В.Т., Магомедов М.М., Лучихин Л.А.* Оториноларингология: учебник. М.: ГЭОТАР-Медиа. 2008. 656 с.
6. *Плужников М.С., Дискаленко В.В., Блоцкий А.А.* Пособие к изучению оториноларингологии в медицинских вузах. СПб: Диалог. 2006.
7. *Чумаков Ф.И.* Туберкулез гортани. Вестн. оторинолар. 2001. №4. С. 63–65.

Контрольные вопросы:

1. Туберкулез: симптоматика, диагностика, лечение.
2. Пути проникновения инфекции в верхние дыхательные пути.
3. Особенности туберкулезной язвы.
4. Фазы воспалительного процесса при туберкулезе верхних дыхательных путей.
5. Сифилис верхних дыхательных путей и уха: диагностика, клиника, лечение.
6. Склерома. Возбудитель. Пути передачи инфекции. Эндемические очаги.
7. Этапы развития склеромы. Излюбленная локализация.
8. Формы склеромы. Лечение.
9. Проказа (лепра). Пути передачи инфекции. Клиника. Лечение.
10. Гранулематоз Вегенера: клиника, диагностика, лечение.

ЛИТЕРАТУРА

1. *Абдулкеримов Х.Т., Григорьев Г.М., Чернядьев С.А., Руднов В.А.* Трахеостомия. Техника выполнения, осложнения и их профилактика. Учебно-методическое пособие для клинических интернов, ординаторов и практических врачей / Под ред. Х. Т. Абдулкеримова. Екатеринбург: ГОУ ВПО УГМА Росздрава. 2007. 66 с.
2. *Анютин Р.Г.* Анестезия при трахеотомии. Учебное пособие для врачей-курсантов. М. 1971.
3. *Анютин Р.Г., Романов И.А.* Хирургическое лечение больных с перфоративным одонтогенным гайморитом // Рос. ринология. 1996. №2–3. С. 72.
4. *Арнаутова Е.М.* Выбор метода операции на стремени при отосклерозе (обзор литературы) // Российская оторинолар., 2011. №5 (54). С. 149–153.
5. *Бабияк В.И., Накатис Я.А.* Клиническая оториноларингология. СПб: Гиппократ. 2005. 782 с.
6. *Балашко И.С.* Семейный хронический тонзиллит / Вопросы этиологии, клиники и лечения: автореф. дис. ... канд. мед. наук. Ленинград. 1981. С. 20–21.
7. *Бобошко М.Ю., Лопотко А.И.* Слуховая труба. СПб: Спецлит. 2003. 360 с.
8. *Болезни уха, горла и носа / Ханс Бербом, Оливер Кашке, Тадеус Навка, Эндрю Свифт; пер. с англ. М.: МЕДпресс-информ. 2012. 776 с.*
9. *Блоцкий А.А., Константинова Е.П., Микляева Н.В., Прищепа И.В.* Келлоидные и гипертрофические рубцы мочки ушной раковины (случай из практики). Мат. Межрегион. научно-практ. конф. ОРЛ Сибири и Дальнего Востока с международным участием «Актуальные вопросы оториноларингологии» (1 июля 2013 г., Благовещенск). Благовещенск. 2013. С. 149–156.
10. *Быканова Т.Г.* Особенности клинических проявлений одонтогенного гайморита // Рос. ринология. 2002. №2. С. 86.
11. *Волков А.Г.* Лобные пазухи. Ростов н/Д: изд-во «Феникс». 2000. 512 с.
12. *Волков А.Г., Бастриков Н.И.* Хирургическое лечение переломов нижней стенки орбиты // Рос. оторинолар. 2003. №2. С. 125–127.
13. *Волков А.Г., Киселев В.В.* История Ростовской научной школы оториноларингологов. Ростов н/Д: ЗАО «Книга». 2004. 192 с.
14. *Волков А.Г., Трофименко С.Л.* Хронические полипозные риносинуситы: вопросы патогенеза и лечения. Учебное пособие. Ростов-на-Дону. 2007. 48 с.

15. *Волков А.Г., Гюсан А.О., Боджоков А.Р. и др.* Анализ орбитальных и внутричерепных осложнений синуситов по некоторым стационарам Северного Кавказа // Рос. оториноларингология. 2008. №4. С. 57–61.
16. *Воронкин В.Ф., Сергеев М.М.* Интракраниальные осложнения в оториноларингологии. Краснодар. 2000. 175 с.
17. *Гаваа Лувсан.* Очерки методов восточной рефлексотерапии. Под ред. В. Н. Цибуляк. Новосибирск: «Наука», Сибирское отд. 1991. С. 198–202.
18. *Гаджимирзаев Г.А.* Ринобронхопульмональный синдром. М. 1998.
19. *Гаджимирзаев Г.А., Гамзатова А.А., Гаджимирзаева Р.Г.* Специфическая иммунотерапия при аллергическом рините. Мат. Республиканской научно-практ. конф., посв. 70-летию открытия кафедры болезней уха, горла и носа ДГМА. Актуальные вопросы клинической оториноларингологии. Махачкала. 2007. С. 29–33.
20. *Гаджимирзаев Г.А.* Отогенные гнойно-септические осложнения в эру антибиотиков. Махачкала: ИПЦ ДГМА. 2009. 152 с.
21. *Грачева М.С.* Морфология и функциональное значение нервного аппарата гортани. Медгиз. М. 1956.
22. *Гугасьянц М.А.* Значение семейного фактора в распространении ангина и хронического тонзиллита у детей: автореф. дис. ... канд. мед. наук. Омск. 1966. С. 13–14.
23. *Гюсан А.О.* Аллергические риносинуситы: клиника, диагностика и сравнительные методы лечения: автореф. дис. ... канд. мед. наук. Москва. 1980. 20 с.
24. *Гюсан А.О., Райкис Б.Н.* Сравнительная характеристика эффективности некоторых специфических методов лечения сезонных аллергических риносинуситов // Вестн. оторинол. 1980. №3. С. 50–52.
25. *Гюсан А.О.* Динамика функции внешнего дыхания в процессе алергоидотерапии сезонных аллергических заболеваний верхних дыхательных путей // В сб. Реактивность и аллергия в клинике внутренних болезней. Ставрополь. 1981. С. 98–100.
26. *Гюсан А.О., Райкис Б.Н., Карпов В.П.* Специфическая гипосенсибилизация алергоидом в лечении сезонных аллергических риносинуситов // Тез. итоговой научной конфер. института, посвященной 60-летию СССР. Ставрополь. 1982. С. 60–61.
27. *Гюсан А.О., Карпов В.П.* Опыт комплексной гистаглобино- и алергоидотерапии сезонных аллергических заболеваний верхних дыхательных путей // Вестн. оторинолар. 1983. №2. С. 68–69.
28. *Гюсан А.О.* Эндоназальная алергоидотерапия сезонных аллергических риносинуситов // Вестн. оторинолар. 1985. №6. С. 81–82.

29. *Гюсан А.О.* Возрастные особенности клиники и терапии сезонных аллергических риносинуситов // 6-й съезд оториноларингологов РСФСР (Тез. докл.). Оренбург. 1990. С. 74–76.
30. *Гюсан А.О.* Трудности диагностики туберкулезного среднего отита // Современные наукоемкие технологии. 2007. №11. С. 125.
31. *Гюсан А.О., Гюсан С.А.* Особенности диагностики туберкулеза гортани / Мат. Республиканской научно-практич. конференции, посв. 70-летию кафедры ОРЛ ДГМА «Актуальные вопросы клинической оториноларингологии». Махачкала. 2007. С. 78–79.
32. *Гюсан А.О.* Эпидемиология туберкулеза ЛОР-органов в Карачаево-Черкесской Республике // Российская оториноларингология. 2008. №6 (37). С. 22–26.
33. *Гюсан А.О.* Наблюдение больного с одновременным поражением гортани туберкулезом и раком // Вестн. оториноларингологии. 2010. №6. С. 76.
34. *Гюсан А.О.* Специфические заболевания ЛОР-органов у больных туберкулезом легких // Мат. 8-й научно-практической конференции врачей КЧР «Актуальные проблемы практического здравоохранения». Черкесск. 2010. С. 51–54.
35. *Гюсан А.О.* Специфические и неспецифические воспалительные заболевания ЛОР-органов у больных туберкулезом легких // Рос. оториноларингология. Приложение. 2010. №1. С. 11–15.
36. *Гюсан А.О.* Эпидемиология орбитальных осложнений воспалительных заболеваний околоносовых пазух и современный подход к их лечению / Мат. Межрегион. научно-практ. конф. оториноларингологов Сибири и Дальнего Востока с международным участием. Благовещенск. 2013. С. 198–202.
36. *Гюсан А.О.* Некоторые локальные патолого-морфологические изменения в гортани и их значение для диагностики ее туберкулезного поражения // Международный журнал прикладных и фундаментальных исследований. Конф. «Современные проблемы экспериментальной и клинической медицины». Таиланд, 20–28 февраля 2013 г. 2013. №3. С. 148–149.
37. *Гюсан С.А.* Сравнительная оценка комплексных методов диагностики и лечения хронических гнойных и полипозных риносинуситов в регионе Юга России. Автореф. дис. ... канд. мед. наук. СПб. 2001. 16 с.
38. *Дайхес Н.А., Яблонский С.В., Давудов Х.Ш., Куян С.М.* Доброкачественные опухоли полости носа, околоносовых пазух и носоглотки у детей. М.: Медицина. 2005. 256 с.
39. *Демиденко А.Н., Пискунов И.С., Бочковская Н.А., Василенко Д.Ю.* Особенности риносинусогенных осложнений у детей // Рос. оторинолар. 2009. Прилож. №1. С. 53–58.

40. *Дерюгина О.В.* Орбитальные и внутричерепные осложнения воспалительных заболеваний носа и околоносовых пазух у взрослых и детей. М.: МОНИКИ. 2001. 116 с.
41. *Евдощенко Е.А.* Острые стенозы гортани и трахеи и их лечение // Журнал ушных, носовых и горловых болезней. 1978. №3. С. 82–86.
42. *Енин И.П., Власов Л.И.* Некоторые вопросы интенсивной терапии детей раннего возраста при остром ларинготрахеите. Журнал ушных, носовых и горловых болезней. 1983. №3. С. 38–41.
43. *Енин И.П.* Отогенные внутричерепные осложнения / Детская оториноларингология. Руководство для врачей в 2-х томах. Под ред. М. Р. Богомильского и В. Р. Чистяковой. Т. 1. М.: Медицина. 2005. С. 543–565.
44. *Енин И.П., Карпов В.П., Енин И.В., Сиряк Н.А.* Реабилитация больных, страдающих полинозами. Мат. юбил. научно-практ. конф. оториноларингологов Ставропольского края. 27 сент. 2012 г. Ставрополь. 2012. С. 56–59.
45. *Зенгер В.Г., Наседкин А.Н.* Повреждение гортани и трахеи. М.: Медицина. 1991. 221 с.
46. *Золотова Т.В.* Диагностика и лечение нейросенсорной тугоухости. Автореф. дис. ... канд. мед. наук. М. 1988. 22 с.
47. *Золотова Т.В.* Дифференцированный подход к лечению сенсоневральной тугоухости. Автореф. дисс. ... докт. мед. наук. М. 2004. 38 с.
48. *Золотова Т.В.* Сенсоневральная тугоухость: принципы диагностики и лечения. Учебное пособие. Ростов-на-Дону: ГОУ ВПО Рост. ГМУ Росздрава. 2010. 80 с.
49. *Золотова Т.В.* Сенсоневральная тугоухость. Ростов н/Д: ЗАО «Книга». 2013. 544 с.
50. *Извин А.И.* Генетические аспекты хронического тонзиллита // Новости оториноларин. и логопатологии. 2002. №2 (30). С. 90–92.
51. *Карпова Л.Г., Гюсан А.О.* Распространенность инфекционно-аллергических риносинуситов и их диагностика в поликлинике // Актуальные проблемы медицины. Ставрополь. 1982. С. 348–351.
52. *Карпищенко С.А., Лавренова Г.В., Баранская С.В.* Мат. межрегион. научно-практ. конф. ОРЛ Сибири и Дальнего Востока с международным участием «Актуальные вопросы оториноларингологии» (1 июля 2013 г., Благовещенск). Благовещенск. 2013. С. 170–180.
53. *Кетлинский А.С., Смирнов В.С.* Первичные иммунодефициты. Иммунодефицитные состояния. Под ред. проф. В. С. Смирнова и И. С. Фрейдина. СПб: Фолиант. 2000. С. 91–114.

54. *Киселев А.С., Лушникова Т.А., Руденко Д.В.* Патология глубоких околоносовых пазух в генезе зрительных нарушений // *Новости оториноларингологии и логопатологии.* СПб. 1995. №3 (4). С. 132.
55. *Киселев А.С.* Нос и околоносовые пазухи. В кн.: *Оториноларингология / Под ред. И. Б. Солдатов, В. Р. Гофмана.* СПб. 2000. С. 194–329.
56. *Киселев А.С.* О классификации риногенных зрительных осложнений // *Рос. ринология.* 2007. №2. С. 41–42.
57. *Киселев А.С.* Академик В.И.Воячек. Портрет ученого на фоне эпохи. СПб: ВМА. 2010. 176 с.
58. *Киселев А.С. Н.И.Пирогов.* Страницы жизни великого хирурга. СПб: ВМА. 2010. 380 с.
59. *Кобрак Г.Г.* Среднее ухо. М.: Медицинская литература. 1963. 434 с.
60. *Ковалева Л.М., Петров С.Н., Бусел О.И.* Диагностика полипозных форм синусита у детей и выбор метода лечения: метод. рек. Л. 1991. 11 с.
61. *Козлова А.В., Калина В.О., Гамбург Ю.Л.* Опухоли ЛОР-органов. М.: Медицина. 1979. 352 с.
62. *Косяков С.Я., Атанесян А.Г.* Сенсоневральная тугоухость. Современные возможности терапии с позиций доказательной медицины. М.: МЦФЭР. 2008. 80 с.
63. *Кошель В.И.* Хронические риносинуситы в регионе Юга России. Этиологические, патогенетические, эпидемиологические аспекты. Комплексные методы профилактики и лечения. Автореф. дис. ... докт. мед. наук. СПб. 1999. 35 с.
64. *Кузин М.И., Помелов В.С., Кузьмин Н.В.* Об ошибках и опасностях при трахеостомии // *Хирургия.* 1971. №2. С. 112–118.
65. *Кунельская В.Я.* Современное состояние вопроса диагностики и лечения грибковых заболеваний ЛОР-органов. *Вестн. оторинолар.* 2009. №46. С. 75–77.
66. *Куранов Н.И.* Орбитальные и внутричерепные осложнения риносинусита // *Вестн. оториноларингол.* 2001. №4. С. 46–47.
67. *Лопатин А.С.* Современные теории патогенеза полипозного риносинусита // *Журн. Пульмонология.* 2003. №5. С. 110–116.
68. *Лопотко А.И.* Практическое руководство по сурдологии. СПб. 2008. 274 с.
69. *Лянде В.С.* К технике трахеостомии в «оптимальном» месте // *Вестн. оторинолар.* 1957. №3. С. 97–100.
70. *Митин Ю.В.* Острый ларинготрахеит у детей. М.: Медицина. 1986. 208 с.
71. *Муминов А.И., Плужников М.С., Рязанцев С.В.* Полипозные риносинуситы. Ташкент. 1990. 152 с.

72. *Мышкин Е.Н.* К вопросу о трахеостомии у детей // *Трахеотомия и трахеостомия.* М. 1976. С. 66.
73. *Нечипоренко В.П., Талалаенко И.А., Лоцицкая В.И.* Гнойно-некротический наружный отит у больных сахарным диабетом. *Журнал носовых и горл. бол.* 1993. №5. С. 92.
74. *Овчинников Ю.М.* Оториноларингология: Учеб. / Ю. М. Овчинников. М.: Медицина. 1995. 288 с.
75. *Овчинников Ю.М.* Plusquamperfekt // *Рос. оторинолар.* 2011. №5 (54) С. 13–16.
76. *Осиян Э.М., Назарова А.А., Попенко И.В.* Сравнительная оценка различных способов лечения больных с одонтогенным перфоративным гайморитом // *Мат. юбилейной конф., посвященной 90-летию со дня рождения проф. М.С.Макарова.* Ставрополь. 1998. С. 341–343.
77. *Пальчун В.Т., Сакалинкас М.А.* Клиника и хирургия отосклероза. Вильнюс. 1976. 287с.
78. *Пальчун В.Т., Каплан С.И., Вознесенский Н.Л.* Неврологические осложнения в оториноларингологии. М.: Медицина. 1977. 200 с.
79. *Пальчун В.Т., Сагалович Б.М.* Острая и внезапная нейросенсорная тугоухость. *Вестн. оторинолар.* 1994. №5–6. С. 5–12.
80. *Пальчун В.Т., Крюков А.И.* Риногенные орбитальные осложнения. В кн.: *Оториноларингология.* М.: Литера. 1997. С. 433–435.
81. *Пальчун В.Т., Магомедов М.М., Лучихин Л.А.* Оториноларингология: учебник. М.: ГЭОТАР-Медиа. 2008. 656 с.
82. *Пархомовский М.А.* Статистические данные об остеомах околоносовых пазух // *Журнал ушных, носовых и горловых болезней.* 1979. №5. С. 43–44.
83. *Паршин В.Д.* Хирургия рубцовых стенозов трахеи. М. 2003. 152 с.
84. *Петрова Л.Н.* Хирургия тугоухости при негнойных заболеваниях. Л. 1975. 120с.
85. *Пискунов Г.З., Пискунов С.З.* Клиническая ринология. М.: Медицинское информационное агентство. 2006. 560 с.
86. *Пискунов Г.З.* Функциональная эндоскопическая риносинусохирургия. Учебное пособие. М. 2009. 74 с.
87. *Пискунов С.З., Пискунов Г.З.* Диагностика и лечение воспалительных процессов слизистой оболочки носа и околоносовых пазух. Воронеж. 1991. 184 с.
88. *Пискунов С.З., Лазарев А.И., Быканова Т.Г.* Консервативное и хирургическое лечение одонтогенного верхнечелюстного синусита. Курск. 2004. 124 с.
89. *Пискунов И.С., Завьялов Ф.Н., Пискунов В.С., Кузнецов М.В.* Диагностика и лечение риносинусогенных орбитальных осложнений. Курск. 2004.

90. Плужников М.С., Лавренова Г.В., Дискаленко В.В. Заболевания наружного уха. СПб: Санкт-Петербургское медицинское издательство. 2000. 88 с.
91. Плужников М.С., Лавренова Г.В., Левин М.Я., Назаров П.Г., Никитин К.А. Хронический тонзиллит: клиника и иммунологические аспекты. СПб: Диалог. 2010. С. 105–106.
92. Понамарев Ю.Б., Панфилова В.В., Шаронов А.Л. Острый стенозирующий ларинготрахеит и проблема деканюляции при трахеостомии. В кн.: Неотложная помощь в оториноларингологии. Патология голоса и речи. М. 1983. С. 136–137.
93. Радциг Е.Ю. Возможности топической терапии отомикозов у детей. Педиатрия. 2011. 90: 3: 81–86.
94. Рязанцев С.В., Марьяновский А.А. Полипозные риносинуситы: этиология, патогенез, клиника и современные методы лечения. Метод. рек. СПб. 2006. 28 с.
95. Свистушкин В.М., Овчинников А.Ю., Никифорова Г.Н. Местная терапия при воспалительных заболеваниях наружного и среднего уха. Современный взгляд на проблему. Новости оториноларингологии и логопатологии. 2005. 3: 16: 93–96.
96. Свистушкин В.М., Мустафаев Д.М. Современные принципы лечения и профилактики заболеваний наружного уха // Вестн. оторинолар. 2013. №4. С. 67–71.
97. Сиволова Н.А. Сравнительная оценка эффективности различных способов специфической иммунотерапии сезонных аллергических риносинуситов (поллинозов) у детей. Мат. краевой научно-практич. конференции «Актуальные аспекты диагностики, профилактики и лечения заболеваний уха, горла и носа». Ставрополь. 2002. С. 137–141.
98. Солдатов И.Б. Ларинготрахеит как синдром острых респираторно-вирусных инфекций. В кн.: Всесоюзная конф. по детской оториноларингологии. М. 1979. С. 97–104.
99. Таварткиладзе Г.А., Гвелесиани Т.Г. Клиническая аудиология. М. 2003. 72 с.
100. Трутнев В.К. Трахеостомия. М. 1954.
101. Узденова Р.Х., Гюсан А.О., Литвинчук Л.А. и др. Наш опыт лечения отогематом. Мат. конф. «Актуальные вопросы научно-практической оториноларингологии». Ставрополь. 1997. С. 196–197.
102. Фейгин Г.А., Кадыров М.М., Фейгин Д.Г. Что нужно знать о трахеостомии. Фрунзе: Кыргызстан. 1989. 91 с.
103. Хасанов С.А., Бабаджанова С.Ю. Изменения в наружном и среднем ухе при сахарном диабете. Вестн. оторинолар. 1986. №1. С. 74–76.

104. Хасанов С.А., Асроров А.А., Вохидов У.Н. Распространенность хронического тонзиллита в семье и его профилактика // Вестн. оториноларин. 2006. №4. С. 38–40.
105. Цецарский Б.М., Гюсан А.О., Райкис Б.Н. Эффективность алергоидотерапии сезонных аллергических заболеваний верхних дыхательных путей // Вестн. оторинолар. 1982. №1. С. 37–40.
106. Шахова Е.Г. Новые подходы к лечению и профилактике сенсоневральной тугоухости. Автореф. дисс. ... канд. мед. наук. М. 2008. 42 с.
107. Шахсуварян С.Б. Трахеостомия у больных с опухолями головы и шеи. СПб: Эскулап. 2004. 103 с.
108. Beales P.H. Otosclerosis. Bristol. 1981. 200 p.
109. Bjork V.O., Engstrom C.G. The treatment of ventilatory insufficiency after pulmonare resection with tracheostomy and prolonger artificial ventilation // J. Thorac. Surgery. 1955. Vol. 30, №3. P. 356–367.
110. Bolt R.J., de Vries N., Middelweerd R.J. Endoscopic sinus surgery for nasal polyps in children: Results. / Rhinology. 1995. Vol. 33, №3. P. 148–15.
111. Efferon M.Z. Nasal polyps in children. Laryngoscope. 1980. Vol. 90, №9. P. 1488–1495.
112. Jones R.N. Contemporari antimicrobial activity of triple antibiotic ointment: a multiphased study of recent clinical isolates in the United States and Australia. Diagn Microbiol Infect Dis 2006; 54: 1: 63–71.
113. Gimesi M., Szep E., Csok J. Laryngitises gyermekek, intenziv ellatasa korhazunkban. Ful. Orr-Gegegyog. 1981. Vol. 27, №2. P. 100–103.
114. Lance A., McClay J. Complicatio of Acute Sinusitis in children // Otolaringol Head Neck Surg. 2004. №4. P. 32–37.
115. Lenoir M., Daudet N., Paurietti C. et al. Regenerative potential in the organ of Corti after otic intoxication. J. Soc. Biol. 2000. Vol. 194; №3–4. P. 159–164.
116. Leuwer R., Koch U. Anatomie und Physiologie der Tuba auditiva. Therapeutische Moglichkeiten bei chronischen Tubenfunktionsstorungen // HNO. 1999. Bd 47. H. 5. S. 514–523.
117. Malafrente G., Filosa B., Cantone E. New macroscopic classification of stapedio-ovalar otosclerosis: a simplified rating for training in stapedotomy.// Otology and Neurotology. 2008. V. 29, №7. — P. 889–892.
118. Meade J.W. Tracheotomy — it s complications and their management. A study of 212 cases // New Engl. J. Med. 1961. Vol. 265. P. 519–523.
119. Mulder J.J. et al. Development of the tubotympanum in the rat // Laryngoscope. 1998. Vol. 108, №12. P. 1846–1852.
120. Niwa H., Tarahashi M., Yanagita N., Naganawa S. Evaluation of clearance function of the Eustachian tube by sequential contrast CT // Acta Otolaryngol. (Stockh.) 1990. Suppl. 471. P. 43–50.

121. *Paul A.C., Justus A., Balraj A.* Malignant otitis externa in an infant with selective IgA deficiency: a case report. *Int J Pediat Otorhinolaryngol* 2001; 60: 2: 141–145.
122. *Rea P., Joseph T.A.* GP strategy for otitis externa. *The Practitioner* 1998; 242: 470–471.
123. *Roland P.S., Stroman D.W.* Microbiology of acute otitis externa. *Laryngoscope* 2002; 112: 7:1: 1166–1177.
124. *Ruben R.J., Newton L., Jornsay D. et al.* Home care of the pediatric patients with a tracheotomy. *Ann. Otol. (St. Louis)*. 1982. Vol. 91, №6. P. 633–640.
125. *Suzuki C., Balaban C., Sando I. et al.* Postnatal development of Eustachian Tube: a computer-aided 3-d reconstruction and measurement Study // *Acta Otolaryngol. (Stockh.)* 1998. Vol. 118, №6. P. 837–843.
126. *Wilson W.R., Byl F.M., Laird N.* The efficacy of steroids in the treatment of idiopathic sudden hearing loss. A double-blind clinical study. *Arh. Otolaryngol.* 1980. 106(12). P. 772–776.

Арсентий Оникович Гюсан

ИЗБРАННЫЕ КЛИНИЧЕСКИЕ ЛЕКЦИИ ПО ОТОРИНОЛАРИНГОЛОГИИ

Подписано в печать 29.11.2013 г.
Формат 60×90/16. Печать офсетная.
Печ. л. 16,5. Тираж ___ экз.
Заказ № _____

Международная издательская группа
«Медицинская книга»
119049, Москва, Ленинский пр., 4, стр. 1А

Отпечатано с готовых диапозитивов
в ЗАОр НПП «Джангар», 358000, г. Элиста, ул. Ленина, 245